

Akrep ve Örümcek Sokmasına Bağlı Gelişen Geçici Miyokardit ve Kardiyomiyopati

Transient Myocarditis and Cardiomyopathy After Scorpion and Spider Envenomation

Mustafa Kır, Ulaş Karadaş,
Nuh Yılmaz, Gül Sağın Saylam

Dokuz Eylül Üniversitesi Tıp Fakültesi
Çocuk Kardiyolojisi Bilim Dalı
İzmir, Türkiye

Yazışma Adresi/Address for Correspondence

Dr. Mustafa Kır
Dokuz Eylül Üniversitesi Tıp Fakültesi
Çocuk Kardiyolojisi
Bilim Dalı, Inciraltı
İzmir, Türkiye
Tel: +90 232 412 36 13
Faks: +90 232 259 97 23
E-posta: mustafa.kir@deu.edu.tr

Geliş Tarihi/Received: 08/11/2010

Kabul Tarihi/Accepted: 23/03/2011

© Güncel Pediatri Dergisi, Galenos Yayınevi tarafından basılmıştır.
© The Journal of Current Pediatrics, published by Galenos Publishing.

ÖZET

Giriş: Örümcek ve akrep sokmaları, ısırılma yerine ait lokal reaksiyonlardan, ölüme yol açacak çoklu organ tutulumlarına kadar geniş bir yelpazede klinik bulgulara neden olur. Çocukların vücut kitlelerinin az olması nedeniyle ısırılma sonrası önemli organ tutulumlarının görülmesi daha sık görülür. Isırılma sonucu hayati tehdit eden en önemli organ tutulumu kalp ve akciğerlerde görülür. Bu makalede akrep ve örümcek sokmasına bağlı miyokardit ve kardiyomiyopati gelişen iki olgu sunulmuştur.

Olgu sunumu: On yaşında bir erkek hastanın sağ elini bir örümceğin sokmasını takiben gelişen solunum zorluğu ve taşikardisi nedeniyle yapılan değerlendirmede kalp kası enzimleri yüksek bulundu [CK-MB: 16,5 ng/ml (N:0,0-7,2 ng/ml), troponin: 3,06 ng/ml (N:0,0-0,3ng/ml)] EKG'de V3 ve V4'de patolojik ST elevasyonları ve V5,V6'da T negatiflikleri görüldü. EKO'da sol ventrikül dilatasyonu ve orta derecede sistolik fonksiyon bozukluğu saptandı. Antivenom [Serum antiscorpionique (labs 50)[®]] yapıldı (5 cc antivenom 1/10 oranında serum fizyolojik ile sulandırıldıktan sonra intravenöz olarak yapıldı). Destekleyici tedavi ile 1 hafta içinde olgunun tüm patolojik bulguları normale döndü. İkinci olgu 8 yaşında erkek hasta sağ ayaktan akrep sokmasını takiben solunum zorluğu ve konvülsiyon geçirmesi üzerine merkezimizde yoğun bakım koşullarında izleme alındı. Troponin ve CK-MB düzeylerinde artış saptanan, EKG'de patolojik ST depresyonları görülen ve EKO'da sol ventrikül dilatasyonu ve sistolik fonksiyon bozukluğu saptanan hastaya iki kez antivenom uygulandı. Dobutamin tedavisi ile destek tedavilere cevap veren olgunun 10. günde tüm bulguları geriledi.

Tartışma: Akrep veya örümcek sokmaları sonucunda gelişen miyokardit sol ventrikül sistolik fonksiyon bozukluğu yaparak hayatı tehdit edebilir. Bu tutulumdan artmış katekolaminerjik aktivite veya direkt toksinin miyokard fibrilleri üzerine olan etkisi sorumlu tutulmaktadır. Isırığa maruz kalmış olgularda kalp tutulumunun değerlendirilmesi için EKG çekilmeli, kalp kası enzimleri monitörize edilmeli ve EKO yapılmalıdır. Ciddi olguların solunum ve dolaşım sistemlerinin yakın takibi için yoğun bakım şartlarında izlenmesi gereklidir. (Güncel Pediatri 2011; 9: 100-2)

Anahtar kelimeler: Akrep sokması, miyokardit, çocuk

SUMMARY

Introduction: Spider and scorpion stings can cause multiple clinical manifestations such as local skin reactions or multiple organ failure that can cause death. Multi-organ involvement is more frequent in children due to their lower body weight. The most important life threatening event after the sting is cardiac and lung involvement. In this case report, two cases who developed myocarditis and cardiomyopathy following scorpion and spider stings were reported.

Case Report: Clinical evaluation of a ten-year-old boy with respiratory distress and tachycardia after being bitten by a spider on his right hand revealed high levels of cardiac enzymes [CK-MB: 16.5 ng/ml (N:0.0-7.2 ng/ml), troponin: 3.06 ng/ml (N:0.0-0.3ng/ml)], pathological ST elevations in leads V3 and V4, and T wave negativity in leads V5 and V6. In echocardiography, left ventricular dilatation and moderate systolic dysfunction were found. Antivenom [Serum antiscorpionique (labs 50)] was given (5 cc antivenom was administered intravenously following a 1:10 dilution with normal saline). With supportive treatment, all pathological findings resolved in a week. The second case was an eight-year-old boy who had been bitten by a scorpion on his foot and taken to the intensive care unit because of respiratory distress and convulsion. Two doses of antivenom were given to the case who had

elevated levels of troponin and CK-MB, pathological ST depressions in ECG, and left ventricular dilatation and systolic dysfunction, as revealed by echocardiography. With dobutamin and supportive treatment, the pathological findings normalized in ten days.

Conclusion: Myocarditis developing following spider or scorpion bites can threaten life due to left ventricular systolic dysfunction. This consequence has been attributed to increased catecholaminergic activity or direct effect of toxin to myocardial fibres. ECG must be performed, cardiac enzymes must be monitored and echocardiography must be done to evaluate cardiac involvement in cases suffering from such bites. Severe cases must be taken to the intensive care unit in order to monitor respiratory and circulatory systems. (*Journal of Current Pediatrics 2011; 9: 100-2*)

Key words: Scorpion envenomation, myocarditis, children

Giriş

Akrep ve böcek sokmaları özellikle Doğu, Güneydoğu ve Akdeniz bölgesi gibi sıcak iklimi olan bölgelerde sıklıkla karşılaşılan bir sağlık problemidir. Isırılma sonucu gelişen zehirlenmenin klinik bulguları, ısırılan kişinin kilosu, yaşı, sağlık durumu ve ısırılma yeri gibi faktörlere bağlı olarak değişir. Çocuklarda, düşük kiloları nedeniyle semptomların ağır seyretmesi ve klinik bulguların hızlı ilerlemesine daha sık rastlanır. Isırılma sonucunda çocuklarda çoklu organ yetmezliği ve ölüme kadar giden bir sonuç oluşabilir (1).

Ciddi böcek ve akrep sokmalarında kalp ve dolaşım yetersizliği sonucu pulmoner ödem tablosu gelişir. Kardiyojenik şok ve pulmoner ödem, ölümlerin büyük bölümünden sorumludur (2). Kardiyak tutulum genellikle sol ventrikülün sistolik fonksiyonunda bozulma ile ortaya çıkar. Bu bozulma pulmoner ödem gelişmesine katkıda bulunur. Olguların ısırılmasından sonra kalp kası enzimlerindeki hızlı yükselme ve kalp fonksiyonlarındaki ani bozulma miyokarda akut bir hasar geliştiğini göstermektedir. Bu akut hasar, temel olarak zehirin tetiklediği adrenerjik salınım ya da toksinin direkt miyokard fibrillerini etkilemesi sonucu oluşur (3). Bu makalede çocuk kliniğimize örümcek ve akrep sokması şikayeti ile başvuran ve yapılan tetkiklerinde akut miyokardiyal hasar saptanan iki ayrı olgunun klinik özellikleri sunulmuştur.

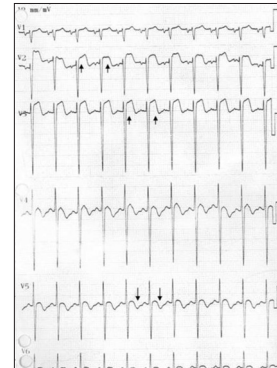
Olgu 1

Denizli'nin bir köyünde yaşayan 10 yaşında erkek hastanın merkezimize gelmeden 2 gün önce, sağ el sırtından siyah renkli bir örümceğin sokmasından 2-3 saat sonra tüm vücudunda ve kolunda şişmesinin gelişmesi ve nefes almada zorluk çekmeye başlaması üzerine bölgesindeki bir sağlık kuruluşuna başvurduğu, bu sağlık kuruluşunda yatırılarak izleme alınan hastanın takipne ve taşikardisi mevcut olduğu, laboratuvar tetkiklerinde sedimentasyon 40 mm/saat, tam kan sayımında beyaz küre: 33000/mm³ ve idrarında eser proteini dışında patoloji görülmediği, yatışından 2 gün geçmesine rağmen takipne ve taşikardisinin düzelmemesi üzerine merkezimize ileri tetkik için gönderildiği öğrenildi. Fizik muayenede kalp tepe atımı 128/dk (ritmik), solunum sayısı 45/dk, kan basıncı 110/80 mmHg, kalp oskültasyonunda S1 normal, S2 çift duyuldu. Organomegali saptanmadı. Solunum sesleri normal olarak değerlendirildi. Tam kan sayımında beyaz

küre sayısının 22800/mm³ olması ve formülünde %81 nötrofil hakimiyeti dışında özellik saptanmadı. Karaciğer ve böbrek fonksiyon testleri (BFT, KCFT), kanama testleri (APTT, PT, INR, DDimer) ve elektrolitlerin normal olduğu görüldü. Serum kreatin kinaz (CK): 92U/L (N:30-200 U/L), CK-MB: 16,5 ng/ml (N:0,0-7,2 ng/ml) olarak bulundu. Kan gazları normaldi. Akciğer grafisi normal olarak değerlendirildi. Kalp kası enzimlerinden troponin: 3,06 ng/ml (Normal 0-0,3 ng/ml) olarak ılımlı yüksek bulundu. EKG'de V3, V4'de patolojik ST elevasyonları ve V5, V6'da T dalgası negatiflikleri izlendi (Şekil 1). Ekokardiyografide (EKO) orta derecede sistolik disfonksiyon [fraksiyonel kısalma (FS): %28, ejeksiyon fraksiyonu (EF): %51] sol ventrikül hafif dilate, interatriyal septumda sekundum (13mm) atriyal septal defekt ve mitral yetersizliği (hafif) saptandı. Olguya antivenom (Serum antiscorpionique (labs 50)®) yapıldı (5 cc antivenom 1/10 oranında serum fizyolojik ile sulandırıldıktan sonra intravenöz olarak). Monitöze edilen olgu izleme alındı. Yatışının 7. gününde troponin normale dönen, EKO'da EF ve FS'i normalleşen, EKG'deki ST değişiklikleri ve T negatiflikleri düzelen olgu taburcu edildi.

Olgu 2

Aydın'lı 8 yaşında erkek olguda, merkezimize gelmeden 6 saat önce ayak başparmağını bir akrebin sokmasından 5-10 dakika sonra ısırılan yerde şiddetli ağrı, köpüklü fışkırır tarzda kusma, soğuk terleme ve titreme başladığı; nefes alma zorluğu, el ve ayak parmaklarında morluk şikayetlerinin eklenmesi ve el, ayaklarda kasılma tarzında nöbet geçirmesi üzerine merkezimize getirildiği öğrenildi. Fizik



Şekil 1: Olgu 1'e ait EKG değişiklikleri: V2 ve V3'te ST elevasyonları ve V5, V6'da T negatiflikleri izleniyor

muayenede olgunun uykuya meyilli olduğu görüldü. Ekstremiteler soğuk ve terli, kapiller dolum zamanı 3 sn ve subkotal retraksiyonları mevcuttu. Kalp tepe atımı 145/dk (ritmik), solunum sayısı 52/dk, kan basıncı 80/55 mmHg ve vücut sıcaklığı 37,8°C idi. Akciğer oskültasyonunda bilateral yaygın raller, ronküsler ve kalp oskültasyonunda kalp sesleri derinden duyuldu. Batın hafif distandü bulundu, organomegali saptanmadı. Laboratuvar tetkiklerinde; beyaz küre 11600/mm³, hemoglobin 12,3 g/dl, trombosit 110000/mm³, kanama profili normal, BFT ve KCFT normal bulundu. Kalp kası enzimlerinden troponin 6,51 ng/ml (N 0-0,3 ng/ml), kreatin kinaz (CK) 83 U/L (N 30-200 U/L) ve CK-MB 14,5 ng/ml (0-7,2 ng/ml) saptandı. EKG'de V4, V5, V6'da 2 mm'lik patolojik ST depresyonu izlendi. EKO'da Sol ventrikülde orta derecede sistolik disfonksiyon (EF:%50, FS:%27), sol ventrikülde hafif dilatasyon bulundu. Akciğer grafisinde akciğer ödemi bulgusu görüldü. Olguya antivenom yapılmasını (Serum antiscorpionique (labs 50)®) takiben yoğun bakım ünitesinde izleme alındı. Kan basınçları alt sınırdan seyreden ve akciğer bulguları gerilemeyen olguya dobutamin (5 µgr/kg/dk) başlandı. İzlemlerinde pulmoner ödem tablosu gerileyen, kalp kası enzimleri düşen ve EKG değişiklikleri düzelen hasta servise alındı. Yatışının 10. gününde EKO'da EF ve FS'nin normale döndüğü ve sol ventrikül boyutlarının azaldığı izlendi ve şifa ile taburcu edildi.

Tartışma

Akrep ve böcek sokmalarında, değişik derecelerde miyokard hasarlanması ile karşılaşabiliriz. Bu hasarlanma genellikle sol ventrikül disfonksiyonuna yol açar. Ancak literatürde sağ ventrikül disfonksiyonu da olduğuna dair bildirimler vardır. Olgularımızın her ikisinde de orta derecede miyokard etkilenmesi ve sol ventrikül sistolik disfonksiyonu saptanmıştır. Böcek ve akrep sokmalarının ilk devresinde artmış katekolamin deşarjına bağlı tansiyon yükselmesi ve sol ventrikül kasılmasında artış olur. Ardından hipotansiyon ve azalmış sol ventrikül kasılma gücü ile karakterize hipokinetik faza geçilir (4). Bu miyokard etkileşiminin mekanizması açık değildir. Artmış katekolaminerjik aktivite, azalmış miyokard kanlanması yanı sıra direkt toksinin miyokard fibrilleri üzerine olan etkisi sorumlu tutulmaktadır. Bu klinik tabloya literatürde "akrep miyokarditi" adı verilmiştir (3,4). Olgularımızda orta derecede sistolik sol ventrikül disfonksiyonu saptanmıştır. Her iki olguda da başlangıçta nefes alma güçlüğü'nün görülmesi olası bir akciğer patolojisini başlangıçta düşündürmüştür. Nitekim literatürde ağır böcek ve akrep sokmalarında mortalitenin başlıca sorumlusu pulmoner ödem ve kardiyojenik şok tablosudur. Bu nedenle her iki olguya antivenom tedavisi verilmiştir. İkinci olgu ayrıca kliniğinin daha kötü seyretmesi nedeniyle yoğun bakım şartlarında izlenmiş ve inotropik destek başlanmıştır. Literatürde bu tip ağır klinik tablo ile gelen böcek ve akrep sokmasına maruz kalmış çocuklarda ilk önerilen ilaç alfa reseptör blo-

kajı yapan "prazosin"dir. Dobutamin de pulmoner ödem ve sistolik disfonksiyonu olan olgularda ilk seçilecek ilaçlardır. Gupta ve arkadaşlarının akrep zehirlenmelerinde bu iki ilaç için yaptığı karşılaştırmalı çalışmada prazosinin dobutamine göre bir miktar daha hızlı iyileşme sağladığını bulmuşlardır (5). Olgu 2'de kan basıncında yeterli yükselme sağlanamadığı için dobutamine tedavisi tercih edilmiş ve kısa sürede klinik iyileşme sağlanabilmiştir.

Olgularımızın her ikisinde de EKG'de ST değişiklikleri saptanmıştır. Bu akut miyokarditte sıklıkla görülen değişikliklerdir. Diaz ve arkadaşlarının çalışmasında akrep ısırıklarında %71 olguda EKG değişikliği saptanmıştır (6). En sık gördükleri ritim bozukluğu ise atriyal taşikardidir.

Olgularımızın miyokard etkilenmesinin güvenilir göstergelerinden biri artmış troponin seviyeleri oldu. Meki ve arkadaşlarının bir çalışmasında akrep sokmalarında troponin seviyelerinin klinik bulgularla yakın ilişkisini rapor etmişler ve bir sınıflama yapmışlardır (ciddi olguların troponin seviyelerini 4,73±0,76'nın üstünde bulmuşlardır) (7). İlginçtir ki 2. olgunun troponin seviyeleri bu düzeyin üstünde seyretmiş ve yoğun bakım ihtiyacı doğmuştur. Ancak böyle bir genelleme yapmak için ileri çalışmalara ihtiyaç vardır.

Sonuç olarak akrep ve böcek sokmaları çocuklarda hayatı tehdit edici kalp tutulumuna neden olabilir. Bu nedenle özellikle nefes darlığı, genel durum bozukluğu gibi semptomları olan olgularda miyokardit olabileceği düşünülmelidir. Bu olgulara EKG, EKO tetkikleri yapılarak ritim bozuklukları, ST-T değişiklikleri, sistolik disfonksiyon ve kardiyomiyopati araştırılmalıdır. Bu olgularda hem miyokard tutulumunun saptanması hem de tutulmuş kalp kasının biyokimyasal olarak takibi için troponin değerlerinin bakılması önemlidir.

Kaynaklar

1. Bosnak M, Yılmaz HL, Ece A, Yıldızdas D, Yolbas I, Kocamaz H et al. Severe scorpion envenomation in children: Management in pediatric intensive care unit. *Hum Exp Toxicol* 2009;28:721-7.
2. Hering SE, Jurca M, Vichi FL, Azevedo-Marques MM, Cupo P. "Reversible cardiomyopathy" in patients with severe scorpion envenoming by Tityus serrulatus: evolution of enzymatic, electrocardiographic and echocardiographic alterations. *Ann Trop Paediatr* 1993;13:173-82.
3. Cupo P, Figueiredo AB, Filho AP, Pintya AO, Tavares Júnior GA, Caligaris F et al. Acute left ventricular dysfunction of severe scorpion envenomation is related to myocardial perfusion disturbance. *Int J Cardiol* 2007;116:98-106.
4. Noura S, Abroug F, Haguiga H, Jaafoura M, Boujdaria Rafik, Bouchoucha S. Right ventricular dysfunction following severe scorpion envenomation. *Chest* 1995;108:682-7.
5. Gupta BD, Parakh M, Purohit A. Management of scorpion sting: Prazosin or dobutamine. *J Trop Pediatr* 2010;56:115-8.
6. Diaz P, Chowell G, Ceja G, D'Auria TC, Lloyd RC, Castillo-Chavez C. Pediatric electrocardiograph abnormalities following Centruroides limpidus tecomanus scorpion envenomation. *Toxicon* 2005;45:27-31.
7. Meki AR, Mohamed ZM, Mohey El-deen HM. Significance of assessment of serum cardiac troponin I and interleukin-8 in scorpion envenomed children. *Toxicon* 2003;41:129-37.