

Uludag Univ. J. Fac. Vet. Med.
28 (2009), 2: 61-65

Bir Buzağda Konjenital Rektovajinal Fistül

Hakan SALCI*, G. Ülke ÇALIŞKAN*, Göksen ÇEÇEN*, Nureddin ÇELİMLİ*,
Elçin BATMAZ*, O. Sacit GÖRGÜL*

Geliş Tarihi: 01.12.2009

Kabul Tarihi: 30.12.2009

Özet: Holstein ırkı, 5 günlük dişi bir buzağı doğuştan kuyruk ve anüsün olmaması ve vajinal yoldan dışkılama şikayetleriyle getirildi. Klinik muayenede vital parametrelerin normal, anüsün regio perinealiste yokluğu ve vajinal dışkılama gerçekleştiği görüldü. Vajinal sondalamada, vajinanın dorsal duvarında servikse yakın şekillenmiş 2 cm'lik bir fistül deliği saptandı. Abdominal ultrasonografide; sol böbreğin yokluğu, perineal ultrasonografide ise rektumun varlığı ve rektovajinal fistül deliği tanındı. Radyolojik muayenede; coccygeal vertebraların oluşmadığı belirlendi. Tanı olarak sol böbrek ve coccygeal vertebraların agenezisi, atresia ani ve rektovajinal fistül olgusu belirlendi. Genel anestezi altında rektovajinal fistülün onarılması ve anüsün oluşturulması gerçekleştirildi.

Anahtar Kelimeler: Rektovajinal fistül, Konjenital, Buzağı.

Congenital Rectovaginal Fistula in a Calf

Abstract: A five-day-old, Holstein breed, female calf was presented complaining with congenital absence of tail and anus and vaginal tract defecation. In clinical examination, normal vital parameters, absence of anus in the perineal region and vaginal defecation were seen. In the vaginal catheterization, a 2 cm diameter fistula canal formed close to the cervix was detected. Absence of left kidney in the abdominal ultrasonography, presence of rectum and canal of rectovaginal fistula in the perineal ultrasonography were diagnosed. In the radiological examination, absence of the coccygeal vertebrae was determined. Agnesis of left kidney and coccygeal vertebrae, atresia ani and rectovaginal fistula was identified as diagnoses. Repairing of the rectovaginal fistula and forming of the anus were performed under general anesthesia.

Key Words: Rectovaginal fistula, Congenital, Calf.

Giriş

Genellikle sığırlarda güç doğum sonucu ve nadiren de buzağlarda atresia ani'nin bir komplikasyonu olarak rektum mukozası ile vajina mukozası arasında oluşan konjenital ya da edinsel bağlantı rektovajinal fistül olarak adlandırılmaktadır^{4,5,7}. Rektovajinal fistül, domuz yavruları ve kuzularda kalıtsal olarak şekillenme olup, buzağlarda da kalıtımla alakalı

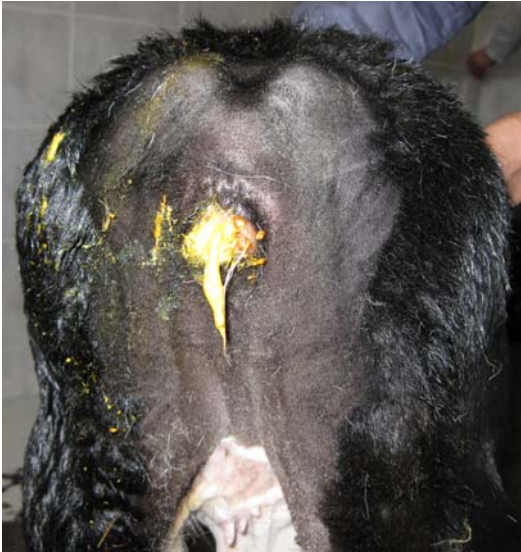oluşabileceği düşünülmektedir^{5,7,10}. Buzağlarda, rektovajinal fistülün oluşum sıklığı bilinmemektedir¹⁰. Klinik muayene ile rektovajinal fistül tanınabilmekte ve sağaltım için cerrahi müdahale gerekmektedir^{2,8}. Holstein ırkı bir buzağda karşılaştığımız konjenital rektovajinal fistül patolojisini klinik, ultrasonografik, radyolojik ve per/postoperatif bulgularıyla tanımlayarak rapor etmeyi amaçladık.

* Uludağ Üniversitesi Veteriner Fakültesi Cerrahi Anabilim Dalı, Bursa – TÜRKİYE. hsalci@uludag.edu.tr

Vaka Geçmişi

Holstein ırkı, 5 günlük dişi bir buzağı doğuştan kuyruk ve anüsünün olmaması ve vajinal yoldan dışkılama yapması şikayetleriyle Uludağ Üniversitesi Veteriner Fakültesi Hayvan Hastanesi Büyük Hayvan Klinikleri'ne getirildi. Hasta sahibi buzağının idrar yapışı ve beslenmesinin normal olduğunu belirterek, daha önceki buzağılarında benzer ya da başka bir anomali tablosuyla karşılaşmadığını, annenin suni tohumlama ile tohumlandığını bildirdi.

Yapılan klinik muayenede, buzağının genel durumunun iyi ve vital parametrelerinin ise normal sınırlar içerisinde olduğu belirlendi. Regio perinealiste anüsün ve coccygeal vertebraların yokluğu dikkati çekti. Vajinadan dışkı çıkışı mevcuttu (Şekil 1) ve pervajinal parmakla yapılan muayenede, yaklaşık 12 cm cranialde, dorsal vajinal duvarda servikse yakın şekillenmiş 2 cm'lik bir fistül deliği saptandı. Lateks sonda kullanarak yapılan vajinal sondalama neticesinde, sondanın fistül deliğinden craniale doğru rahatça ilerleyebildiği (normal luminal açıklık) tespit edildi.



Şekil 1. Olgunun klinik görünümü (vajinal defekasyon).

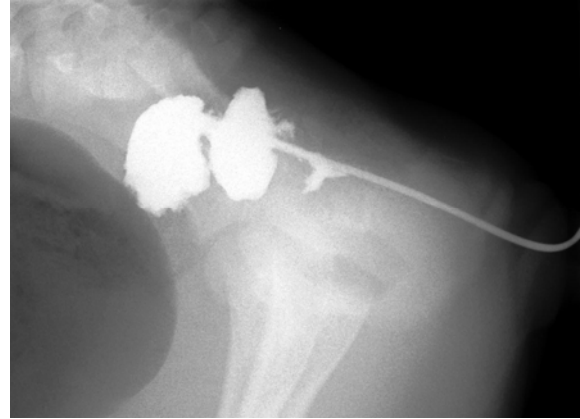
Figure 1. Clinical aspect of the case (vaginal defecation).

Abdominal ultrasonografide; idrar kesesinin orta derecede anekoik içerikle dolu ve özellikle sol abdomende barsaklarda gaz olduğu görüldü. İntraabdominal serbest sıvı yoktu. Karaciğer ve sağ böbrek normal konum, boyut ve ekojenitedeydi ancak sol böbrek görülemedi. Abomazum normal konum ve görünümdeydi. Regio perinealis üzerinden yapılan muayenede; içerisinde dışkı (gazlı materyal - kirliliği) eko gölge-

si) bulunan rektum görüldü. Rektumun perineum derisi arasındaki mesafesi 16,4 mm olarak ölçüldü.

Radyolojik muayenede; rumen olduğu düşünülen büyük gazlı bir organ ve bunun ventralinde gazlı barsak halkaları görüldü. Kolon ve rektumda gaz ile birlikte dışkı kitleleri ve bunun pelvis kanalından geçerek anüsün bulunduğu bölgenin ventraline doğru yer değiştirdiği tespit edildi. Os sacrumdan sonra coccygeal vertebraların şekillenmediği saptandı.

Vajinal yoldan lateks sonda gönderilerek 15 ml iyoheksol, (Omnipaque® 350 mg/50ml, OPAKIM, İstanbul-Türkiye) fistül deliğinden verilmesini takiben alınan pozitif kontrast radyografide; rektovajinal fistülün bulunduğu kısımda rektumun sonlandığı ve caudale doğru luminal açıklığın oluşmadığı belirlendi (Şekil 2).



Şekil 2.

Pozitif kontrast radyografi; lateral radiogram, rektovajinal fistülün bulunduğu kısımdan caudale doğru kontrast madde geçişinin olmadığını göstermekte. Rektum fistül deliğinin olduğu kısımda sonlanıyor.

Figure 2.

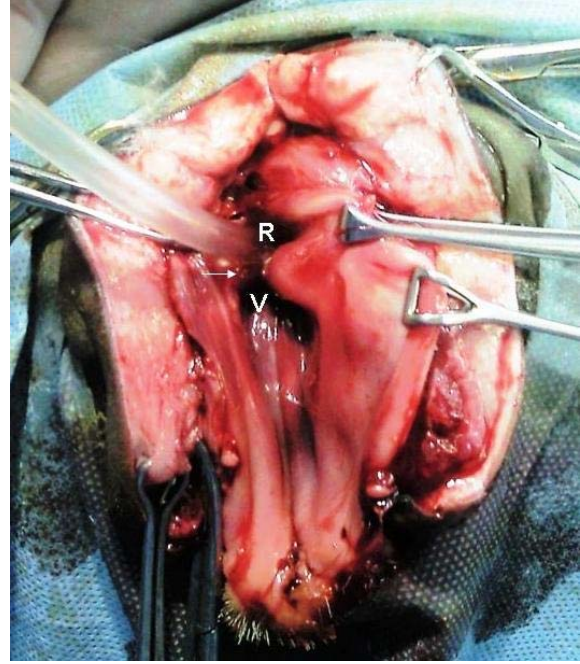
Positive contrast radiography; lateral radiogram shows that there is no contrast medium transition to the caudal part of the rectovaginal fistula. The rectum is ending at the fistula hole.

Klinik, ultrasonografik ve radyolojik bulgular temelinde sol böbrek ve coccygeal vertebraların agenezisi, atresia ani ve konjenital şekillenmiş rektovajinal fistül tanısı konuldu. Hasta sahibine patoloji hakkında bilgi verilerek, rektovajinal fistülün onarılmasına ve atrezik olan anüsün operasyon ile oluşturulmasına karar verildi.

Sedasyon amacıyla 0,3 ml xylazine HCl (Alfazyn® % 2 flk, Alfazan / Ege Vet, Türkiye) i.m. uygulanmasını takiben buzağı sternoab-

dominal olarak operasyon masasına yatırıldı ve arka ekstremiteleri vücut altında katlanarak tespit edildi. Operasyon bölgesi olan regio perinealisin tıraş ve dezenfeksiyonunu takiben 1,4 ml ketamine HCl (Alfamine® %10, Alfasan / Ege Vet, Turkey) i.m. yolla induksiyon amacıyla uygulandı. Vena auricularis'ten 22 no anjiocet ile girilerek damar yolu açıklığı sağlandı ve izotonik NaCl solüsyonu infüze edilmeye başlandı. Genel anestezi ve idamesi 1/1 oranında hazırlanan ketamine HCl (Alfamine® %10, Alfasan / Ege Vet, Turkey) ve diazepam (Diazem® 10 mg amp, Deva, Türkiye) kombinasyonu ile sağlandı. Operasyon sahası steril serviyetler ile sınırlandırıldı ve vajinanın dorsal comissura'sından dorsale doğru yaklaşık 10 cm'lik vertikal bir ensizyon yapıldı. Ensizyon ve diseksiyonların derinleştirilmesi ile rektovajinal fistül deliği ve rektumun sonlandığı kısım açığa çıkarıldı. Fistül deliği, serviks ağzına yaklaşık 1 cm yakınlıktaydı. Rektumun sonlandığı ageneze kısım ensizyonla genişletilerek anüs açıklığı sağlandı ve lateks sonda ile sondalanarak dışkıının operasyon hattını kontamine etmesi engellendi (Şekil 3). Rektovajinal fistül deliği vajina ile rektum mukozasından vertikal geçen sürekli dikişler ile 2/0 no absorbe olan dikiş materyali (Safil® Absorbable Sutures, B. Braun Melsungen AG, Almanya) kullanılarak kapatıldı. Dorsal vajina duvarının ensizyon hattı içerden dışarıya doğru yine 2/0 aynı absorbe olan dikiş materyali kullanılarak dikildi. Dorsal perineum ensizyonu ve dorsal vajinal comissura 2/0 polipropilen dikiş materyali ile (Prolen, Ethicon, UK) ile dikilerek normal anüs açıklığı sağlandı. Rektum mukozası 2/0 no polipropilen ile sürekli basit dikişlerle deriye dikildi (Şekil 4). Operasyonu takiben buzağının idrar ve dışkılamaını normal yollardan yaptığı görüldü.

Postoperatif alınan pozitif kontrast kolonografide (15 ml İyoheksol), (Omnipaque® 350 mg/50ml, OPAKIM, İstanbul-Türkiye); rektuma yakın olan kolon segmentlerinde lüminal açıklığının mevcut olduğu, dorsal vajinal duvardaki fistül deliğinin tamamıyla kapatıldığı görüldü (Şekil 5). Postoperatif antibiyotik ve ağrı kesici olarak sırasıyla benzilpenisilin ve streptomisin i.m. yolla 1 flakon (Clemipen-Strep® 20 ml flk, Topkim, Türkiye) kombinasyonu ve analjezik olarak 1,5 ml flunixin meglum (Flumed® 50 mg/ml flk, Alke, Türkiye) i.m. yoldan uygulandı ve hasta sahibine medikal tedavinin operasyon sonrası 5 gün devam ettirilmesi tembihlendi.

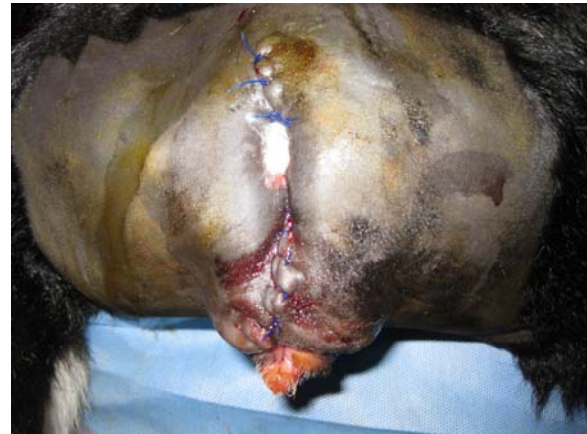

Şekil 3.

Ensizyon ve diseksiyon sonrasında vajinanın (V) dorsal duvarında şekillenmiş rektovajinal fistül deliğinin (ok) ve rektumun (R) peroperatif görünümü.

Figure 3.

Peroperative aspect of the rectovaginal fistula hole and rectum after incision and dissection, which are formed on the dorsal wall of vagina.



Şekil 4.

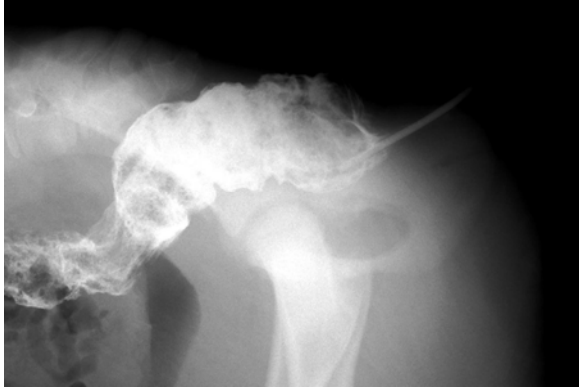Postoperatif perineal bölgenin görünümü.

Figure 4.

Postoperative view of the perineal region.

Postoperatif 5. günde yapılan kontrolde buzağının idrarı ve dışkılamaını normal yoldan yapabildiği görüldü. Hasta sahibi buzağının solunum yollarında bir problem olduğunu belirterek İç Hastalıkları Anabilim Dalı ile yapılan konsültasyonda biberonla emzirilmeye bağlı

şekillenmiş aspirasyon pnömonisi tablosu tanındı. Aspirasyon pnömonisine yönelik tedaviye devam edildi. Postoperatif 10. günde hasta sahibiyile yapılan telefon görüşmesinde buzağının solunum sistemi rahatsızlığından dolayı öldüğü bildirildi.



Şekil 5.

Postoperatif lateral pozitif kontrast kolonografi, rektumdaki lüminal açıklığının mevcut olduğunu ve fistül deliğinin tamamıyla kapatıldığı göstermekte.

Figure 5.

Postoperative lateral positive contrast colonography shows the presence of the luminal space in the rectum and completely closed fistula hole.

Tartışma

Kongenital anomaliler içerisinde üriner sistem anomalileri ve agenezisleri, genital rektumun vajina ile ya da başka bir genital organla fistülleşmesi ve coccygeal vertebraların yokluğu ya da parsiyel kuyruğun şekillenmemesi gibi anomaliler atresia ani anomalisi ile beraber şekillenebilmektedir^{1,2,5,10}. Bu nedenle atresia ani şekillenmiş buzağların dikkatle muayene edilmesi, rektovajinal fistül, kriporşizm, renal agenezis, at nalı şeklinde böbrek, coccygeal ya da sakral vertebraların agenezisi gibi diğer oluşabilecek patolojiler yönünden muayene edilmesi gerekmektedir⁶. Sunulan bu olguda, böbrek ve coccygeal vertebraların agenezisi ile beraber rektovajinal fistülün bulunması, atresia ani ile beraber diğer anomalilerin gözlenebileceğini göstermiştir.

Kalıtımsal bozukluklar (transgenler ve kromozomal faktörler) ve çevresel faktörler, rektovajinal fistülün oluşumunda sorumlu tutulmaktadır^{1,6,7,10}. Gebelikte, özellikle temel organogenezis safhasında (ikinci haftadan sonra ve 28. günden gebeliğin 90. gününe kadarki dönem) sık yapılan rektal ultrasonografik mua-

yenenin intestinal atresia ve vasküler bütünlüğün bozulmasına bağlı olarak atresia ani gelişimine katkıda bulunduğu da bildirilmektedir^{1,6,7}. Konjenital anomaliye sahip hayvanların damızlık olarak kullanılmaması gerekmektedir⁶.

Rektovajinal fistülün spontan kapanması lokal fistül etrafında şekillenen granülasyon dokusu yani ikinci derece iyileşmeyle mümkün olabilmektedir^{3,4,8}. Ancak operatif müdahale, lokal enfeksiyon oluşumu ve yetersiz yara iyileşmesi gibi komplikasyonları önlediğinden tercih edilmelidir^{2,6-8}. Rektovajinal fistülün cerrahi müdahale ile onarımında birkaç teknik bildirilmiş olup, fistülün kapatılmasında yatay³, dikey¹¹ ya da oblik dikiş yöntemiyle beraber dikey^{9,12} dikişlerin uygulanmasının gerektiği belirtilmektedir. Ancak vertikal dikişlerin uygulanması fistül deliğinin kapatılmasında en kolay yöntem olarak ifade edilmektedir^{3,9}. Bu olguda, vertikal dikişler uygulanarak fistül deliği kapatılmış olup, postoperatif yapılan kolonografide, rektumdan vajinaya herhangi bir intramural sızıntının oluşmadığı saptanmıştır.

Rektovajinal fistül onarımı sonrası karşılaşılan en yaygın ve ciddi komplikasyon fistülleşmenin tekrar şekillenmesidir. Fistül deliğini onarımında her katın ayrı olarak sürekli dikiş ile kapatılması tekrar fistül oluşumunu önlemektedir. Aynı zamanda sürekli dikiş uygulanması, fistül kapatılması esnasında eşit miktarda dokularda gerilim oluşturarak nüks oluşumunu da önlemektedir^{2,3}. Postoperatif alınan pozitif kontrast kolonografide ve erken dönem klinik bulgularında vajina ile rektum mukozasından vertikal geçen sürekli dikişlerin uygulanmasından dolayı düşünebileceğimiz fistül oluşumunun tekrar oluşmasına yönelik herhangi bir komplikasyonla karşılaşılmasıdır.

Cerrahi olarak müdahale edilsin ya da edilmesin, rektovajinal fistülün iyileşmesini kolaylaştırmada, protokol olarak, en az 6 hafta süreyle dışkıyı yumuşatmak ve ağırlı defekasyonu önlemek için lifli gıdaların verilmesi tavsiye edilmektedir³. Olgumuzda erken dönemde exitus letalisin gözlenmesi nedeniyle bu literatür verisinin sadece bildirim yapılmış olup bu veriye dayanarak herhangi bir gözlemimizin olamamıştır.

Kaynaklar

1. Bademkiran, S., İçen, H., Kurt, D., 2009. Bir düvede doğmasal atresia ani ile birlikte rektovajinal fistül olgusu Yüzüncü Yıl Üniversitesi Veteriner Fakültesi Dergisi, 20(1), 61-64.

2. Cecen, G., Caliskan, G.U., Gorgul O.S., 2008. Surgical treatment of rectovaginal fistula with atresia ani in a Holstein calf. Case report. *Hungarian Veterinary Journal*, 10, 607-610.
3. Desjardins, M.R., Trout, D.R., Little, C.B., 1993. Surgical repair of rectovaginal fistulae in mares: Twelve cases (1983-1991), *Canadian Veterinary Journal*, 34, 226-231.
4. Fubini, S.L., 2004. Surgery of Perineum. In: Fubini, S.L., Ducharme, N.G. (Eds). *Farm Animal Surgery*. St. Louis: WB Saunders. pp. 399-403.
5. Görgül, O.S., 1992. Atresia ani et vaginalis (rectovaginal fistül) olgusu. *Hayvancılık Araştırma Dergisi*, 2(2), 27.
6. Kılıç, N., Sarierler, M., 2004. Congenital intestinal atresia in calves: 61 cases (1999-2003). *Revue Medicine Veterinaria*, 155, 381-384.
7. Newman, S.J., Bailey, T.L., Jones, J.C., Diggrassie, W.A., Whittier, W.D., 1999. Multiple congenital anomalies in a calf. *Journal of Veterinary Diagnostic Investigation*, 11, 368-371.
8. Purohit, S., Gahlot, T.K., Parashar, M.C., Rathore, V.S., 2006. Surgical management of rectovaginal fistula with atresia ani in a calf. *The Indian Cow*, 7, 39-40.
9. Spensley, M.S., Meagher, D.M., Hughes, J.P., 1985. Instrumentation to facilitate surgical repair of rectal tears in the horse: A preliminary report. *Proceeding American Association Equine Practice*, 31, 553-563.
10. Steiner, A., 2004. Surgery of the Colon. In: Fubini, S.L., Ducharme, N.G. (Eds). *Farm Animal Surgery*. St. Louis: WB Saunders. pp. 472-477.
11. Stewart, R.H., Robertson, J.T., 1990. Surgical stapling for repair of a rectal tear in a horse. *Journal of the American Veterinary Medical Association*, 197, 746-748.
12. Wilson, D.G., Stone, W.C., 1990. Antimesenteric enterotomy for repair of a dorsal rectal tear in a mare. *Canadian Veterinary Journal*, 31, 705-707.

