

Uludağ Univ. J. Fac. Vet. Med.
36 (2017), 1,2: 29-32

Merinos Irkı Bir Kuzuda Polimelia

Geliş Tarihi:01.03.2017

Düzeltilme Tarihi: 22.06.2017, Kabul Tarihi: 15.12.2017

Melike AKBALA¹, Hilal ÇEŞME¹, Volkan İPEK², Hakan SALCI¹

Özet: Merinos ırkı, 15 günlük, erkek bir kuzu doğuştan beş bacaklı olma anamnezi ile kliniklerimize sevk edildi. Vital parametreleri normal olan kuzuda, inspeksiyonda sağ articulatio humerinin caudalinde, lateral toraks duvarına bağlı fazla bir ekstremitede görüldü. Ekstremitede carpal ekleminin distalinden itibaren birleşik 4 adet metacarpus, 2 adet metacarpophalangeal eklem ve iki ayağın geliştiği gözlemlendi. Antebrachium bölgesinde açık kırığı mevcuttu. Radyolojik olarak 4 ve 5. kostalar düzeyinde rudimenter bir skapulanın olduğu, humerus ve antebrahium hipoplazisi ve antebrahium'da orta diyafizer kırık saptandı. Metacarpus distalinden itibaren iki farklı metacarpusa dönüşüyordu ve iki adet metacarpophalangeal eklem ve 4 adet digiti'nin mevcut olduğu görüldü. Polimelia tanısı konuldu ve genel anestezi altında ilgili ekstremitede operatif olarak vücuttan uzaklaştırıldı. Makroskopik incelemede radyolojik bulgular doğrulandı. Sunulan bu olgu ile Merinos ırkı bir kuzuda polimelia anomalisinin klinik ve radyolojik bulguları ile cerrahi tedavisi rapor edilmiştir.

Anahtar Kelimeler: Polimelia, kuzu.

Polymelia in a Merinos Breed Lamb

Abstract: A Merinos breed, fifteen-day-old, male lamb was referred to our clinics with the anamnesis of congenital five extremities presentation. In the inspection, an excessive extremity was observed at the caudal site of the right articulatio humeri, connected the lateral thoracic wall in lamb, whose vital parameters were normal. A development of four unified metacarpus extending to the distal part of the carpal joint, two metacarpophalangeal joint and two foot were seen in the extremity. There was an open fracture at the region of antebrahium. Radiologically, a rudimental scapula at the level of 4 and 5th costa, hypoplasia of the humerus and antebrahium, and a middle diaphysial fracture of antebrahium was determined. Distal part of the metacarpus was forming four different metacarpuses, and presence of two metacarpophalangeal joints and four digits was seen. Polymelia was diagnosed and the extremity was removed surgically from the body under general anesthesia. In the macroscopic examination, radiological results were confirmed. With the presentation of this case, anomaly of polymelia in a Merinos breed lamb was reported with the clinical and radiological results as well as surgical treatment.

Key Words: Polymelia, lamb.

Giriş

Evcil hayvanlarda karşılaşılan kongenital anomaliler, vücudun tüm sistemlerinde oluşabilmektedir^{5,8,9}. Genellikle kas-iskelet sistemine ilişkin anomalilere daha sıklıkla rastlanmaktadır

dır^{2,5,9,12}. Embriyonal ya da fetal dönemde gelişen kongenital anomaliler insan ve hayvanlarda organ ya da sistemlerde yapısal ve fonksiyonel bozukluklara yol açmaktadır^{9,11}. Bu anomalilerin resesif genlerin neden olduğu (kalıtsal) düşünülmektedir^{2-5,8,12}. Oluşumlarında endojen

¹ Uludağ Üniversitesi, Veteriner Fakültesi, Cerrahi Anabilim Dalı, 16059, Bursa. hsalci@uludag.edu.tr

² Uludağ Üniversitesi, Veteriner Fakültesi, Patoloji Anabilim Dalı, 16059, Bursa.

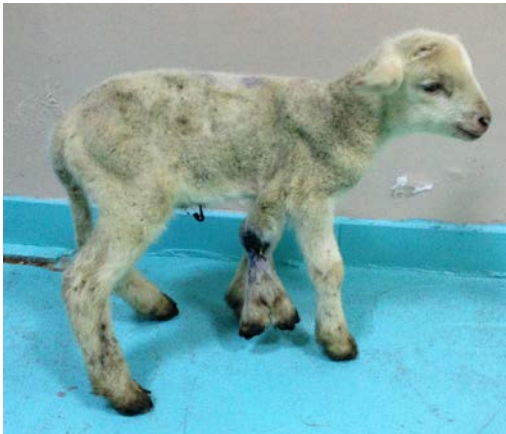(kromozom anomalisi veya gen mutasyonu vb.) veya fiziksel, kimyasal, viral, alimenter, fertilizasyon tekniği, hormonal ve antikorlar vb. nedenlerin rol oynadığı kabul edilmektedir^{3-5,8-10,12}.

Polimelia ya da fazla sayıda ektopik ekstremiteler olarak tanımlanan olgu, özellikle ruminantlarda rastlanılmakla birlikte evcil hayvanlarda nadiren görülmektedir^{1,2,4,7,9,10}. Ekstremitelerin tamamen yokluğu amelia, ön ekstremitelerin yokluğu amelia anterior (abrachi), arka ekstremitelerin yokluğu ise amelia posterior (apodie) olarak ifade edilmektedir^{3,6,8}. Ön ya da arka ekstremitelerden birinin yokluğu monomelie olarak tanımlanırken, ekstremitelerin normalden fazla sayıda olması ise polimelia olarak adlandırılmaktadır^{1,3,8,9}. Polimelia olgularının buzağı, koyun, keçi, tavuk ve insanlarda rapor edildiği bildirilmektedir^{1,3,4,8,9,12}. Sunulan bu olguda Merinos ırkı bir kuzuda karşılaştığımız polimelia olgusunun klinik ve radyolojik bulguları ile cerrahi sağaltımı rapor edilmiştir.

Olgunun Tanımı

Merinos ırkı, 15 günlük, erkek bir kuzu doğuştan beş bacaklı olma ve fazla olan bacağının hayvanın yürüyüşüne engel olması şikayetleriyle Uludağ Üniversitesi Veteriner Fakültesi Cerrahi Anabilim Dalı Klinikleri'ne getirildi.

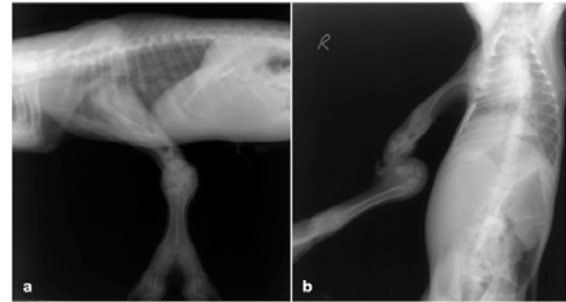
İnspeksiyonda sağ articulatio humerinin caudalinde, lateral toraks duvarına bağlı fazla bir ekstremitenin bulunduğu görüldü. Ekstremitenin metacarpusu hizasında, distalden itibaren 4 adet metacarpusun geliştiği, 2 adet metacarpophalangeal eklemin bulunduğu belirlendi. En distalde parmak sayıları normal 2 adet ayak bulunmaktaydı. Ayrıca antebrachium düzeyinde açık bir kırığın olduğu ve kırık bölgesinden irinli akıntının geldiği tespit edildi (Şekil 1).



Şekil 1. Olgunun klinik görünümü.

Figure 1. Clinical aspect of the case.

Radyolojik olarak mediolateral ve cranio-caudal radyografilerde 4 ve 5. costalar düzeyinde rudimenter bir scapulanın mevcut olduğu, humerus ve antebrachium'un tam olarak gelişmediği görüldü. Antebrachium'da orta diyafizer parçalı bir kırık saptandı. Metacarpusun distal diafiz kısmında iki adet metacarpusun geliştiği ve ayrı olarak iki adet metacarpophalangeal eklem ve 4 adet digitinin mevcut olduğu görüldü (Şekil 2a-b). Klinik ve radyolojik bulgular temelinde polimelia tanısı konuldu ve hasta sahibinden alınan izinle operatif olarak fazla ekstremitenin uzaklaştırılmasına karar verildi.



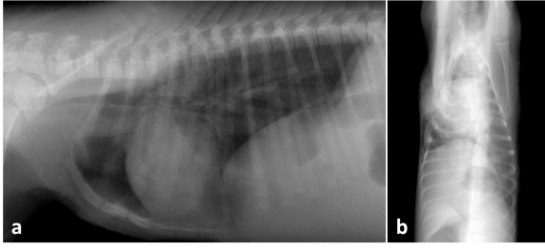
Şekil 2. Olgunun lateral (a) ve ventrodorsal (b) radyografileri. Ektopik fazla ekstremitedeki anatomik oluşumların radyolojik görüntüleri.

Figure 2. Lateral (a) and ventrodorsal (b) radiographs of the case. Radiological views of the anatomical structures in supernumerary ectopic limb.

Premedikasyon amacıyla 0,15 mg/kg dozda xylazine HCl (Alfazine®, Egevet, Türkiye) im. olarak verildi. Takiben 4 mg/kg dozda im. ketamin HCl (Alfamine®, Egevet, Türkiye) ile induksiyon sağlandı. Gerektiğinde idame olarak ketamin HCl ve diazepam (Diazem®, Deva, Türkiye) kombinasyonu iv. olarak verildi.

Kuzu; ilgili ekstremitte yukarıda kalacak şekilde lateral pozisyonda operasyon masasına yatırıldı. Sağ toraks duvarı ve ekstremitenin toraksa bağlandığı kısmın tıraş ve dezenfeksiyonu gerçekleştirildikten sonra bölge steril örtülerle sınırlandı. Toraks duvarına ekstremitenin bağlandığı kısmın çevresinde deriye kavun dilimi ensizyon yapıldı. Derialtı yumuşak dokular ve kaslar disseke edildi, intercostal kaslara bağlı bulunan rudimenter scapula ile birlikte ekstremitenin toraks duvarından eksizyonu gerçekleştirildi. Kanama kontrolü sonrasında kaslar, yumuşak dokular ve deri kuralına uygun bir şekilde kapatıldı.

Postoperatif radyografilerde toraks duvarının bütünlüğünün korunduğu ve herhangi bir intratorasik komplikasyonun (pnömotoraks) şekillenmediği belirlendi (Şekil 3a-b). Hasta sahibine, postoperatif 5 gün süreyle parenteral antibiyotik ve analjezik ilaç uygulaması yönünden reçete hazırlandı. Ayrıca hasta sahibine kuzuyu ayrı bir boksta tutması, operasyon yarısının antiseptik uygulanarak günlük lokal bakımı ve dikişlerin 10 gün sonra alınması istendi. Kuzu taburcu edildi.



Şekil 3. Olgunun postoperatif lateral (a) ve ventrodorsal (b) radyografileri, toraksa ilişkin herhangi bir patoloji yok.

Figure 3. Postoperatif lateral (a) and ventrodorsal (b) radiographs of the case. There is no pathology in the toraks.

Uzaklaştırılan ekstremitenin patolojik incelemesinde radyolojik bulgularla uyumlu art. humerinin, humerusun, art. cubiti'nin, antebrachium ve art. carpi'nin normal anatomik yapıya sahip olduğu, metacarpusların distal diafizden itibaren iki adet fonksiyonel organellere sahip ayak yapısıyla devam ettiği doğrulandı.

Tartışma

Ekstremitelerin fazla sayıda olması polimelia olarak tanımlanırken^{4,6-8,11}, fazla ekstremitte, normal ekstremitenin yanında ya da ekstremitteye bağlı ise "hakiki polimelia" olarak adlandırılmaktadır. Fazla ekstremitte sırttaysa notomelia, sağrıdaysa pygomelia, pelvis ventralindeyse pelvomelia, karın duvarındaysa gastromelia, göğüs duvarının yanındaysa torakomelia ve baş bölgesinde ise cephalomelia ismini almaktadır.^{1-4,6-8,10-12} Genelde bu fazla ekstremitte scapulanın arkasında ve sağ tarafta şekillenmektedir.^{1,8,9} Sunduğumuz bu olguda karşılaştığımız fazla ekstremitte sağ tarafta, scapulanın arka kısmında art. cubiti'ye yakındı ve ayrıca fazla ekstremitte toraks duvarıyla bağlantılıydı (torakomelia). Fazla ekstremitenin fonksiyonel ekstremitteye daha yakın olmasından dolayı biz bu olguyu polimelia olarak adlandırdık.

Fazla ekstremitte normalden küçükse hayvanın hareketine engel olmaz ancak büyük olduğu durumlarda yürüyüşte topallık ve hayvanın normal anatomofizyolojisini etkileyerek bulunduğu regioya spesifik klinik bulgularla karşımıza çıkmaktadır^{6,8}. Aldığımız anamnezde hasta sahibi ilgili ekstremitenin hayvanın normal hareketlerine engel olduğunu bize bildirdi. Ancak klinik olarak olgumuzda fazla ekstremitte nedenli topallık vb. bir bulgu ile karşılaşmadık.

Klinik olarak fazla olan ekstremitenin vücuda bağlandığı noktada tek bir anatomik oluşum görülür ve distale doğru inildikçe bu anatomik oluşumun sayıca arttığı gözlenir^{1,7,8,10-12}. İnceleme muayenemizde ve radyolojik incelemelerde literatürlerde belirtildiği üzere anatomik oluşumlarda sayıca artış tespit ettik. Metacarpusun distal diafiz kısmında iki adet metacarpus ve ayrı olarak iki adet metacarpophalangeal eklem ve 4 adet digiti saptandı.

Kongenital anomalilerin tanısında yardımcı tanı yöntemlerinden yararlanılmaktadır.^{8,9,12} Bu amaçla radyoloji, ultrasonografi, bilgisayarlı tomografi ve magnetik rezonans görüntüleme teknikleri kullanılır⁵. Polimelia olguları doğum sonrası klinik olarak tanınmakla birlikte fazla olan ekstremitenin regional bağlantısının tespiti için radyolojik muayene kesinlikle gerekmektedir.^{8,9,12} Bu amaçla olgumuzda yardımcı tanı yöntemi olarak radyolojik muayeneden yararlandık ve fazla olan ekstremitenin vücuda bağlantı noktası ile ilgili ekstremitedeki fazla olan organ ve organellerin radyolojik muayene ile tespitini gerçekleştirdik.

Kongenital anomali olgularında cerrahi müdahale olgudaki anomalinin büyüklüğüne göre değişmektedir⁵. Cerrahi olarak fazla olan ekstremitenin doğum sonrası 1 hafta içerisinde vücuttan uzaklaştırılması hayvanın gelişimi açısından önemli olup gelişimini hızlandırmaktadır^{2,8,11}. Eğer polimelia tablosu multiple olarak başka anomalilerle birlikte bulunuyorsa, hayvanın genel durumu ve prognoz değerlendirilerek ya hastanın kesime sevk edilmesi ya da erken cerrahi müdahale ile ilgili ekstremitenin uzaklaştırılması düşünülmelidir^{1-3,11}. Sunulan olgumuzda hasta sahibinin tedavi isteği de göz önüne alınarak genel anestezi altında fazla olan ekstremitte cerrahi olarak vücuttan uzaklaştırıldı. Postoperatif olarak herhangi bir komplikasyonla karşılaşmadık.

Sonuç olarak, polimelia olgularının klinik ve radyolojik muayeneler ile detaylı olarak tanımlanabileceği ve cerrahi müdahale ile fazla olan

ekstremitenin başarılı bir şekilde vücuttan uzaklaştırılabileceğini Merinos ırkı bir kuzuda karşılaştığımız bu olgu ile veteriner hekim meslektaşlarımıza sunarız.

Kaynaklar

1. Barua, P.M., Kalita, D., Sarma, D.K., Kalita, M., Das, P., Lahkar, D. 2014. Polymelia in a crossbred Jersey cow (*Bos Taurus*): A case report. *Int J Med Sci*, 5(3): 96-98.
2. Eftekhari, Z., Nourmohammadzadeh, F., Jeloudari, M., Alighazi, N., Mohsenzadeghan, A. 2012. Supernumerary ectopic limb in lamb: a case report. *Comp Clin Path*, 21: 1207-1209.
3. Hayat, A. 2013. Bir buzağıda notomeli (notomelia) ve pakomeli (phocomelia) olgusu. *Harran Üniv Vet Fak Derg*, 2(2): 109-111.
4. Karadağ, H., Gül, Y., Dönmez, H.H. 1992. İlginç bir polymelia (thoracomelia ve pelvomelia) olgusu. *S Ü Vet Fak Derg*, 8(2): 77-79.
5. Kaya, M., Okumuş, Z., Doğan, E., Çetin, E.M., Yanmaz, L.E. 2011. Erzurum Yöresindeki Buzağlarda Doğusal Anomalilerin görülme sıklığı ve sağkalım oranları. *Fırat Üniv Sağ Bil Vet Derg*, 25(2): 83-93.
6. Khan, L.A., Khan, K.M., Ali, S.S., Siddiqui, M.F.M.F. 2013. A rare case of thoracomelia in a goat kid. *Vet Pract*, 14(1): 78.
7. Kim, C., Yeon, S., Cho, G., Lee, J., Choi, M., Won, C., Kim, J., Lee, S. 2001. Polymelia with two extra forelimbs at the right scapular region in a male Korean native calf. *J Vet Med Sci*, 63(10): 1161-1164.
8. Koç, Y., Avki, S., Alkan, F. 1995. Beş aylık İvesi bir kuzuda polimelie. *Vet Bil Derg*, 11(2): 131-133.
9. Monfared, A.L. 2013. A case report of supernumerary ectopic limbs in a lamb: anatomical and radiological aspects. *Glob Vet*, 10(4): 424-426.
10. Nowacka, J., Urbaniak, K., Antosik, P., Jaskowski, J.M., Frackowiak, H., Switonski, M. 2007. Polymelia associated with frequent chromosome breaks in a heifer. *Vet Rec*, 161: 276-277.
11. Özak, A., Nisbet, H.Ö., Yardımcı, C. 2009. İki buzağıda karşılaşılan polimeli olgusu. *Ankara Üniv Vet Fak Derg*, 56: 305-307.
12. Shojaei, B., Masoudifard, M., Asadi, A. 2007. Notomelia and ulnar dimelia in a calf: radiographical anatomical aspects. *Iran J Vet Surg*, 2(4): 83-88.