

Uludağ Univ. J. Fac. Vet. Med.
36 (2017), 1,2: 41-44

Yerli Irk Bir Kısrağta Vulvar Yassı Hücreli Karsinom Olgusu

Geliş Tarihi:14.03.2017

Düzeltilme Tarihi:12.09.2017, Kabul Tarihi:15.12.2017

Kamil SEYREK İNTAŞ¹, Volkan İPEK², E. Sinem ÖZDEMİR SALCI^{1*},
Muhittin ZENGİN¹, Adem DELİGÖNÜL³, Gürsel SÖNMEZ²

Özet: Yerli ırk, 16 yaşlı bir kısrağ, genital bölgede sebebi bilinmeyen ve iyileşmeyen yara şikayeti ile kliniğimize getirildi. Kısrağın genel durumu iyiydi ancak genital bölgenin muayenesinde vulvada anüsün alt yarımını kapsayan, fibrotik üremeye karakterize, yaygın açık bir yara belirlendi. Biyopsi alınarak numuneler patoloji laboratuvarına gönderildi. Histopatolojik inceleme sonucu alınan numunelerden yassı hücreli karsinom tanısı konuldu. Tedavi için önerilen kemoterapi seçenekleri, kısrağın yaşı ve sağaltımın maliyeti dolayısıyla hasta sahibi tarafından kabul edilmedi. Sunulan bu olgu ile bir kısrağta vulvar yassı hücreli karsinomun klinik ve histopatolojik bulgularının rapor edilmesi ve kliniğimizde çok sık karşılaşılmayan bu neoplazi için olası sağaltım seçeneklerinin tartışılması amaçlanmıştır.

Anahtar Kelimeler: Kısrağ, vulva, yassı hücreli karsinom.

A Case of Vulvar Squamous Cell Carcinoma in a Native Breed Mare

Abstract: A native breed, 16 years old mare was presented to our clinics with the complaint of an idiopathic and non-healing wound on the genital region. General condition of the mare was normal, but an extensive open wound on the vulva, which was extending to ventral part of the anus, characterized by fibrotic proliferation was observed in the examination of the genital region. The biopsy was taken and the samples were sent to pathology laboratory. As a result of histopathological examination, squamous cell carcinoma was diagnosed. The suggested chemotherapy options for treatment were refused by the patient owner because of the age of the horse and the cost of treatment. With this case presentation, reporting of the clinical and histopathological result of vulvar squamous cell carcinoma and possible treatment options for this rare case in a mare was aimed.

Key Words: Mare, vulva, squamous cell carcinoma.

Giriş

Yassı hücreli karsinom atta ikinci en sık gözlenen^{6,9}, çoğunlukla göz kapağı ve dış genital organlara yerleşen epitelial bir tümördür⁶. Yassı hücreli karsinom tüm mukokutanöz tümörler arasında %20 yer kaplamaktadır ve bu tümörlerin dış genital organa yerleşme oranı %13'tür. Daha çok erkek genital organda gözlenmekte iken, perineal bölgeye yerleşme oranı ise %5'tir⁹. Metastaz oranı değişkenlik göster-

mekle birlikte⁹ çoğunlukla düşüktür, ancak hastalığın ilerleyen evrelerinde lokal ya da regional lenf yumrularına yayılım söz konusudur⁷. Hastalığın ilk evrelerinde nodüler tarzda başlayan lezyonlar ilerleyen evrelerde ülseratif ve nekrotik seyredebilir, tümöral dokunun yüzlek kenarları travmatize olup, fırsatçı patojenler ile enfekte olur. Tümöral transformasyon için Equine papillomavirus type 2 (EcPV2) ile enfeksiyonunun gerekli olduğu ancak tek başına yeterli olmadığı bildirilmiştir⁹.

¹ Uludağ Üniversitesi, Veteriner Fakültesi, Doğum ve Jinekoloji Anabilim Dalı, 16059, Bursa.
*ssalci@uludag.edu.tr

² Uludağ Üniversitesi, Veteriner Fakültesi, Patoloji Anabilim Dalı, 16059, Bursa

³ Uludağ Üniversitesi, Tıp Fakültesi, Onkoloji Anabilim Dalı, 16059, Bursa

Tümörün yerleşimine, büyüklüğüne, yayılımına ve tedavi tutarına göre farklı tedavi seçenekleri bulunmakla birlikte, tedavi seçenekleri arasında cerrahi müdahale, kriyoterapi, hipertermi, radyoterapi, kemoterapi ve fotodinamik terapi yer almaktadır⁹.

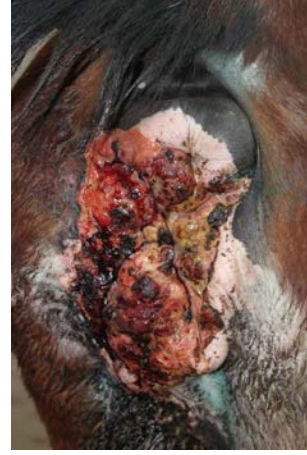Vulvar yassı hücreli karsinom olgusu henüz Türkiye’de rapor edilmemiştir. Sunulan bu olgu ile bir kısırta karşılaştığımız yassı hücreli karsinomun klinik ve histopatolojik bulgularının rapor edilmesi, ayrıca olası tedavi seçeneklerinin ve tedavi maliyetlerinin tartışılması amaçlanmıştır.

Olgunun Tanımı

Yerli ırk, 16 yaşlı bir kısırak, atı satın almak isteyen kişi tarafından genital bölgede sebebi bilinmeyen bir yara şikayeti ile Uludağ Üniversitesi Veteriner Fakültesi Doğum ve Jinekoloji Anabilim Dalı Kliniği’ne getirildi. Alınan anamnezde kısırağın genel bir sağlık probleminin olmadığı, ancak vulvasında bir yara bulunduğu, yaranın nasıl şekillendiği konusunda bilgileri olmadığı, bu yaranın tedavi edilip edilemeyeceğinin belirlenmesi amacıyla kliniğe getirildiği bildirildi. Atın sahibine yapılan sorgulamada yaranın en az 6 aydan beri bölgede gözlemlendiği ve bir türlü iyileşmediği öğrenildi.

Klinik Bulgular

Kısırağın klinik muayenesinde genel durumunun iyi ve vital parametrelerinin normal olduğu belirlendi. Kısırağın genital bölgesinin muayenesinde vulvada anal sfinkter’in ventral yarımını kapsayan, fibrotik üremeye karakterize, yaygın, açık, nemli bir yara belirlendi. Muayenede lezyonların vulva ile sınırlı olduğu, vestibulumun vulva sınırı dışında bir yayılma göstermediği belirlendi. Vaginal palpatorik muayenede, servikse kadar olan bölgede herhangi benzer lezyon yoktu ancak perineal bölgede lezyonun vulvadan laterale doğru genişlediği, dorsalde anal sfinkteri de kısmen kapsadığı, çapının yaklaşık 13-15 cm’ye ulaştığı belirlendi (Şekil 1).

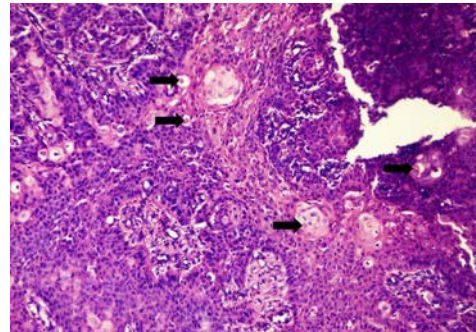


Şekil 1. Kısırta vulva ve anüsün ventral kısmındaki tümöral dokunun görünümü.

Figure 1. Aspect of the tumoral tissue on vulva and ventral part of the anus in a mare.

Histopatolojik Bulgular

Alınan biyopsi örnekleri Uludağ Üniversitesi Veteriner Fakültesi Patoloji Anabilim Dalı’na gönderildi. Dokular %10'luk formaldehitte tespit edildi ve rutin takip aşamalarından geçirilerek parafine gömüldü. Bloklar 5 mikron kalınlığında kesilerek hematoksilin-eozin ile boyandı ve ışık mikroskopunda incelendi. İncelenen preparatlarda stratum spinosum hücrelerinin dermise doğru üremeler gösterdiği dikkati çekti. Bu hücrelerin eozinofilik sitoplazmalı ve belirgin anizokaryozis sergileyen yuvarlak-oval çekirdeklere sahip olduğu görüldü. Neoplastik hücrelerin bazılarında tek hücre keratinizasyonu ile çok sayıda mitotik figür dikkati çekti (Şekil 2). Belirtilen bulgular ışığında olguya yassı hücreli karsinom tanısı konuldu.



Şekil 2. Solid alanlar şeklinde üremeler gösteren stratum spinosum hücrelerinde gözlenen tek hücre keratinizasyonları (oklar), H&E, 100x.

Figure 2. Individual cell keratinizations (arrows) observing in the stratum spinosum cells proliferating as solid areas, H&E, 100x.

Tedavi Seçenekleri

Tedavide kombine olarak; platin esaslı antineoplastik cisplatin 4 mg/m²/gün, urasil antimetaboliti olarak etki eden pirimidin analogu bir antineoplastik ajan olan 5-Florasil 250 mg/m²/gün 4 günde 1 kez 4 hafta boyunca, immunmodülatör etkisinden yararlanmak üzere levamizol 2,5mg/kg dozda haftada 1 kez, 6 doz olarak ve tümörün hızlı demarkasyonunu sağlamak amacıyla atlarda her bir enjeksiyon için 5ml'den fazla kullanılmayan theranekron sc. yolla 10cc olarak 4 gün aralıkla 3 kez tekrarlanarak uygulanması planlanmıştır. Önerilen kemoterapi seçenekleri, kısırağın yaşı ve sağaltımın maliyeti dolayısıyla hasta sahibi tarafından kabul edilmeyerek, eski sahibine iade edileceği bildirildi.

Tartışma

Yassı hücreli karsinom tümörleri erken dönemde küçük yüzlek nodüller şeklinde gözlenirken, ilerleyen dönemde epidermal katların hasarı ile ülserasyon alanları ve kötü kokulu nekrozlar gözlenir⁹. Vulva bölgesinde yassı hücreli karsinom gözlenen olgumuzdaki açık, iyileşmeyen yara, tümörün ilerleyen dönemdeki epidermal katların hasarı sonucu ülserasyon ve nekroz alanların görülmesiyle uyumludur.

Tedavi seçenekleri olarak cerrahi yöntemin kemoterapi uygulaması ile kombine olarak uygulandığı 10 yaşlı kısırakta gözlenen vulvar yassı hücreli karsinom olgusunda, total ekstirpasyon ve peritümoral dokulara ise toplamda 240 mg olarak yaklaşık her 2-3 haftada bir 50 mg cisplatin'in 4 ay süreyle uygulanması önerilerek, tümöral büyümenin kontrol altına alındığı bildirilmiştir⁵. Sunulan kısırak için sedasyon, lokal ve epidural anestezi, cerrahi prosedür ve postoperatif bakıma ilave olarak cisplatin uygulaması toplamda 1140TL mal olacağı hesaplanmıştır. Tedavi operatif ve postoperatif aşamaları içermekte ve ayrıca post operatif komplikasyonlara bağlı sekonder müdahaleleri de gerektirebilmektedir.

İnsanlarda gözlenen vulvar yassı hücreli karsinom olgularında kemo-radyoterapinin etkinliğini radyoterapi ve cisplatin ve 5-fluorouracil kombinasyonu uygulamasıyla gösteren çalışmalar mevcuttur^{2,3}. Ancak ülkemizde atlar için radyoterapi uygulama olanağı şu anda mevcut değildir.

İnsanlarda servikste gözlenen yassı hücreli karsinom olgularında, cisplatin ve gemcitabine kombinasyonunun etkin bir tedavi olduğu rapor edilmiştir¹. Bu ilaç kombinasyonunun kısıraklarda kullanımına yaptığımız literatür araştırmamızda rastlanılmamıştır.

Kemoterapi olarak cisplatin, 5-Fluorourasil, mitomycin-c, bleomycin kullanımının detaylarına ilişkin bilgiler bir derlemede aktarılmaktadır⁹. Cisplatin'in tedavi maliyeti m² ye 20 mg olmak üzere toplamda 5 uygulama için 400 TL'dir. Yine 5-Fluorourasil başlangıç dozu 12 mg/kg/gün 4 gün süreyle, sonra 6-8-10-12. günlerde 6 mg/kg/gün daha sonra haftada 10-15 mg/kg/gün 4 hafta süreyle uygulanması önerilmiştir. Olgumuzda bu ilaç kullanılarak sarf edilecek maaliyet 500TL olarak hesaplanmıştır. Mitomycin-c haftada bir kez 3 hafta boyunca 20mg total doz olarak uygulanması öngörülmektedir. Olgumuzda uygulama olarak düşünüldüğünde bu ilacın her dozu için fiyat 128 TL yani toplam tedavi maliyeti uygulama sayısı itibarıyla yaklaşık 360 TL civarında belirlenmiştir. Bleocin S bir haftada 3 kez 80mg dozdan totalde 300mg doza kadar uygulaması yapılabilir. Yine bu ilaç için toplam masraf yaklaşık 800 TL'yi bulmaktadır.

Kısırak yassı hücreli karsinom olgusunda denenen intratümöral cisplatin uygulamasının pratik ve efektif bir tedavi olduğu bildirilmiş, intratümöral 0,97mg/cm³ dozda 2 hafta arayla 4 uygulamanın etkili olduğu görülmüştür¹⁰. Bu uygulamanın tedavi masrafı da 50 TL civarında olmaktadır.

28 yaşlı bir başka kısırakta vulva dudaklarını, perineum ve anüsü kapsayan rektal fistül ile komplike bir olguda end-on kolostomi tedavi seçeneği olarak denenmiş, ayrıca bir kemoterapi uygulanmadığı olguda, kısırağın genel durumu 14 ay sabit tutulduktan sonra tekrar eden letarji, iştahsızlık ve zayıflama sonucu ötenazi edildiği bildirilmiştir¹¹.

25 yaşlı bir kısırakta gelişen papilloma virusu ile enfekte vulvar yassı hücreli karsinom olgusu rapor edilmiştir. Rapor edilen olguda tedavi olarak tümöral dokunun lazer ile eksizyonu ve vulvar doku çevresine 5-Fluorourasil enjeksiyonu uygulanmış, tedavi lezyonların nüksü gerçekleşmeye kadar devam etmiştir⁸.

Karşılaştığımız olguda platin esaslı antineoplastik Cisplatin 4 mg/m²/gün, urasil antimetaboliti olarak etki eden pirimidin analogu bir antineoplastik ajan olan 5-Fluorourasil 250 mg/m²/gün her 96 saatte bir 4 hafta uygulaması-

nı ve immunmodölatör etkisinden yararlanmak üzere Levamizol 2,5mg/kg dozda haftada 1 kez ve 6 dozda ve tümörün hızlı demarkasyonunu sağlamak amacıyla atlarda her bir enjeksiyon lokalizasyonu için 5ml'den fazlası kullanılmayan Theranekron subkutan yolla 10cc olarak 4 gün aralıklarla 3 kez tekrarlanarak uygulanması planlanmıştır. Toplam tedavi maliyeti ise sonunda 705 TL olarak hesaplanmıştır^{2,4}.

Sonuç olarak, farklı cerrahi ve kemoterapi yöntemleri veya bunların kombinasyonları kullanılarak atlarda yassı hücreli karsinomun % 60-90 oranında başarı ile tedavisi yapılabilmekte, ancak 14-21 ay süreler sonunda yeni tümör gelişimleriyle karşılaşılabilir. Tedavi maliyetleri 10-15cm çaplı yassı hücreli karsinom için 50-1140 TL arasında değişmektedir. Bu şartlarda yassı hücreli karsinom tedavisinde farklı tedavi seçenekleri bulunmaktadır, fakat saha şartlarında hastanın yaşı ve tedavi masrafları tedavinin tercih edilip edilmemesi bakımından belirleyici etkenlerdir.

Kaynaklar

1. Brewer, C.A., Blessing, J.A., Nagourney, R.A., McMeekin, D.S., Lele, S., Zweizig, S.L. 2006. Cisplatin plus gemcitabine in previously treated squamous cell carcinoma of the cervix: A phase II study of the Gynecologic Oncology Group. *Gynecol. Oncol.*, 100, 385-388.
2. Cunningham, M.J., Goyer, R.P., Gibbons, S.K., Kredentser, D.C., Malfetano, J.H., Keys, H. 1997. Primary radiation, cisplatin, and 5-fluorouracil for advanced squamous carcinoma of the vulva. *Gynecol. Oncol.*, 66, 258-261.
3. Eifel, P.J., Morris, M., Burke, T.W., Levenback, C., Gershenson, D.M. 1995. Prolonged continuous infusion cisplatin and 5-fluorouracil with radiation for locally advanced carcinoma of the vulva. *Gynecol. Oncol.*, 59, 51-56.
4. Fortier, L.A., Mac Harg, M.A. 1994. Topical use of 5-fluorouracil for treatment of squamous cell carcinoma of the external genitalia of horses: 11 cases. *J. Am. Vet. Med. Assoc.*, 205 (8), 1183-5
5. Joyce, J.B. 2013. Treatment of a large vulvar squamous cell carcinoma by radical excision and injectable cisplatin. Erişim: <http://www.itarget.com.br/newclients/abraveq2012/down/2012/weva/124.pdf>
6. Perrier, M., Schwarz, T., Gonzalez, O., Brounts, S. 2010. Squamous cell carcinoma invading the right temporomandibular joint in a Belgian mare. *Can. Vet. J.*, 51, 885-887.
7. Scheck, J.L. 2005. Treatment of an ocular squamous cell carcinoma in a stallion with atrial fibrillation. *Can. Vet. J.*, 46, 922-924.
8. Smith, M.A., Levine, D.G., Getman, L.M., Parente, E.J., Engiles, J.B. 2009. Vulvar squamous cell carcinoma in situ within viral papillomas in an aged Quarter Horse mare. *Equine Vet. Educ.*, 21(1), 11-16.
9. Taylor, S., Halderson, G. 2013. A review of equine mucocutaneous squamous cell carcinoma. *Equine Vet. Educ.*, 25 (7), 374-378.
10. Theon, A.P., Pascae, J.R., Carlson, G.P., Krag, D.N. 1993. Intratumoral chemotherapy with cisplatin in oily emulsion in horses. *J. Am. Vet. Med. Assoc.*, 202(2), 261-7.
11. Wilson, D.A. 1994. Management of perianal squamous cell carcinoma with permanent colostomy in a mare. *J. Am. Vet. Med. Assoc.*, 205(10), 1430-1.