

## TÜRK ÇOBAN VE ALMAN KURT KÖPEKLERİNİN OS PENİS'İ ÜZERİNDE KARŞILAŞTIRMALI BİR ARAŞTIRMA

Osman YILMAZ\* Hüseyin YILDIZ\*\* Ali BAHADIR\*\*\*  
Bahri YILDIZ\* Ayşe SERBEST\*

### ÖZET

*Bu araştırma 1-1.5 yaşlarında 7 Türk Çoban ve 7 Alman Kurt Köpeklerinin os penis'leri üzerinde yapıldı. Çalışmada os penis'in morfolojik ve morfometrik özellikleri incelendi. Her iki ırkın os penis'lerinin üzerinde birçok ölçümler alındı.*

*Araştırmada elde edilen sonuçlar şu şekilde özetlenebilir:*

*1- Alman Kurt Köpeklerinde os penis'lerinin yaklaşık ortası düzeyinde ventral'e yönelik bir kıvrım bulunmaktadır. Türk Çoban Köpeklerinde benzer bir kıvrım gözlenmemektedir.*

*2- Türk Çoban Köpeklerinin morfometrik ölçüm değerleri nisbeten Alman Kurt Köpeklerinden daha yüksektir. Türk Çoban Köpeklerinde ortalama os penis uzunluğu 11.74 cm ( $\pm 3.00$ ) iken Alman Kurt Köpeklerinde 10.22 cm ( $\pm 4.57$ )'dir.*

*Anahtar Kelimeler: Köpek, os penis.*

### SUMMARY

#### A Comparative Research on Os Penis of Turkish and German Shepherd Dogs

*In this research, os penis of the morphological and morphometrical features of the 7 Turkish and German Shepherd Dogs at 1-1.5 age were examined. Several measurements were obtained on the os penis of the two races.*

*The results could be summarized as following:*

*1- It was seen as a prominent ventral curve at nearly middle of os penis in the German Shephard Dogs. This curve was not developed very well in Turkish Shephard Dogs.*

*2- The measurements of the Turkish Shephard Dogs are relatively higher than German Shephard Dogs. Average length of the os penis in Turkish Shephard Dogs are 11.74 cm. ( $\pm 3.00$ ), in German Shepherd Dogs are 10.22 cm. ( $\pm 4.57$ ).*

*Key Words: Dog, Os penis.*

\* Dr.; U.Ü. Vet. Fak., Anatomi Bilim Dalı, Bursa / TÜRKİYE.

\*\* Araş. Gör.; U.Ü. Vet. Fak., Anatomi Bilim Dalı, Bursa / TÜRKİYE.

\*\*\* Doç. Dr.; U.Ü. Vet. Fak., Anatomi Bilim Dalı, Bursa / TÜRKİYE.

## GİRİŞ

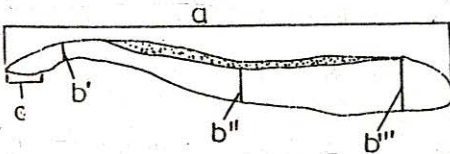
Vücut formasının temelini oluşturan iskelet kuvvetli bir kemik çatıdır. Organsal iskelet ise yumuşak dokular içerisinde gelişmiş kemiksel yapılardır. Bu kemiksel yapılardan birisi de köpeklerin os penis'i (baculum-kamış kemiği)'dir<sup>1</sup>.

Os penis, doğumdan sonra gelişir ve genel olarak corpus cavernosum'ların kemikleşmiş distal parçası olarak değerlendirilir<sup>2</sup>. Dural dönemde ortalama uzunluğu 18 cm. olan köpek penis'inin glans'ını destekler. Uzunluğu, iri köpeklerde 11 cm.'yi bulurken, ortalama 10 cm.'dir<sup>1,2,3,4</sup>. Ereksiyon dışında da organa sertlik verir. Ortası az çok boğumlu olup distal'i sivridir<sup>3,5</sup>. Dorsoventral çapı, laterolateral çapından daha kalındır<sup>6</sup>. Distal uçta gençlerde hyalin, erişkinlerde fibröz karakterli bir fibrocartilago taşır<sup>4</sup>. Kemiğin dorsal yüzü konveks olup, ventral yüzünde distal uca kadar ulaşmayan bir oluk (sulcus urethralis) yer alır<sup>4,6</sup>.

Os penis'in özellikle ventral yüzünde yer alan sulcus urethralis'in anatomik özelliklerinin iyi bilinmesi, idrar yolu obstruksiyon'larında veya kemik kırılmalarında<sup>7,8</sup> veteriner klinisyenler açısından oldukça önemlidir. Bu nedenle biz bu iki köpek ırkının os penis'leri üzerinde böyle bir çalışmayı uygun gördük.

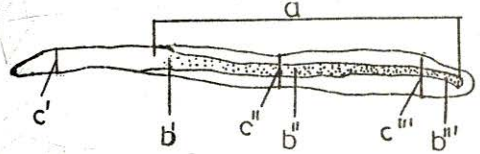
## MATERYAL VE METOD

Bu çalışmada Gemlik Askeri Veteriner Araştırma Enstitüsü'nden temin edilen 1-1.5 yaş arası 7 adet Türk Çoban Köpeği ile 7 adet Alman Kurt Köpeği olmak üzere toplam 14 adet hayvan üzerinde yapıldı. Bilinen diseksiyon yöntemiyle os penis'ler diseke edildi. Morfolojik özellikleri tesbit edildikten sonra Şekil I ve II'de gösterilen yerlerden kompas yardımıyla ölçümler alındı. Bu değerlerin ortalamaları bulunarak iki grup arasında karşılaştırmaları yapıldı.



Şekil: 1

Os penis üzerinde alınan ölçümlerden bazılarının alındığı yerler:  
a- os penis'in uzunluğu, b- os penis'in dorsoventral kalınlığı  
b'- Distal uçta, b''- Ortada, b'''- Proximal uçta, c- Uç kırıldak uzunluğu



Şekil: 2

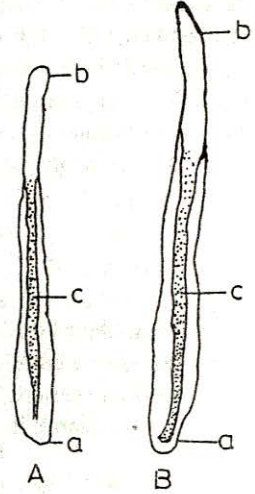
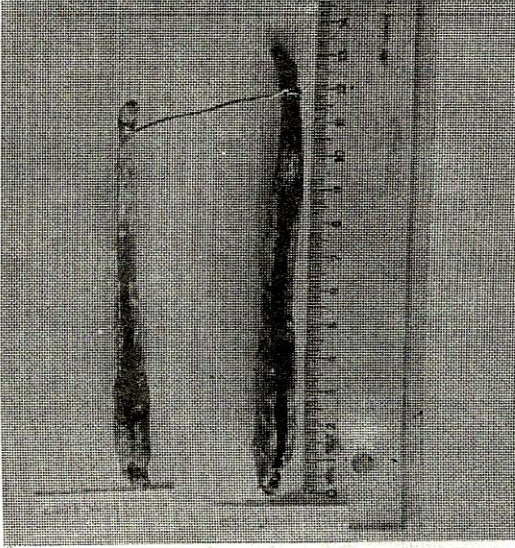
Os penis üzerinde alınan ölçümlerden bazılarının alındığı yerler:  
a- Sulcus urethralis'in uzunluğu, b- Sulcus urethralis'in derinliği ve genişliği,  
b'- Distal uçta, b''- Ortada, b'''- Proximal uçta, c- os penis'in laterolateral kalınlığı, c'- Distal uçta, c''- Ortada, c'''- Proximal uçta



## BULGULAR

### a) Morfolojik Bulgular:

Os penis, her iki ırkta da proximal uçta daha kalın, distal uca doğru gidildikçe incelen bir şişe benzemekte olup, proximal 1/3'ü corpus penis, distal 2/3'ü glans penis içerisinde yer alan bir kemiktir. Ventral'inde sulcus urethralis'in bulunması nedeniyle oluklu bir sondayı andırır (Resim: 1).



Resim: 1

Alman Kurt ve Türk Çoban Köpeğinin Os Penis'inin ventral görünüşleri  
(Ventral view of os penis of the German and Turkish Shephard Dog)

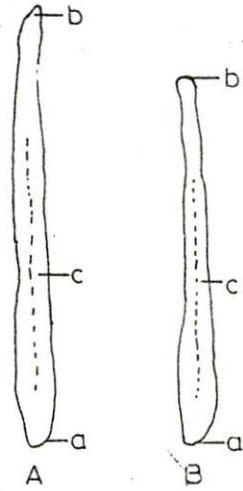

A- Alman Kurt Köpeğinin Os penis'i (os penis of the German Shephard Dog)

B- Türk Çoban Köpeğinin os penis'i (os penis of the Turkish Shephard Dog)

a- Proximal uç (the proximal end), b- Distal uç (the distel end),  
c- Sulcus urethralis (the urethral groove)

Kemiğe dorsal'den bakıldığında proximal uçtan distal 1/2'ye kadar devam eden küt bir crista oluştuğu görülür. Bu crista Türk Çoban Köpeğinde daha düz Alman Kurt Köpeğinde konveks ve daha keskindir. Kemiğin ventral'inde oluşan sulcus urethralis her iki ırkta da proximal uçta daha kapalı ve derin, distal uca doğru gidildikçe genişler ve sığlaşır. Distal 1/3'ünde oluk kaybolur (Resim: 2).

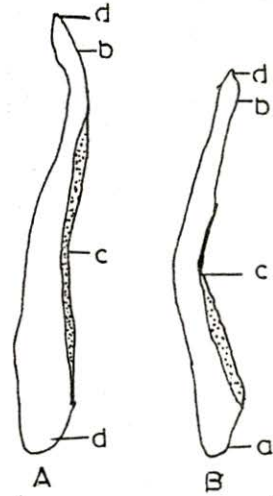
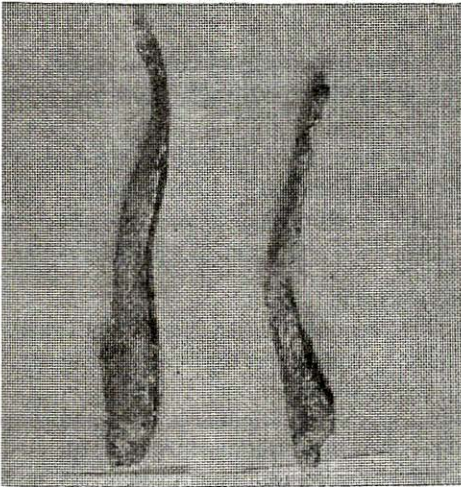
Kemiğe lateral'den bakıldığında Alman Kurt Köpeklerinde yaklaşık kemiğin ortası düzeyinde dorsal'e doğru belirgin bir kavislenme görülür. Türk Çoban Köpeklerinde bu kavislenme ya çok hafif ya da yoktur. Her iki ırkta da kemiğin ortası düzeyinde bir boğumlanma görülür. Bu boğumlanma Türk Çoban Köpeklerinde daha belirgindir (Resim: 3).



Resim: 2

Türk Çoban ve Alman Kurt Köpeğinin Os Penis'inin dorsal görünüşü  
(Dorsal view of os penis of the Turkish and German Shephard Dog)

- A- Türk Çoban Köpeğinin os penis'i (os penis of the Turkish Shephard Dog)  
B- Alman Kurt Köpeğinin os penis'i (os penis of the German Shephard Dog)  
a- Proximal uç (the proximal end), b- Distal uç (the distal end), c- Crista



Resim: 3

Türk Çoban ve Alman Kurt Köpeğinin Os Penis'inin lateral'den görünüşü  
(Lateral view of os penis of the Turkish and German Shephard Dog)

- A- Türk Çoban Köpeğinin os penis'i (os penis of the Turkish Shephard Dog)  
B- Alman Kurt Köpeğinin os penis'i (os penis of the German Shephard Dog)  
a- Proximal uç (the proximal end), b- Distal uç (the distal end),  
c- Os penis'in orta boğumlanma ve kavislenmesi (middle curve and  
node of the os penis) d- Os penis'in kırkırdaksal ucu  
(fibrocartilagineus end of os penis)



Kemiğin distal ucu, Türk Çoban Köpeklerinde dorsal'e kıvrılarak, Alman Kurt Köpeklerinde ventral'e yönelerek sonlanır. Her iki ırkta da distal uçta konik bir kıkırdak bulunur. Bu kıkırdak Türk Çoban Köpeklerinde oldukça küt, buna karşılık Alman Kurt köpeklerinde sivri ve bir yana eğridir.

#### **b) Morfometrik Bulgular:**

Tablo: I'de Türk Çoban köpeği ile Alman Kurt Köpeklerinin canlı ağırlıkları vücut uzunlukları ve os penis'leri üzerinde alınan ölçümler verilmektedir. Tablo: I dikkatlice incelenirse her iki ırktan, Türk Çoban Köpeklerinin morfometrik değerleri nisbeten daha yüksek olduğu görülür. Burada birey ve ırk farklılığı gözönüne alınmasında fayda vardır (Tablo: I).

### **TARTIŞMA VE SONUÇ**

Os penis, iri köpeklerde 11 cm'yi bulurken<sup>2</sup> ortalama 10 cm uzunluğunda<sup>1,3,4</sup> olduğu bildirilmektedir. Bizim araştırmamızda da bu ölçüm Türk Çoban Köpeklerinde ortalama 11.74 cm ( $\pm$  3.00), Alman Kurt Köpeklerinde 10.22 cm ( $\pm$  4.57) olarak bulunmuştur. Bu da literatür ile bir paralellik göstermekte olup, Türk Çoban Köpeği iri köpekler grubuna girmektedir.

Diğer morfometrik bulgularımıza benzer kayıtlara rastlayamadığımızdan bulgularımızı tartışmaktan yoksunuz.

Os penis'in ortası boğumlu ve ucu sivri olduğu kaydedilmektedir<sup>3,5</sup>. Bizim bulgularımız da bunu teyit etmekle birlikte Türk Çoban Köpeklerinde bu boğumlanma daha belirgin ve distal uç Türk Çoban Köpeklerinde dorsal'e, Alman Kurt Köpeklerinde ventral'e yönelerek sonlanmaktadır. Her iki ırkta kemiğin ucunda kıkırdaksal bir çıkıntı bulunmaktadır.

Os penis oluşu ventral'e dönük oluklu bir sondaya benzemektedir<sup>5</sup>. Bizim bulgularımız bu yönde olup her iki ırkta bu oluşun proximal'i daha dar ve derin, distal'i daha geniş ve sığdır.

Sonuç olarak klinikte idrar sondalanması sırasında Alman Kurt Köpeklerinin sulcus urethralis'lerinin yapmış olduğu kavislenmenin dikkate alınması, işlemin buna göre uygulanması gerekmektedir. Yine kemiğin anatomik yapısının çok iyi bilinmesi kemik üzerinde yapılacak cerrahi işlemlerin daha kolay gerçekleşmesini sağlar.

### **KAYNAKLAR**

1. ÖZGÜDEN, T.: Veteriner Anatomi, U.Ü. Vet. Fak. Teksiri, Bursa, 9-13 (1980).
2. NICKEL, R., SCHUMMER, A., SEIFER, E.: Anatomy of the Domestic Animals, Vol. I, Verlag Paul Parey, Berlin, Hamburg, 326 (1980).
3. DOĞUER, S., ERENÇİN, Z.: Evcil Hayvanların Komparatif Splanchnologie'si (Ellenberger-Baum'un 18. baskısından çeviri), A.Ü. Basımevi, Ankara, 495 (1965).
4. GETTY, R.: Sisson and Grossman's Anatomy of the Domestic Animals, Vol. II, W.B. Saunders Company, Philadelphia, London, 1583 (1975).
5. ÖZGÜDEN, T.: Veteriner Anatomi, U.Ü. Veteriner Fakültesi Teksiri, Bursa, 81-82 (1980).
6. MILLER, M.E.: Miller's Anatomy of Dog, W.B. Saunders Company, London, Philadelphia, Toronto, 569-570 (1979).
7. JEFFERY, K.L.: Fracture of the Os Penis in a Dog, Journal of the American Animal Hospital Association, 10, 1, 41-42 (1974).
8. ELKINS, A.D., PECMAN, R., BRIGNAC, M.: Urinary Obstruction Resulting from a Mass. Journal of the American Animal Hospital Association, 26, 2, 133-135 (1900).

**Tablo: I**  
**Türk Çoban ve Alman Kurt Köpeklerinde Canlı Ağırlığı, Vücut Uzunluğu ve Os Penis Üzerinde Yapılan**  
**Morfometrik Ölçüm Ortalama Değerleri ( $\bar{x} \pm S_x$ )**

Hayvan İrki	n	Ort. Vücut Uzun. (cm)	Ort. Vücut Ağır. (kg)	Ort. Os Penis Uzun. (cm)	Laterolateral Genişliği (cm)			Dorsoventral Kalınlığı (cm)			Sulcus Urethralis'in						Ort. Carti- lago Uzun.	
					Distal Uçta	Ortada	Prox. Uçta	Distal Uçta	Ortada	Prox. Uçta	Uzun.	Genişliği			Derinliği			
												Distal Uçta	Ortada	Prox. Uçta	Distal Uçta	Ortada		Prox. Uçta
Türk Çoban Köpeği	7	86.28 ± 20.00	34.25 ± 11.00	11.74 ± 3.00	0.79 ± 0.04	0.92 ± 0.11	1.24 ± 0.40	0.63 ± 0.005	0.95 ± 0.08	1.57 ± 0.06	9.02 ± 5.81	0.63 ± 0.01	0.41 ± 0.002	0.38 ± 0.003	0.38 ± 0.003	0.38 ± 0.02	0.70 ± 0.08	1.49 ± 0.11
Alman Kurt Köpeği	7	75.57 ± 20.00	26 ± 9.00	10.22 ± 4.57	0.55 ± 0.01	0.72 ± 0.05	1.05 ± 0.03	0.46 ± 0.008	0.67 ± 0.03	1.04 ± 0.02	7.24 ± 2.06	0.51 ± 0.001	0.32 ± 0.001	0.24 ± 0.002	0.24 ± 0.002	0.42 ± 0.009	0.38 ± 0.004	1.21 ± 0.06