

OLGU BİLDİRİMİ

Joubert Sendromu: Beş Olgu Sunumu

Vedat SARAÇ*, Zeynep YAZICI*, Çağlar AKTÜRK*, Cüneyt ERDOĞAN*,
Mehmet OKAN**, Nilgün KÖKSAL**

* Uludağ Üniversitesi Tıp Fakültesi Radyoloji Anabilim Dalı, Bursa.

** Uludağ Üniversitesi Tıp Fakültesi Çocuk Sağlığı ve Hastalıkları Anabilim Dalı, Bursa.

ÖZET

Joubert sendromu otozomal resesif geçiş gösteren, hipotoni, ataksi, epizodik hiperpne nöbetleriyle seyreden bir hastalıktır. Klinik olarak anormal göz hareketleri, nistagmus, hiperpne-apne epizodları ve mental-motor gelişme geriliği izlenir. Temel radyolojik bulgular; vermisin tam veya parsiyel yokluğu, hipoplastik serebellar pediküller ve buna bağlı 4. ventrikül deformitesidir. Joubert sendromunda pons ve inferior kollar arasındaki beyin sapı bölgesinde (istmus) disgenezise bağlı ponto-mezansefalik birleşkede uzama, incelmeye ve interpediküler fossada derinleşme izlenir. Ayrıca süperior serebellar pediküllerde kalınlaşma ile 4. ventrikülde lobulasyon ve genişlemeye neden olan vermis hipoplazisi görülür. Bu üç bulgu aksiyal MR görüntülerde 'molar diş' görünümüne neden olur. Bu yazıda, Joubert sendromlu beş hastanın klinik ve radyolojik bulguları sunulmaktadır.

Anahtar Kelimeler: Joubert sendromu. Molar diş görünümü. Vermis hipoplazisi. Epizodik hiperpne.

Report of Five Cases With Joubert Syndrome

ABSTRACT

Joubert syndrome is a rare autosomal recessive disorder whose main clinical signs are hypotonia, ataxia, mental retardation, abnormal eye movements and a respiratory pattern of alternating tachypnea-apnea. The most characteristic imaging features are elongation and thinning of the pontomesencephalic junction with deepening of the interpeduncular fossa, thickening of the superior cerebellar peduncles, hypoplasia of the vermis and incomplete fusion of the halves of the vermis, creating a sagittal vermian cleft. The first three findings are components of the molar tooth sign. Our aim was to review the clinical features and the neuroradiological findings in 5 children with clinical diagnosis of Joubert syndrome.

Key Words: Joubert syndrome. Molar tooth sign. Vermian hypoplasia. Episodic hyperpnea.

Joubert sendromu otozomal resesif geçiş gösteren nadir bir hastalıktır. Klinik özelliklerinin spektrumu geniştir. Bu sendroma özgü bir gen saptanamamıştır ve patognomonik biyokimyasal bulgusu yoktur. Tanı için klinik ve nöroradyolojik özelliklerin birlikte değerlendirilmesi gerekir. Bu yazıda, Joubert sendromlu beş hastanın klinik ve radyolojik bulguları sunulmaktadır.

Bulgular

Üçü kız 2'si erkek olan 5 hastanın yaşları, 1 hafta ile 14 yıl arasında değişiyordu (ortalama: 4 yaş). Hastalardan ikisi monozygot ikizdi; birisi 2 aylıkken akciğer enfeksiyonundan kaybedildi, diğer bebek 12 ay boyunca izlendi. Tüm hastaların klinik, kranial manyetik rezonans (MR) ve abdominal ultrasonografi (US) bulguları retrospektif olarak gözden geçirildi. (Tablo I).

Hastaların 3'ünde epizodik hiperpne atakları mevcuttu. Yaşları 5 ve 14 olan iki hastada ise süt çocuğu döneminde epizodik hiperpne öyküsü vardı. Hastaların tümünde hipotoni, ataksi, psikomotor gerilik ve nistagmus saptandı. Dört hastada multipl böbrek kistleri, 2 hastada oküler kolobom, 1 hastada retinal distrofi ve 1 hastada hepatik fibrozis mevcuttu.

Hastaların aksiyal kranial MR görüntülerinde, interpediküler sistemada derinleşme, pontomezensefalik birleşkede incelmeye, superior serebellar pediküllerde

Geliş Tarihi: 10.03.2004
Kabul Tarihi: 14.05.2004

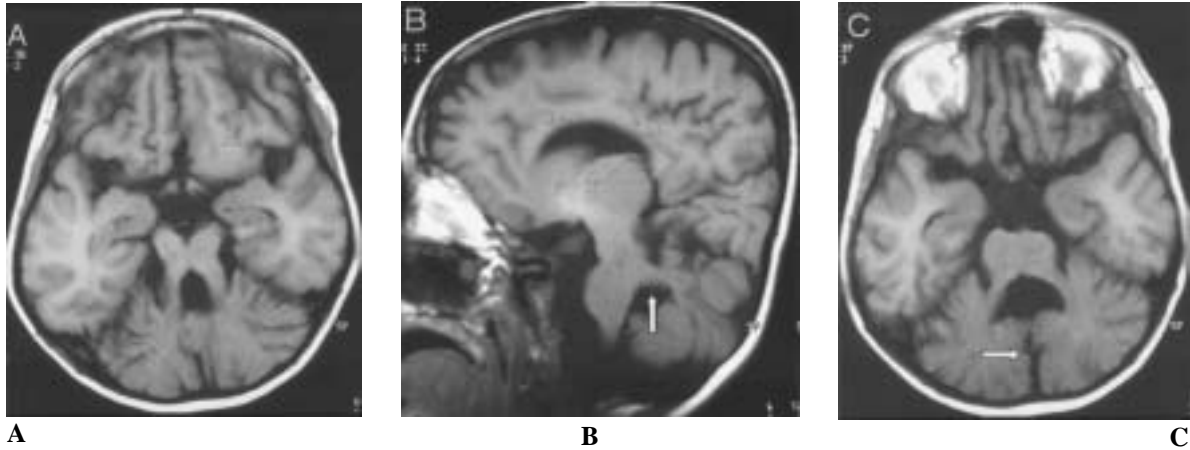
Araş. Gör. Dr. Vedat SARAÇ
Uludağ Üniversitesi Tıp Fakültesi
Radyoloji Anabilim Dalı
16059 Görükle/BURSA
Tel: 0 224 4428400 / 1209
e-mail: drvedats1@hotmail.com

kalınlaşmayla birlikte horizontal pozisyon ve vermis hipoplazisinin oluşturduğu 'molar diş' bulgusu saptandı (Şekil 1A). Ayrıca, inkomplet füzyon, vermis hipoplazisi ya da yokluğuna bağlı aksiyal ve koronal

MR planlarında vermis yarık ve 'yarasa kanadı' görünümü tespit edildi (Şekil 1B ve 1C, Şekil 2A ve 2B). Ayrıca iki hastada korpus kallozum disgenезisi saptandı (Şekil 2C).

Tablo I- Joubert Sendromlu Beş Olgunun Klinik ve Radyolojik Bulguları

Hasta no	Hasta Yaşı / Cinsiyeti	Abdominal US Bulguları	Kranial MR Bulguları	Klinik Bulgular/Oküler Bulgular
1	Yeni doğan /K	Multipl böbrek kistleri	Molar diş ve yarasa kanadı görünümü,vermis yarık	Hipotoni, ataksi, psikomotor gerilik, nistagmus, kolobom, epizodik hiperpne
2	Yeni doğan /K	Multipl böbrek kistleri	Molar diş ve yarasa kanadı görünümü, vermis yarık	Hipotoni, ataksi, psikomotor gerilik, nistagmus, epizodik hiperpne
3	7 aylık/K	Multipl böbrek kistleri	Molar diş ve yarasa kanadı görünümü, vermis yarık	Hipotoni, ataksi, psikomotor gerilik, nistagmus, epizodik hiperpne
4	5 yaş/E	Normal	Molar diş ve yarasa kanadı görünümü, vermis yarık, corpus kallozum disgenезisi	Hipotoni, ataksi, psikomotor gerilik, nistagmus, epizodik hiperpne (süt çocukluğunda)
5	14 yaş/E	Multipl böbrek kistleri ve hepatik fibrozis	Molar diş ve yarasa kanadı görünümü, vermis yarık, korpus kallozum disgenезisi	Hipotoni, ataksi, psikomotor gerilik, nistagmus, retinal distrofi, kolobom, epizodik hiperpne (süt çocukluğunda)



Şekil 1:

Joubert Sendromu. A. Aksiyal T1A MR kesiti. Süperior serebellar pedinküllerde kalınlaşma ve horizontal seyir. Vermis yok. Görünüm molar diş benziyor. B. Sagittal T1A MR kesiti. Geniş horizontal seyirli süperior serebellar pedinküller (ok). C. Aksiyal T1A MR kesiti. 4. ventrikül yarasa kanadı görünümünde.

Tartışma

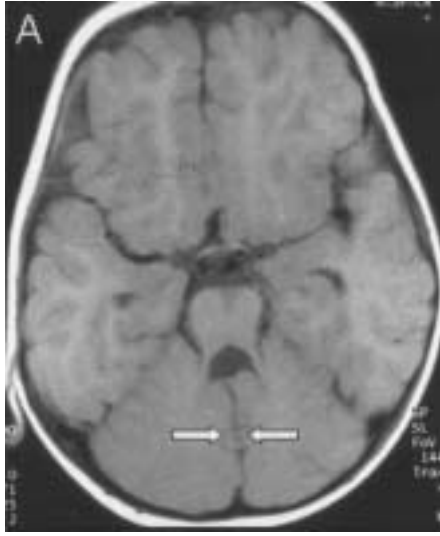Joubert sendromu otozomal resesif geçiş gösteren, hipotoni, ataksi, epizodik hiperpne nöbetleriyle seyreden bir hastalıktır. Bu sendrom adını hastalığı tanımlayan Fransız nörologtan almıştır¹. Son çalışmalarda Joubert sendromlu hastalarda kromozom 9q'da hatalı bir bölge saptanmıştır^{2,3,4}. Hastalığın tanısı klinik ve radyolojik bulguların birlikte değerlendirilmesiyle yapılabilir.

Klinik olarak anormal göz hareketleri, nistagmus, hiperpne-apne epizodları ve mental-motor gelişme

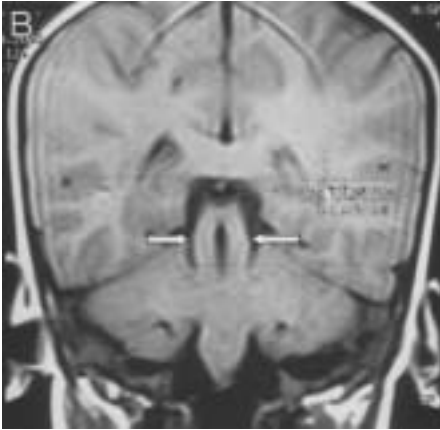
geriliği izlenir. Hastalığa polikistik böbrek hastalığı, hepatik fibrozis, dilin yumuşak doku tümörleri ve polidaktili eşlik edebilir^{4,5,6}. Hipotoni ve mental retardasyon Joubert sendromunda klinik olarak belirleyici bulgulardandır. Uzun süreli takiplerde şiddetli nöro-gelişimsel ve mental retardasyon bulguları ortaya çıkabilir. Bu sendromda göz bulguları olarak retinal kolobom, retinal distrofi, okulomotor apraksi izlenir. Ayrıca şiddetli görme kaybı, pendular nistagmus, fundusta pigmentasyon değişiklikleri ve vestibulo- okuler reflekslerde azalma da tespit edilebilir⁷. Retinal distrofinin olup olmamasına göre sendromda iki grup tanımlanmıştır. Retinal distrofinin varlığında yüksek oranda polikistik böbrek hastalığı

Joubert Sendromu

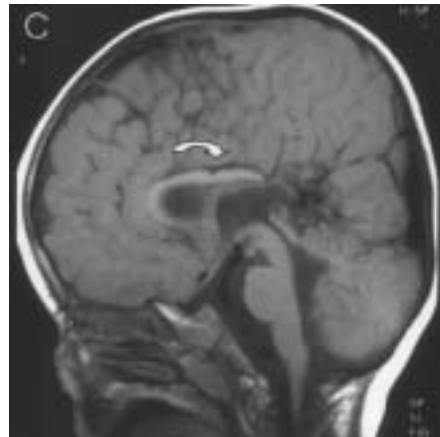
eşlik eder ve prognoz daha kötüdür. Olgularımızın 4'ünde polikistik böbrek hastalığı bulunmaktaydı; ancak bunların yalnız birinde polikistik böbrek hastalığına retinal distrofi eşlik etmekteydi.



A



B



C

Şekil 2.

Joubert Sendromu. A. Vermisin yokluğu nedeniyle serebellar hemisferler orta hatta karşı karşıya (ok).

B. Koronal T1A MR kesiti. Süperior serebellar pedinküller (ok) belirgin. C. Korpus kallozumda displazi (ok).

Joubert sendromu beyin sapının orta hat yapılarında fonksiyonel ve yapısal bozukluk ile ortaya çıkan bir hastalıktır⁸. Nöropatolojik çalışmalarda serebellar vermis agenezisi, bazı beyin sapı nükleuslarında hipoplazi ve bölünme, ponto-mezensefalik yapılarda displazi tespit edilmiştir. Bu şiddetli beyin sapı malformasyonları, okulomotor apraksi ve hiperpneinin nedenini açıklamaktadır. Ayrıca nükleus grasilis ve tractus solitariusdaki anomalilerin de anormal solunum paterninden sorumlu olduğu düşünülmektedir. Hastalarımızın hepsinde anormal solunum paterni ve nistagmus mevcuttu.

Temel radyolojik bulgular; vermisin tam veya parsiyel yokluğu, hipoplastik serebellar pediküller ve buna bağlı 4. ventrikül deformitesidir. Joubert sendromunda pons ve inferior kollikulus arasındaki beyin sapı bölgesinde (istmus) disgenezise bağlı ponto-mezensefalik birleşkede uzama, inceltme ve interpediküler fossada derinleşme izlenir. Ayrıca süperior serebellar pediküllerde kalınlaşma ile 4. ventriküde lobulasyon ve genişlemeye neden olan vermis hipoplazisi görülür. Bu üç bulgu aksiyal MR görüntülerde 'molar diş' görünümüne neden olur⁹. İnkomplet füzyona bağlı aksiyal ve koronal MR planlarında vermis yarıklı izlenir. Serebellar hemisferler genellikle normaldir. Serebrum genelde etkilenmez. Ancak; % 6- 20 oranında korpus kallosum atrofisine, % 6-10 oranında disgenezisine bağlı lateral ventriküllerde hafif derecede genişleme izlenebilir^{10,11}.

Serebellar vermisin kısmi veya tam yokluğu Dandy-Walker sendromu, Down sendromu ve Joubert sendromunda tanımlanmıştır^{12,13}. Dandy-Walker sendromunda posterior fossayı genişletme eğiliminde olan posterior fossa kisti bulunur. Down sendromuna ise karyotip (trizomi 21) ve klinik yaklaşım ile tanı konabilir. Joubert sendromunda serebellar pediküllerin hipoplazisi nedeniyle oluşan 'molar diş' görünümü ve vermis hipoplazisi nedeniyle 4. ventriküdeki 'yarasa kanadı' görünümü yüksek tanısal değere sahiptir¹³.

Tüm hastalarımız Joubert sendromu açısından tipik klinik ve radyolojik bulgulara sahipti. Hastalarımızın hepsinde epizodik hiperpne, hipotoni, psikomotor gerilik ve nistagmus mevcuttu. Radyolojik olarak da olguların tümünde vermis yarıklı, 'molar diş' ve 'yarasa kanadı' görünümü tespit edilmiştir. Ayrıca 4 olguda ek anomali olarak multipl böbrek kistleri, 1 olguda hepatik fibrozis ve 2 olguda korpus kallozum disgenezisi saptanmıştır. Klinik ve radyolojik bulgularımız çok tipik olduğu için tanısal açıdan bir problemle karşılaşmadık. Ayırıcı tanı Dekaban-Arima, COACH (Serebellar vermis hipoplazisi, Oligofreni, Ataksi, Koloboma ve Hepatik fibrozis), Senior Loren ve Varadi-Papp sendromları ile yapılmalıdır (Serebello-okülo-renal sendromlar). Kranial MR'da saptanan 'molar diş' bulgusu ilk tanımlandığı dönemde Joubert sendromuna has bir bulgu olarak kabul edilmiştir¹⁴. Ancak daha sonra SORS'larda da

bildirilmiştir. Joubert sendromu gibi otozomal resesif geçiş gösteren bu sendromlarda da serebellar vermis hipoplazisine has olan ataksi, respiratuar ritim bozuklukları ve okulomotor apraksi ve nistagmus gibi okulomotor anormallikler bulunur. Joubert ve SORS'lularda tanı koyduracak bir labaratuvar bulgusu yoktur. Bu nedenle tanı klinik ve radyolojik bulgulara dayanır. Ancak Jobert sendromu ile SORS'ların klinik ve radyolojik bulgularının örtüşüyor olması tanıyı güçleştirmektedir. Literatürde açıklık yoktur ve Joubert sendromu ile SORS'ların ayrımı net değildir¹⁴.

Joubert sendromu klinik şüphesi olan çocuklarda, MR inceleme, retinal muayene, renal US, elektroretinogram ve karyotiplleme yapılmalıdır¹⁵. Prognoz hipotoni ve şiddetli gelişme geriliğinde genellikle kötüdür. Ayrıca joubert sendromlu hastalar opioidler ve nitröz oksitler gibi solunumu deprese eden anesteziyelere karşı çok duyarlıdır. Bu nedenle hastalığa tanı koymak daha sonra yapılacak anesteziyel işlemler için önemlidir ve mutlaka bu işlemler öncesinde solunum monitorizasyonunun yapılması gereklidir¹⁶.

Kaynaklar:

- Joubert M, Eisenring JJ, Robb JP, Andermann F. Familial agenesis of the cerebellar vermis. A syndrome of episodic hyperpnea, abnormal eye movements, ataxia and retardation. *Neurology* 1969; 19: 813-25.
- Chance PF, Cavalier L, Satran D, Pellegrino JE, Koenig M, Dobyns WB. Clinical nosologic and genetic aspects of Joubert and related syndromes. *J Child Neurol* 1999; 14: 660-6.
- Saar K, Al-Gazali L, Sztriha L, Rueschendorf F, Nur-E-Kamal M, Reis A, et al. Homo-zygosity mapping in families with Joubert syndrome identifies a locus on chromosome 9q34.3 and evidence for genetic heterogeneity. *Am J Hum Genet* 1999; 65: 1666-7.
- Saraiva JM, Baraitser M. Joubert syndrome: a review. *Am J Med Genet* 1992; 43:726-31
- King MD, Dudgeon J, Stephenson JB. Joubert's syndrome with retinal dysplasia: neonatal tachypnoea as the clue to a genetic brain-eye malformation. *Arch Dis Child* 1984; 59:709-18.
- Steinlin M, Schmid M, Landau K, Boltshauser E. Follow-up in children with Joubert's syndrome. *Neuropediatrics* 1997; 28:204-11.
- Tusa RJ, Hove MT. Ocular and oculomotor signs in Joubert syndrome. *J Child Neurol* 1999; 14: 621-7.
- Saito Y, Ito M, Ozawa Y, Obani T, Kobayashi Y, Washizawa K, et al. Changes of neuro-transmitters in the brainstem of patients with respiratory-pattern disorders during childhood. *Neuropediatrics* 1999;30:133-40
- Quisling RG, Barkovich AJ, Maria BL. Magnetic resonance imaging features and classification of central nervous system malformations in Joubert Syndrome. *J Child Neurol* 1999; 14: 628-35.
- Kendall B, Kingsley D, Lambert SR, Taylor D, Finn P. Joubert syndrome: a clinico-radiological study. *Neuroradiology* 1990; 31:502-6.
- Adamsbaum C, Moreau V, Bulteau C, Burstyn J, Lair Milan F, Kalifa G. Vermian agenesis without posterior fossa cyst. *Pediatr Radiol* 1994; 24:543-6.
- Keogan MT, DeAtkine AB, Hertzberg BS. Cerebellar vermian defects: antenatal sonographic appearance and clinical significance. *J Ultrasound Med* 1994; 13:607-11.
- Barkovich AJ. *Pediatric neuroimaging*. 2nd edition. New York: Raven, 1995.
- Satran D, Pierpont MEM, Dobyns WB. Cerebello-oculo-renal syndromes including Arima, Senior-Löken and COACH syndromes: more than just variants of Joubert syndrome. *Am J Med Genet* 1999; 86:459-69.
- Spinella GM. Research directions. Follow up of the Joubert Syndrome Workshop, October 21, 1998. *J Child Neurol* 1999; 14: 667-72.
- Habre W, Sims C, D'Souze M. Anaesthetic management of children with Joubert syndrome. *Paediatric Anaesth* 1997;7:251-3