

ORJİNAL YAZI

## Mikrodalga Işınımı Yardımıyla Myelinli Liflerin Değerlendirilmesi\*

Berrin AVCI, Zeynep KAHVECİ, Şahin A. SIRMALI

Uludağ Üniversitesi Tıp, Fakültesi Histoloji ve Embriyoloji Anabilim Dalı, Bursa.

### ÖZET

Sinir dokusunun ışık mikroskopik fiksasyonunda ve birçok nöroanatomik boyama metodlarında mikrodalga kullanımı, kaliteyi arttırmak, standardizasyonu sağlamak, zaman ve kullanılan kimyasallar açısından ekonomik bir çalışma gerçekleştirmek amacıyla önerilmektedir. Bu çalışmada amaç; santral sinir sisteminde myelinin ışık mikroskopik incelenmesinde fiksasyon ve boyanma aşamalarında mikrodalga ışınımını kullanarak eşit kalitede preparat elde etmek, preparasyon süresini kısaltarak patoloji laboratuvarlarında arşiv parafin bloklarında uygulanabilecek, demyelinizan hastalıkların tanısında kullanılabilir kısa süreli boyama prosedürünü gerçekleştirmektir. Sıçan beyin dokusu myelinli lifleri, normal myelin boyanmasında kullanılan Weil ve Kluver-Barrera metodları uygulanarak boyandı. Konvansiyonel şartlarda iki gün süren fiksasyon, mikrodalga grubunda 16.5-18.5 dakikada gerçekleşti. Weil metodunda boyama süresi 2 dakikaya, Kluver-Barrera metodunda 15 dakikaya düşürüldü. Süre kısaltmalarının yanısıra morfolojik yapıda bozulmaya rastlanılmadı. Çalışmanın sonunda demyelinizan hastalıkların saptanmasında, myelinin ışık mikroskopik fiksasyonunda ve normal myelinin boyanmasında zamanın kısıtlı olduğu durumlarda hem kısa sürede, hem de kaliteli boyanmayı elde etmek amacıyla mikrodalga ışınımının kullanılabilirliği düşünüldü.

**Anahtar Kelimeler: Myelin ve Histolojik Teknikler.**

### Evaluation of Myelinated Nerve Fibers by Microwave Irradiation

#### ABSTRACT

Microwave application is recommended for the fixation of nerve tissue in light microscopic analyses and various neuroanatomical staining methods to increase the quality of the preparation and standardization as well as achieve an economical study concerning the consumed time and chemicals. The purpose of this study is to obtain qualitatively equal preparations by using microwave irradiation in fixation and staining steps of the light microscopic analyses of the myelin in the central nervous system and, by shortening the preparation time, to achieve a concise staining procedure in order to apply on archive paraffin blocks and to use for the diagnosis of demyelinating diseases in pathology laboratories.

The myelinated fibers of rat brain tissue were stained by Weil and Kluver-Barrera methods which are routinely used for myelin staining. The fixation was obtained in 16.5-18.5 minutes in the microwave-group while it takes 2 days in conventional conditions. In the Weil's method the fixation time was shortened to 2 minutes and in Kluver-Barrera's method to 15 minutes. No morphological disturbance was detected due to the time reductions. As the result of the study, it is suggested that, in order to obtain qualified staining in a short time, microwave applications can be used during light microscopic fixation of myelin in the diagnosis of demyelinating diseases as well as for normal myelin staining when the time is limited.

**Key Words: Myelin, Histologic Techniques.**

Beyin dokusu, yüksek oranda myelin içerdiği için histolojik preparasyondan etkilenmektedir. Myelinin varlığı permeabiliteyi, permeabilite de preparasyonun tüm aşamalarını etkiler ve sonuçta istenmeyen etkiler

ortaya çıkar<sup>1</sup>. Bu nedenle sinir dokusu için özel histolojik preparasyon teknikleri geliştirilmiştir<sup>2,3</sup>.

Myelinin gösterilmesinde kullanılan klasik metodlar, doku takibinin ardından boyamada doku kromat mordantın kullanımını içerir. Hematoksilin ile boyamanın ardından, potasyum permanganat/oksalik asit/sodyum sülfat içinde diferansiyasyon gerçekleştirilir. Bu yöntemin kullanıldığı metodlar (Weigert 1884-85-91, Pal 1886-87 ve Kultschitsky metodları) mükemmel boyanma verir, fakat çok uzun ve zahmetlidir. Loyez metodu, lityum karbonat/hematoksilinle boyamayı takiben % 4 demir alum'un mordant olarak kullanıldığı, diferansiyasyon uygulanan bir boyama metodudur. Weil'in metodu, benzer

Geliş Tarihi: 23.08.2004

Kabul Tarihi: 10.11.2004

\* 1. Ulusal Sinir Bilimleri Kongresi'nde (16-20 Mart 2002, Eskişehir) poster olarak sunulmuştur.

Dr. Berrin AVCI

Uludağ Üniversitesi Tıp Fakültesi,  
Histoloji ve Embriyoloji Anabilim Dalı  
16059 Görükle- BURSA

Tel. 0-224-442 82 00/21062

Fax. 0-224-442 87 23

e-mail: berrin@uludag.edu.tr

sonuçları elde etmek için demir alum ve hematoksileni kullanır. Her iki teknikte de kesitler geri dönüşümlü olarak boyanır ve iki aşamada da diferansiyasyon uygulanır. İlk olarak % 4 iron alum tutunan boyayı uzaklaştırır, ikinci olarak boraks-ferri siyanid solüsyonu (Weigert'in diferansiyatörü) okside edici ajan olarak etki gösterir ve nonspesifik boyanmaları uzaklaştırır<sup>4</sup>.

Myelin boya Nissl boya ile kombine edildiğinde, nöronal yerleşimlerin belirlenmesinin de mümkün olduğu kullanışlı metotlar ortaya çıkar<sup>4</sup>. Nissl boya (neutral red, metilen blue, toluidine blue, cresyl fast viole) merkezi sinir sistem çalışmalarında kullanılan rutin boyama metotlarıdır. Bu boya sadece Nissl granüllerini belirlemede kullanıldığı düşünülür. Bu metotlarla hücre dağılımının belirlenmesi ve hücre yapısının açıklanmasında aydınlatıcı sonuçlar elde edilebilir. Hematoksilin-eozin'den daha ayrıntılı hücre görüntüsü verirler. Boyanın pH'sına ve diferansiyasyon derecesine bağlı olarak sadece Nissl granülleri boyanır ya da nöronlar ve diğer hücrelerin çekirdekleri belirginleşir<sup>5</sup>. Nissl boyama, PAS ve hematoksilin metotları ile kombine edilir. Luxol fast blue parafin bloklarda myelin boyamada kullanılır. Kluver-Barrera metodunda Nissl (cresyl fast viole) ve myelin (Luxol fast blue) boyama bir arada uygulanır<sup>4,6</sup>.

Bütün ısıtma yöntemleri primer olarak proteinler olmak üzere hücre yapılarında presipitasyonu, koagülasyonu ve çapraz bağlantıları etkileyerek hücre yapısını korur. Mikrodalga kullanımıyla ısıtma, beyin ve periferik sinirlerin fiksasyonunu hızlandırmak, enzimatik ya da diğer postmortem kimyasal değişikliklerin oluşumuna engel olmak amacıyla, nöral dokularda bulunan çeşitli nöropeptid ve proteinlerin histokimyasal, immünohistokimyasal ve immünoelektron mikroskopik çalışmalar için korunmasında kullanılır<sup>7,8</sup>. Mikrodalga fiksasyonu hücre yapısını hızla ve hücre biyokimyasında minimal değişiklik yaparak korur<sup>8</sup>. Fiksatiflerle fiksasyonun mikrodalga ışınımı ile stimüle edilmesinde amaç, fiksatiflerin dokulara difüzyon süresini kısaltıp, kimyasal tepkimeleri hızlandırmaktır<sup>9</sup>.

Doku kesitlerinin boyanması; boyanın hücre içine difüzyonu ve substrata bağlanmasına bağlıdır. Mikrodalga ışınımı bu iki faktöre etki ederek boyama sürecini hızlandırır. Mikrodalga ışınımı altında boyamada ısı kontrolü ve solüsyonun hava kabarcıkları oluşturarak fiziksel çalkalanması önemlidir<sup>10</sup>.

Mikrodalga ışınımı stimülasyonu ile boyama yöntemleri, bu metotların standart şekilleri ile eşdeğer, bazen daha üstün kalitede bulunmuştur<sup>11</sup>. Boyama süreleri geleneksel metotlara göre % 10 ve üzerinde kısalmaktadır. Kalite kaybı olmaksızın herhangi bir boyama tekniğinde boyama süresinin kısaltılması, klinisyenlerin tanıya ulaşım süresini kısaltması açısından ve kullanılan kimyasalların miktarının azalması ile maliyetin düşmesi nedeniyle önemlidir<sup>11</sup>.

Bu çalışmanın amacı; sinir dokusunda normal myelin kılıfların mikroskopik olarak gösterilmesinde sorunlara neden olan konvansiyonel yöntemlerin yerine geçebilecek, hem fiksasyon hem de boyama aşamasında mikrodalga ışınımının kullanıldığı bir yöntem geliştirmektir.

Bu amaçla beyin dokularına konvansiyonel şartlarda ve mikrodalga ışınımı yardımıyla kimyasal fiksasyonun ardından, normal myelin yapısını göstermek için Weil ve Kluver-Barrera metotları konvansiyonel şartlarda ve mikrodalga ışınımı yardımıyla uygulanarak normal myelin yapısı değerlendirilmiştir.

## Gereç ve Yöntem

Bu çalışmada Uludağ Üniversitesi Tıp Fakültesi Deney Hayvanları Yetiştirme ve Araştırma Merkezi'nden temin edilen ortalama 250 gr ağırlığında 10 adet dişi Sprague-Dawley türü sıçan kullanıldı. Deney hayvanı kullanımı için çalışma öncesinde Deney Hayvanı Bakım ve Kullanım Komitesi'nden onay alındı.

Sıçanların beyin dokularından 2 adet farklı seviyeden 2 mm kalınlığında, her iki hemisferi de içeren kesitler alındı. Doku örneklerinin biri konvansiyonel şartlarda kimyasal fiksasyona, diğeri mikrodalga ışınımı yardımıyla kimyasal fiksasyona maruz bırakıldı. Bu doku örneklerinden 5'er adet parafin kesit alındı. Kesitlerden birine hematoksilin-eozin boyama yapılarak fiksasyon kalitesi değerlendirildi. 2 kesit Weil'in metodu ile konvansiyonel şartlarda ve mikrodalga ışınımı yardımıyla boyandı. Diğer iki kesit ise Kluver-Barrera metodu ile konvansiyonel boyama ve mikrodalga ışınımı yardımıyla boyamada kullanıldı.

**Fiksasyon:** On adet sıçan eter inhalasyonu ile uyutuldu, dekapitasyonu takiben hızla beyin dokuları minimum zarara uğrayacak şekilde çıkarıldı. Serum fizyolojikte yıkanan beyinler, 15 dakika formol salin fiksatifinde<sup>12</sup> bekletildikten sonra beyincikler ayrıldı ve beyin matrisi yardımı ile 2 mm kalınlıkta dilimlere ayrıldı. Her hayvandan ikişer tane olmak üzere alınan toplam 20 adet 2 mm'lik beyin dilimi, her hayvanın beyin dilimlerinden birini içerecek şekilde 2 gruba ayrıldı.

Birinci grupta yer alan on adet beyin dilimi konvansiyonel şartlarda 2 gün süreyle 300 ml formol salin fiksatifinde immersiyon fiksasyona maruz bırakıldı. İkinci gruptaki 10 adet beyin dilimine maksimum çıkış gücü 900 W, mikrodalga salınımı 2450 MHz, magnetron ısınma süresi 4 saniye, siklus süresi 25 saniye olan Bosch HMT 882 G marka modifiye mikrodalga fırın kullanılarak formol salin içinde mikrodalga ışınımı yardımıyla kimyasal fiksasyon uygulandı. Bu prosedür için beyin dilimleri 200 ml

## Mikrodalga Işınımı Yardımıyla Myelinli Liflerin Değerlendirilmesi

formol salin içeren 250 ml'lik cam behere yerleştirildi. Dilimler 15 dakika oda sıcaklığında bekletildi (ıslatma aşamasında). Mikrodalga fırının cam tablasının ortasına yerleştirilen beherin içine sıcaklığın takibi amacıyla fiber optik sıcaklık probu konuldu. Water-load kullanılmadı. Fiksatif sıcaklığı 55°C'ye ulaşana kadar maksimum güçte (900 W) yaklaşık 1.5 dakika süreyle ışınım uygulandı. Ardından 90 W güçte 2 dakika süreyle ışınım uygulanarak sıcaklığın korunması sağlandı. Işınım sonrası fiksatif sıcaklığı ortalama 58.5°C (n:10) olarak bulundu.

Fiksasyon işleminin ardından beyin dokuları laboratuvarımızda uyguladığımız Maxwell'in doku takibi programına alındı<sup>13</sup>. Doku takibinin ardından tüm kesitler parafin blok haline getirildi. Parafin bloklardan 10 µm kalınlığında kesitler alındı.

**Boyama:** Weil metodu<sup>4</sup> konvansiyonel şartlarda literatürde belirtildiği şekilde uygulandı. 20 adet beyin dokusu bloğu (10 adet konvansiyonel fiksasyon + 10 adet mikrodalga ışınımıyla fiksasyon) iki gruba ayrıldı. 5 adet konvansiyonel fiksasyon ve 5 adet mikrodalga ile fiksasyon uygulanmış beyin dokularından alınan 10 µm kalınlığındaki kesitler konvansiyonel şartlarda ve mikrodalga ışınımı yardımıyla boyandı.

Weil metodunda mikrodalga ışınım yardımıyla boyamada, demirli hematoksilenle boyama aşaması dışında diğer aşamalar konvansiyonel şartlarda uygulandı. Taze hazırlanmış 45 ml demirli hematoksilen solüsyonu cam şale içine konuldu. 10 adet 10 µm kalınlığında kesit şale içine yerleştirildi. Mikrodalga fırının cam tablasının ortasına boya solüsyonu ve kesitleri içeren şale, arka ortasına da 200 ml musluk suyu içeren beher (water-load amacı ile) konuldu. Isı probu musluk suyu içeren beher içinde tutuldu. % 50 güçte (450 W) 2 dakika süreyle mikrodalga ışınımı uygulandı. Boya solüsyonunun sıcaklığı ışınım öncesi ve sonrası civalı termometre ile ölçüldü. Boyama prosedürü Tablo I'de verilmiştir. Uygulanan 5 boyama denemesinde ışınım sonrası elde edilen boya solüsyonlarının sıcaklık ortalaması 77.8°C olarak bulundu.

Normal myelin ve Nissl boyamasının birlikte uygulandığı Kluver- Barrera<sup>4</sup> metodu konvansiyonel şartlarda aşağıda belirtildiği şekilde uygulandı. Literatürde<sup>4</sup> belirtildiği şekilde kesitlerin kesit alma aşamasının hemen ardından %95'lik alkole geçirilip, ardından lama alınarak uygulanan boyama sonuçları, deparafinizasyonun yapılmaması nedeniyle yeterli kalitede boyanma göstermediği için, boyama öncesi deparafinizasyon ve rehidrasyon aşamaları metoda eklendi. Boyanacak kesit gruplarının ayırımı konvansiyonel boyama grubunda Weil metodu'nda uygulandığı şekilde yapıldı.

Kluver- Barrera metodunda mikrodalga ışınım yardımıyla boyamada, konvansiyonel şartlarda deparafinizasyonu ve rehidrasyonu gerçekleştirilen 10 µm kalınlığındaki kesitler Luxol fast blue ile bo-

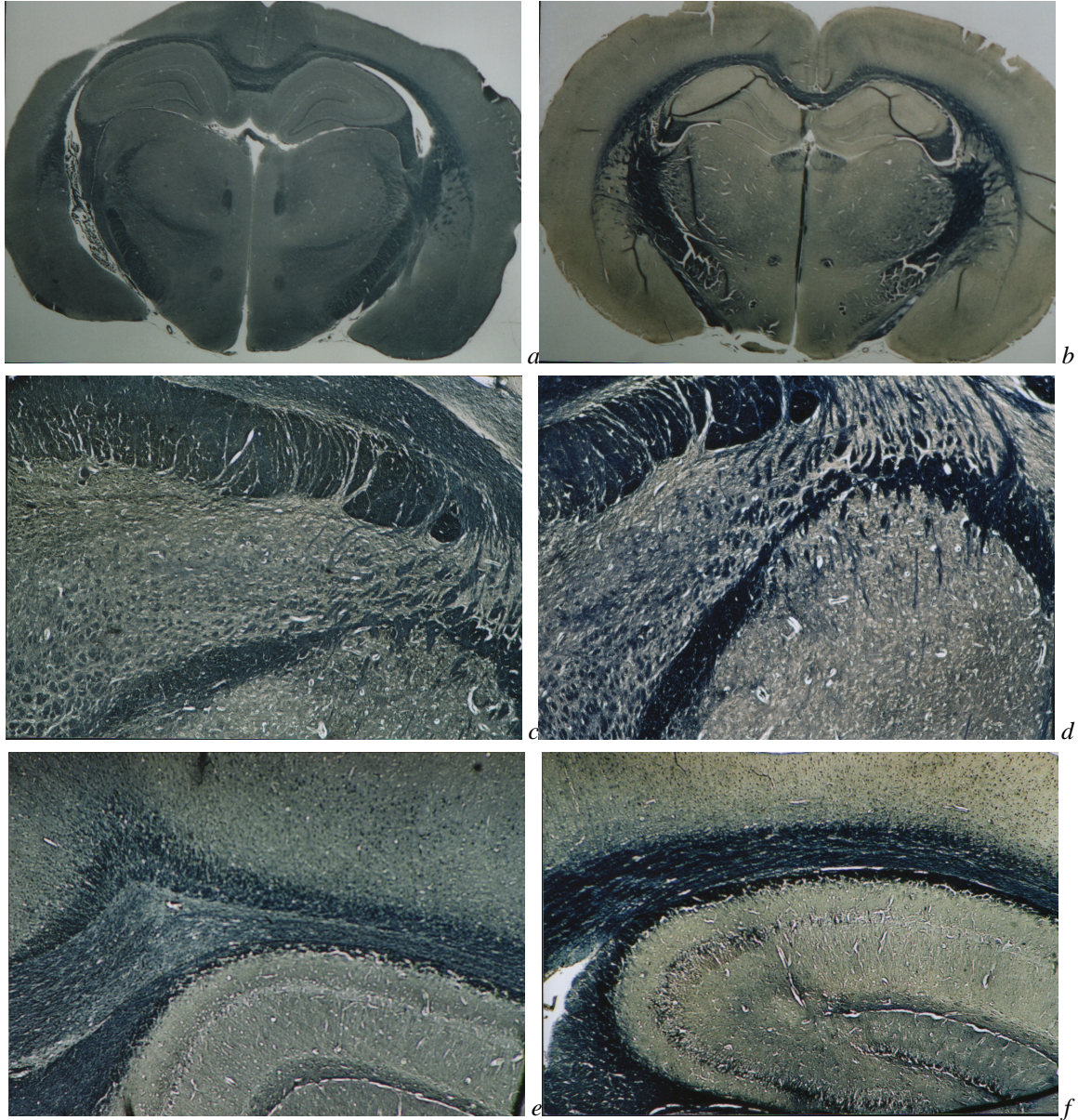
yama aşamasında mikrodalga ışınımına maruz bırakıldı. Diğer aşamalar konvansiyonel şartlarda uygulandı. Plastik mikrodalga fırın şalelerine 25 ml boya konuldu. Kesitler şale içine yerleştirildi. Plastik şale cam tablanın ortasında, 200 ml musluk suyu (water-load olarak) cam tablanın arka ortasında olacak şekilde yerleştirildi. Maksimum güçte (900 W) 1 dakika + 90 W 4 dakika süreyle mikrodalga ışınımı uygulandı. İlk 1 dakikalık ışınım esnasında boya sıcaklığı 75-80°C'ye çıktığında ışınımına ara verildi. Boya sıcaklığının 55- 60°C'ye düşmesi ile ışınım başlatıldı. Bu uygulama birkaç kez tekrarlandı. Işınım esnasında boya sıcaklığının 80°C'nin üzerine çıkmamasına dikkat edildi. Maksimum güçte ışınım uygulamasının ardından boya sıcaklığının 60°C'ye düşmesi ile 4 dakikalık ışınım uygulaması başlatıldı ve sıcaklık ışınım süresince korundu. Soğutma aşamalarında uygulanan beklemlerle birlikte, prosedür yaklaşık 15 dk sürdü. Boyama prosedürü Tablo I'de verilmiştir. Uygulanan 5 boyama denemesinde ışınım sonrası elde edilen boya solüsyonlarının sıcaklık ortalaması 61.8°C olarak bulundu.

**Tablo I-** Beyin dokusunda normal myelin boyama yöntemleri

	Konvansiyonel şartlarda boyama	Mikrodalga ışınımı yardımıyla boyama
Weil Metodu	Demirli hematoksilen 30 dk (37°C)	Demirli hematoksilen 450 W (%50 güç), 2 dk
Kluver-Barrera Metodu	Luxol fast blue 2 saat (60°C) Krezil violet 5 dk (oda sıcaklığı)	Luxol fast blue 900 W (%100 güç), 1 dk + 90 W (%10 güç), 4 dk (soğutma süreleriyle 15 dk)

## Bulgular

Weil Metodu uygulanan preparatlar incelendiğinde; doku bütünlüğü açısından fiksasyon uygulanan her iki grup arasında farklılık görülmedi (Şekil-1a,b,c,d,e,f). İncelenen alanlarda presipitata rastlanılmadı. Dört grupta da myelinli liflerin ayırımı yapılabiliyordu. Mikrodalgada boyanan gruplarda (Şekil-1b,d,f) myelinli liflerin kontrastı arttıracak biçimde koyu mavi-siyah boyandığı görüldü. MW-Oda (mikrodalga ışınımı yardımıyla fikse edilip, konvansiyonel şartlarda boyanmış) grubunda (Şekil-1e) myelin kontrastının diğer gruplara göre daha az olduğu görüldü. Oda-Oda (konvansiyonel şartlarda fikse edilmiş ve boyanmış) (Şekil-1 a) ve MW-MW (mikrodalga ışınımı yardımıyla fikse edilmiş ve boyanmış) (Şekil-1 b) grubunun stereomikroskopta çekilen fotoğraflarında myelin boyanmasının iki grupta da kontrast oluşturacak biçimde belirgin olduğu, MW-MW grubunda myelinli liflerin ayırımının daha kolay yapılabildiği görüldü.



Şekil 1:

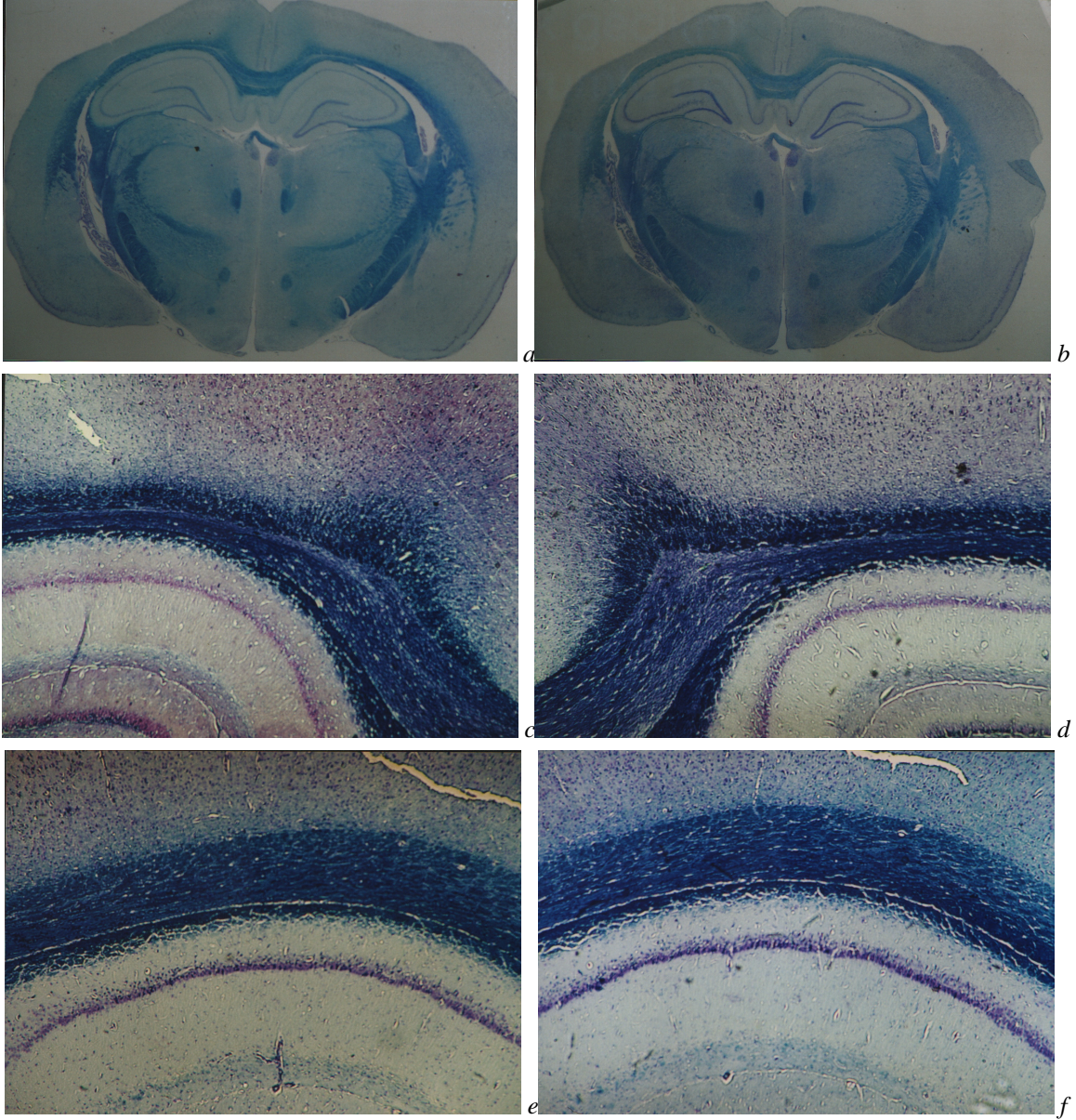
*Weil Metodu uygulanan beyin dokularına ait fotomikrograflar. a- Konvansiyonel şartlarda fiksasyon ve boyama uygulanan beyin dokusunun stereomikroskopta çekilen fotomikrografi X1. b- Mikrodalga ışınımıyla fiksasyon ve boyama uygulanan beyin dokusunun stereomikroskopta çekilen fotomikrograf X1. c- Konvansiyonel şartlarda fiksasyon ve boyama uygulanan beyin dokusuna ait fotomikrograf X4. d- Konvansiyonel şartlarda fiksasyon ve mikrodalga ışınımıyla boyama uygulanan beyin dokusuna ait fotomikrograf X4. e- Mikrodalga ışınımıyla fiksasyon ve konvansiyonel şartlarda boyama uygulanan beyin dokusuna ait fotomikrograf X4. f- Mikrodalga ışınımıyla fiksasyon ve boyama uygulanan beyin dokusuna ait fotomikrograf X4.*

Kluver-Barrera Metodu uygulanan preparatlar değerlendirildiğinde kesit bütünlüğünün tüm gruplarda korunduğu görüldü (Şekil 2a,b,c,d,e,f). Gruplarda presipitata rastlanmadı. Myelin kontrastı açısından incelendiğinde Oda-Oda (Şekil-2a,c), Oda-MW (konvansiyonel şartlarda fikse edilip, mikrodalga ışınımı yardımıyla boyanmış) (Şekil-2d) ve MW-MW (Şekil-2b,f) gruplarında eşit derecede kontrast elde edilirken, MW-Oda grubunda (Şekil-2e) diğer

gruplara göre kontrastın daha az olduğu görüldü. Myelinli liflerin rengi açısından bakıldığında, konvansiyonel şartlarda fiksasyon uygulanan gruplar (Şekil-2a,c,d) mikrodalga ışınımı yardımıyla fiksasyon uygulanan gruplara göre daha lacivert boyanma gösterdi. Mikrodalga ışınımı yardımıyla fiksasyon uygulanan gruplarda (Şekil-2b,e,f) myelinli lifler mavi renkte net olarak görüldü.

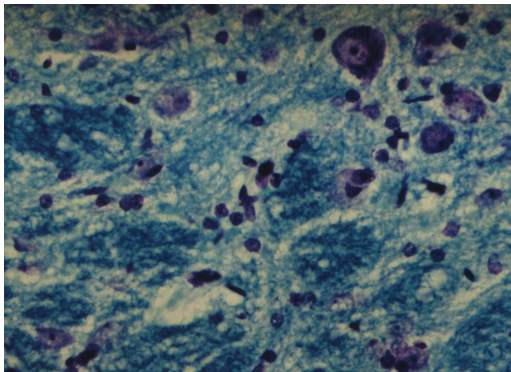


## Mikrodalga Işınımlı Yardımıyla Myelinli Liflerin Değerlendirilmesi



Şekil 2:

*Kluver-Barrera Metodu uygulanan beyin dokularına ait fotomikrograflar. a- Konvansiyonel şartlarda fiksasyon ve boyama uygulanan beyin dokusunun stereomikroskopta çekilen fotomikrografı X1. b- Mikrodalga ışınımlı fiksasyon ve boyama uygulanan beyin dokusunun stereomikroskopta çekilen fotomikrografı X1. c- Konvansiyonel şartlarda fiksasyon ve boyama uygulanan beyin dokusuna ait fotomikrograf X4. d- Konvansiyonel şartlarda fiksasyon ve mikrodalga ışınımlı boyama uygulanan beyin dokusuna ait fotomikrograf X4. e- Mikrodalga ışınımlı fiksasyon ve konvansiyonel şartlarda boyama uygulanan beyin dokusuna ait fotomikrograf X4 f- Mikrodalga ışınımlı fiksasyon ve boyama uygulanan beyin dokusuna ait fotomikrograf X4.*



Şekil 3:

*Mikrodalga ışınımlı fiksasyon ve boyama uygulanan beyin dokusunda Nissl granüllerini gösteren fotomikrograf. Kluver-Barrera X40.*

Oda-Oda ve MW-MW grubunun stereomikroskopta çekilen fotoğraflarında myelinin boyanması açısından farklılık olmadığı görüldü (Şekil-2a,b).

Nissl boyanması yönünden incelendiğinde Oda-Oda ve MW-MW gruplarında granüller daha net ayırt edilebilirken, Oda-MW grubunda boyanma daha az, MW-Oda grubunda granül ayırımı yapılamayan mor renkte bir boyanma elde edildiği görüldü. MW-MW grubunda Nissl boyanmasında granül ayırımı net olarak yapılabiliyordu (Şekil-3).

## Tartışma

Myelinin ışık mikroskopik gösterimi, sinir dokusunun normal histolojisinin ve çeşitli patolojik durumlarda oluşan myelin kaybının belirlenmesinde önemlidir.<sup>14</sup> Myelinde organik çözücüler içinde eriyen lipid yapının yoğun olması histolojik preparasyonunu güçleştirmektedir.<sup>15</sup> Bu çalışmada normal myelin boyanmasını göstermek için Weil ve Kluver-Barrera boyama teknikleri seçilmiştir. Bu metotların seçilme nedeni, normal myelinin gösterilmesinde sık kullanılan boyamalar olması, Weil metodunda daha önce mikrodalga ışınımı tekniğinin kullanılmamış olması, Kluver-Barrera metodunda mikrodalga ışınımının kullanıldığı çalışmalar<sup>2,3,16</sup> gözönüne alınarak bu metotta farklı bir mikrodalga prosedürü denemek istenmesidir.

Sinir dokusunda mikrodalga ışınımının, preparasyonun farklı aşamalarında kullanıldığı çalışmalar bulunmaktadır.<sup>2,3,7,8,17-26</sup> Örneğin mikrodalga ışınımı manüplasyon öncesi dokunun sertleştirilmesinde<sup>27</sup>, ardından fiksasyon basamağında kullanılabilir<sup>28</sup>. Beyin dokusunda mikrodalga ışınımı kullanılarak birçok stabilizasyon ve mikrodalga ışınımı stimülasyonu ile fiksasyon denemeleri de bulunmaktadır.<sup>3,7,19,21,22</sup>

Boon ve Marani<sup>22</sup> yaptıkları bir çalışmada insan beyin dokusuna mikrodalga stabilizasyonu, kısa süreli %10 formalinde immersiyon fiksasyonu ve aynı fiksatif içinde mikrodalga ışınımı uygulamışlardır. Sonuçlarını 6 hafta aynı fiksatifte beklemiş beyin dokusu örnekleri ile karşılaştırdıklarında; Nissl, Kluver-Barrera ve Bodian metotları uyguladıkları kesitlerde, her iki grubun bulgularını mükemmel olarak değerlendirmişlerdir. Login yaptığı çalışmalar sonucunda<sup>8,19</sup> hızlı primer mikrodalga-kimyasal fiksasyon metodunun, immersiyon fiksasyon kalitesinde sonuçlar verdiğini, nöral doku örneklerinde uygulanan kalitatif ve kantitatif çalışmalarda avantajlı bir metot olduğunu vurgulamıştır.

Mikrodalga ışınımı ile fiksasyonda dokunun boyutu, mikrodalga ışınımının etkisi, fiksatifin difüzyon derinliği ve difüzyon süresi sonucu etkileyen faktörlerdir. Beyin dokusunun bütünüyle preparasyonunda doku boyutu büyük olduğundan mikrodalga ışınımı

kullanıldığında, önceden fiksatif içinde bir süre immersiyon fiksasyonunun ya da perfüzyon fiksasyonunun uygulanması gerekir. Beyin dokusu için mikrodalgaların derinliğinin yaklaşık olarak 2 cm olduğu bildirilmektedir.<sup>7</sup> Bu çalışmada beyin total olarak fikse edilmemiştir. Beyin kısa bir süre (15 dk) total olarak fiksatifte bekletilerek, kesilecek sertliğe ulaştıktan sonra 2 mm kalınlığında kesitler alınarak mikrodalga ışınımı uygulanmıştır. Bu ölçülerde çalışıldığından belirtilen mikrodalga derinliğinin üzerine çıkılmamıştır.

Mikrodalga fırınlarda fiksasyon sürelerinin yapılan çalışmalarda saniyelerle-saatler arasında değiştiği görülmektedir.<sup>8,29-32</sup> Bu işlem sırasında dokunun ulaştığı sıcaklık çok önemlidir. Beyin çalışmalarında, özellikle myelin yapıları için sıcaklığın 50-60°C arasında olmasının önemli olduğu, yüksek sıcaklığın ayrıca nöron ve glial hücre morfolojisinde de zararlı etki yapabileceği bildirilmiştir.<sup>33</sup> Bu çalışmada fiksasyon aşamasında en çok 60°C sıcaklığa çıkılmıştır ve artefaktlar gözlenmemiştir. Olasılıkla bu ulaşılan sıcaklıkların uygun sıcaklık olarak belirtilen 50-60°C'ye çok yakın olması nedeniyledir.

Mikrodalga ışınımı kullanımı ile yapılan boyama çalışmaları<sup>11,20,34-42</sup> ile boyama süresinin kısaldığı, zeminde presipitasyon oranının azaldığı belirtilmektedir. Brinn 1983'de gümüş impregnasyon metodunu mikrodalga ışınımı yardımıyla gerçekleştirerek gece boyu sürece impregnasyon süresini 15-20 dakikaya düşürmüştür. Metalik boyamalarla birlikte mikrodalga ışınımı kullanımının hızlı, basit, pratik olarak gerçekleştirildiği ve nonspesifik boyanmayı çok aza indiren sonuçlar verdiği belirtilmektedir.<sup>11,38-40,42</sup> Nörogial hücrelerin ve sinir liflerinin boyanmasında kullanılan gümüş impregnasyon tekniği gibi uzun süren, zahmetli boyama yöntemlerinde mikrodalga ışınımı uygulanımı ile olumlu sonuçlar alındığı bildirilmiştir.<sup>43</sup> Bunun mikrodalga ışınımı ile dokuda moleküler hareketin artması ve hızlı ısıtma sonucu doku kesitlerinde metal impregnasyon süresinin kısalması nedeniyle olduğu öne sürülmüştür. Çeşitli klasik sinir dokusu boyama metotlarında (Nissl, Kluver-Barrera, Bodian, Häggqvist ve Bielschowsky gümüş impregnasyon metodu gibi) mikrodalga ışınımı kullanımının kaliteyi arttırdığı ve inkübasyon süresini kısalttığı rapor edilmiştir.<sup>3,16,34,43</sup>

Feirabend ve arkadaşları<sup>17</sup> on yıl %10 formalinde bekletilen insan beyninin frozen kesitlerine, Kluver-Barrera metodunu mikrodalga ışınımı stimülasyonu ile denemişlerdir. Luxol fast blue solüsyonunda 15, 30 ve 60 dakikalık %70 güçte mikrodalga ışınımı stimülasyonu ile orijinal yöntemlere eşit kalitede sonuçlar elde ettiklerini, ancak 5 ve 10 dakikalık boyama sürelerinin yetersiz olduğunu bildirmişlerdir. Aynı çalışmada optimum myelin boyanmasını sağlamak amacıyla, cresyl viole diferansiyasyonu sonradan yapılmıştır. Boyama 40 µm kalınlığındaki kesit-

## Mikrodalga Işınımı Yardımıyla Myelinli Liflerin Değerlendirilmesi

lere uygulanmıştır. Orijinal Kluver-Barrera myelin boyamasında Luxol fast blue basamağı 24 saate ihtiyaç gösterirken, uyguladıkları metot ile bu basamak 15-60 dakikada gerçekleşmiştir. Nissl boyaması aşamasında zaman kazancı sınırlı olmuş (5 dakika), fakat daha düşük konsantrasyonda boya kullanılmış olması avantaj olarak bulunmuştur.

Bu çalışmada fiksatif olarak formol salin kullandığımız, hem oda sıcaklığında hem de mikrodalga ışınımı ile fikse ettiğimiz beyin dokularının parafin bloklarından elde edilen 10 µm kalınlığındaki kesitlere, Kluver-Barrera metodunu'nun sadece Luxol fast blue boyama aşamasında 1 dk süre ile 900W ve 4 dk süre ile 90W mikrodalga ışınımı uygulayarak metotta değişiklik yaptık. Böylece Feirabend ve arkadaşlarının<sup>17</sup> insan beynine Luxol fast blue ve Cresyl viole boyaması sırasında uyguladıkları mikrodalga ışınımı yöntemini, bu çalışmada sıçan beyninde hem fiksasyon aşamasında farklı bir fiksatif içinde, hem de sadece Luxol fast blue aşamasında farklı süre ve güçte uygulayarak gerçekleştirdik. Konvansiyonel olarak 2 saat sürede gerçekleştirilen, Feirabend ve arkadaşlarının<sup>17</sup> yaptığı çalışmada en az 15 dk mikrodalga ışınımı uygulandığında konvansiyonele eşit kalitede sonuç elde edilirken, çalışmamızda eşit kalitede sonuç, soğutmalarla birlikte toplam 15 dakikada gerçekleştirilmiştir.

Weil metodu ile ilgili olarak yapılan literatür taramalarında mikrodalga ışınımının bu yönetime uyguladığı bir çalışmaya rastlanmamıştır. Çalışmamızda Weil metodunda demirli hematoksilen boyaması 2 dk'da 450 W mikrodalga ışınımı ile gerçekleştirildi. Konvansiyonel olarak 30 dk olan boyama süresi, uygulanan yöntem ile 2 dk'ya indirilmiş oldu. Myelinli liflerin Weil metodu ile konvansiyonel boyanmasında teknik aynı olmasına karşın myelinin gri, mavi ve siyah arasında değişen boyama sonuçları verdiği belirtilmektedir.<sup>3,4,14,44</sup> Bu çalışmada konvansiyonel şartlarda yapılan boyamalarda elde edilen kahverengi-gri sonuç ile mikrodalga ışınımı yardımıyla boyamalarda elde edilen koyu mavi-siyah tonlamanın görülmesi ve aynı grup içinde farklı preparatlar arasında da farklı tonda boyanmaların elde edilmesi bu bilgiler ile uyumludur. Çalışmamızda beyin dokusunda MW-MW grubunda Weil metodu ile myelinli liflerin ayırımının daha kolay yapılmasının, boyanmanın koyu mavi-siyah olmasına bağlı olduğu kanısına varılmıştır. Bu mikrodalga ışınımının boyamayı artırıcı olumlu etkisinin<sup>45-50</sup> bir sonucu olabileceği gibi, elde edilen renk farklılıklarının boyama metodunda uygulanan iki aşamalı diferansiyasyon ile ilişkili olması da muhtemeldir. Çalışmamızda Weil metodunda ilk diferansiyasyon aşaması, myelinli liflerin kesit üzerinde net ayırımının yapılabilecek seviyeye ulaşmasıyla, ikinci diferansiyasyon aşaması ise zemin boyanması griden

kahverengiye dönüşüm olmadan durdurulmuştur. Bu sürelerin uygulanan metodun dışında kesit kalınlığı ve yüzey genişliğindeki minimal farklılıklardan da etkilendiği gözlenmiştir. Dolayısıyla diferansiyasyon sürelerinin sabit tutulması mümkün olmamıştır. Aynı problemler Kluver-Barrera metodunda uygulanan iki aşamalı diferansiyasyonda da görülmüştür. Çalışmamızda tüm boyamalarda diferansiyasyon aşaması sürelerini mümkün olduğunca yakın tutmaya çalıştık. Kontroller sırasında, oluşan süre farklılığı nedeni ile tonlamada rastlanılan değişikliklerin bu çalışmanın amacına ulaşmada (myelinli liflerin gösterilmesi) engel olmadığı görüşündeyiz. Bununla birlikte renklerde elde edilen ton farklılığı bir problem olarak görülürse, diferansiyasyon süresi ile ilgili ayrı bir çalışma yapılmasıyla bu sorun ortadan kaldırılabılır.

Normal beyin dokusunda uygulanan Weil ve Kluver-Barrera metodlarında preparatlar myelin kontrastı açısından değerlendirildiğinde; Oda-Oda, Oda-MW ve MW-MW gruplarında eşit kalitede bulgular elde edilmiştir. Kluver-Barrera metodu ile beyin dokusu boyamalarında, Oda-Oda ile MW-MW gruplarında Nissl granüllerinin net ayırımının yapılması, buna karşın fiksasyon aşaması ile boyama aşamalarının farklı ortamlarda (Oda-MW ve MW-Oda gruplarında) gerçekleştirilmesinin granüllerin net ayırımı üzerine ters etkisi olabileceğini akla getirmiştir. Bu gruplarda granül ayırımı yapılamayan mor renkte bir boyanma elde edildiği görülmüştür.

Çalışma gruplarımız myelin boyanması açısından değerlendirildiğinde; beyin dokusunda Weil metodu ile normal myelinin boyanmasında, konvansiyonel şartlarda fikse edilip (2 gün süreyle) konvansiyonel şartlarda boyanan (30 dk süreyle) grup, konvansiyonel şartlarda fikse edilip (2 gün süreyle) mikrodalga ışınımı yardımıyla boyanan (2 dk süreyle) grup ve mikrodalga ışınımı yardımıyla fikse edilip (18.5 dk süreyle) mikrodalga ışınımı yardımıyla boyanan (2 dk süreyle) grupta eşit kalitede sonuçlar alınmıştır.

Beyin dokusunda Kluver-Barrera metodu ile normal myelinin boyanmasında, konvansiyonel şartlarda fikse edilip (2 gün süreyle) konvansiyonel şartlarda boyanan (2 s süreyle) grup, konvansiyonel şartlarda fikse edilip (2 gün süreyle) mikrodalga ışınımı yardımıyla boyanan (5 dk mikrodalga ışınımı + 10 dk soğutma) grup ve mikrodalga ışınımı yardımıyla fikse edilip (18.5 dk süreyle) mikrodalga ışınımı yardımıyla boyanan (5 dk mikrodalga ışınımı + 10 dk soğutma) grupta eşit kalitede sonuçlar alınmıştır.

Sonuç olarak; beyin dokusunda normal myelinin ışık mikroskopik değerlendirilmesinde uygulanan Weil ve Kluver-Barrera metodlarında mikrodalga ışınımı yardımıyla fiksasyonu ve boyamayı önermekteyiz.

---

## Teşekkür

Bu çalışmada TÜBİTAK SBAG-AYD-104 nolu proje kapsamında satın alınan mikrodalga fırın kullanılmıştır.

---

## Kaynaklar

- Clark G, (ed). Staining Procedures. 4<sup>th</sup> edition. Baltimore: Williams & Wilkins; 1981.
- Marani E, Boon ME, Adriola PJM, Riethoven WJ, Kok LP. Microwave cryostat technique for neuroanatomical studies. *J Neuro Meth* 1987; 22: 97-101.
- Marani E, Bolhois P, Boon ME. Brain enzyme histochemistry following stabilization by microwave irradiation. *Histochem J* 1988; 20: 397-404.
- Lowe J. Techniques in Neuropathology. In: Bancroft JD, Stevens A (eds). *Theory and Practise of Histological Techniques*, 4<sup>th</sup> edition. Edinburg: Churchill Livingstone; 1996. 341-81.
- Hopwood D. Fixation and fixatives. In: Bancroft JD, Stevens A (eds). *Theory and Practice of Histological Techniques*. 2<sup>nd</sup> edition. Edinburg: Churchill Livingstone; 1982. 20-40.
- Demir R. *Histolojik Boyama Teknikleri*. 1. baskı. Ankara; Palme Yayıncılık; 2001.
- Marani E, Horobin RW. Overview of microwave applications in the neurosciences. *J Neuro Meth* 1994; 55: 111-7.
- Login GR, Dvorak AM. Application of microwave fixation techniques in pathology to neuroscience studies: a review. *J Neuro Meth* 1994; 55: 173-82.
- Tolivia J, Navarro A, Tolivia D. Differential staining of nerve cells and fibres for sections of paraffin-embedded material in mammalian central nervous system. *Histochemistry* 1994; 102: 101-4.
- Horobin RW, Flemming L. 'Trouble-shooting' microwave accelerated procedures in histology and histo chemistry: understanding and dealing with artefacts, errors and hazards. *Histochem J* 1990; 22: 371-6.
- Kayser K, Bubenzer J. Microwave-assisted staining procedures in routine histopathology. *Histochem J* 1990; 22: 365-70.
- Kok LP, Boon ME. Physics of microwave heating. *Journal of Clinical Pathology* 1990; 23: 273-5.
- Hildebrand C, Aldkogijs H. Electron-microscopic identification of Marchi- positive bodies and argyrophilic granules in the spinal cord white matter of the guinea pig. *J Comp Neurol* 1976; 170: 191-204.
- Carleton HM (ed). *Carleton's Histological Staining Technique*. 4<sup>th</sup> edition. New York: Oxford University Press; 1997.
- Feirabend HKP, Ploeger S, Kok P, Choufoer H. Does microwave irradiation have other than thermal effects on histological staining of the mammalian CNS? *Eur J Morphol* 1992; 30: 312-27.
- Ortiz-Hidalgo C, Weller RO. Peripheral nervous system. In: Sternberg SS (ed). *Histology for Pathologists*. New York: Raven Press; 1992. 169-93.
- Feirabend HKP, Ploeger S. Microwave applications in classical staining methods in formalin-fixed human brain tissue: a comparison between heating with microwave and conventional ovens. *Eur J Morphol* 1991; 29: 185-97.
- Feirabend HKP, Choufoer H, Ploeger S. Preservation and staining of myelinated nerve fibers. *Methods* 1998; 15: 123-31.
- Login GR, Leonard JB, Dvorak AM. Calibration and standardization of microwave ovens for fixation of brain and peripheral nerve tissue. *Methods* 1998; 15: 107-17.
- Loberg EM, Torvik A. Distinction between artefactually shrunken and truly degenerated 'dark' neurons by in situ fixation with microwave irradiation. *Neuropathology and Neurobiology* 1993; 19: 359-63.
- Van Dorp R, Boon ME, Kok PG, Marani E. Combining microwave stabilization and microwave-stimulated fixation of brain tissue with microwave- stimulated staining. *Eur J Morphol* 1995; 33: 165-74.
- Boon Me, Marani E, Adriola PJM, Steffelaar JW, Bots AM. Microwave irradiation of human brain tissue: production of microscopic slides within one day. *J Clin Pathol* 1988; 41: 590-3.
- Ainley CD, Ironside JW. Microwave technology in diagnostic neuropathology. *J Neuro Meth* 1994; 55: 183-90.
- Wouterlood FG. Microwave applications in neurotransmitter electron microscopy. *Eur J Morphol* 1991; 29: 71-3.
- Izumi Y, Hammerman SB, Benz AM, Labruyere J, Zorumski CF, Olney JW. Comparison of rat retinal fixation techniques: chemical fixation and microwave irradiation. *Exp Eye Res* 2000; 70.
- Avcı B, Kahveci Z, Eyigör Ö, Minbay FZ, Sırmalı ŞA. Sıçan gözünün fiksasyonunda mikrodalga ışınımı ve farklı fiksatifler kullanılarak vasküler perfüzyon fiksasyonu ile immersiyon fiksasyonunun karşılaştırılması. *Bursa Devlet Hastanesi Bülteni* 2001; 17: 91-5.
- Leong ASY, Duncis CG. A method of rapid fixation of large biopsy specimens using microwave irradiation. *Pathology* 1986; 18: 222-5.
- Hopwood D, Coghill G, Ramsay J, Milne G, Kerr M. Microwave fixation: its potential for routine techniques, histochemistry, immunocytochemistry and electron microscopy. *Histochem J* 1984; 16: 1171-91.
- Kahveci Z, Sırmalı ŞA. Mikrodalga teknolojisi ve doku fiksasyonunda kullanımı. *Sağlık Bakanlığı Bursa Devlet Hastanesi Tıp Bülteni* 1995; 11: 39-44.
- Kahveci Z, Sırmalı ŞA. İnce bağırsağın fiksasyonunda mikrodalga ışınımının kullanımı. *Uludağ Üniversitesi Tıp Fakültesi Dergisi* 1995; 1-2-3: 1-4.
- Kanter M, Kahveci Z, Karaöz E, Sırmalı ŞA. Mikrodalga kullanımı ile tespit edilmiş sıçan paratiroid dokularının ışık ve elektron mikroskopunda incelenmesi. *Veteriner Bilimleri Dergisi* 1996;12: 133-40.
- Kahveci Z, Çavuşoğlu I, Sırmalı ŞA. Microwave fixation of whole fetal specimens. *Biotech Histochem* 1997; 72: 144-7.
- Boon ME, Kok LP. *Microwave Cookbook of Pathology*. 2<sup>nd</sup> edition. Leyden; Coulomb Press; 1988.
- Marani E, Guldemond JM, Adriola PJM, Boon ME, Kok LP. The microwave Rio-Hortega technique: a 24 hour method. *Histochem J* 1987; 19: 658-64.
- Brinn NT. Rapid metallic histological staining using the microwave oven. *J Histotechnol* 1983; 6: 125-9.
- Moorlag HE, Boon ME, Kok LP. Reducing staining times to seconds in individual cases applying microwave irradiation. *Stain Technology* 1987; 357-60.
- Leong ASY, Gilham P. A new, rapid, microwave-stimulated method of staining melanocytic lesions. *Stain Technology* 1989; 64:81-5.
- Leong ASY, Pulbrook S. Microwave- stimulated staining of reticulon fibers in plastic sections by an ammoniacal silver nitrate method. *J Histotechnol* 1989; 12: 289-91.



## Mikrodalga Işınımı Yardımıyla Myelinli Liflerin Değerlendirilmesi

39. Churukian CJ, Kazee AM, Lapham LW, Eskin TA. Microwave modification of Bielschowsky silver impregnation method for diagnosis of Alzheimer's disease. *Journal Histotechnol* 1992; 15: 299-302.
40. Vargas CR, Manzano PR, Rugerio CD, Gamez LP, Hernandez OR. Microwaves applied to silver impregnation with ammoniacal silver carbonate. *Biotech Histochem* 1994; 69: 273-8.
41. Kahveci Z, Minbay ZF, Çavuşoğlu İ, Noyan S, Sırmalı ŞA. Mast hücrelerinin boyanmasında mikrodalga ışınımının uygulanması. *Uludağ Üniversitesi Tıp Fakültesi Dergisi* 1997; 24: 29-33.
42. Kahveci Z, Minbay FZ, Çavuşoğlu İ. Safranin-O staining using a microwave oven. *Biotech Histochem* 2000; 75: 264-8.
43. Minbay FZ, Kahveci Z, Çavuşoğlu İ. Rapid Bielschowsky silver impregnation method using microwave heating. *Biotech Histochem* 2001; 76: 234-8.
44. Smith A, Bruton J. *Histological Staining Techniques*. London: Wolfe Medical Publications; 1977.
45. Leong ASY, Daymon ME, Million J. Microwave irradiation in histopathology. *Pathology Annual* 1988; 2: 213-33.
46. Kok LP, Boon ME. Microwaves for microscopy. *J Microsc-Oxford* 1990; 158: 291-322.
47. Leong ASY, Gove DW. Microwave techniques for tissue fixation, processing and staining. *EMSA Bulletin* 1990; 20: 61-6.
48. Suurmeijer AJH, Boon ME, Kok LP. Notes on the application of microwaves in histopathology. *Histochem J* 1990; 22: 341-6.
49. Kok LP, Boon ME. Physics of microwave heating. *J Clin Pathol* 1990; 23: 273-5.
50. Leong ASY. Microwave techniques for diagnostic laboratories. *Scanning* 1993; 15: 88-98.