

ÖZGÜN ARAŞTIRMA

Nüks veya Metastatik Hastalık Şüphesi Olan I-131 Tarama Sintigrafisi Negatif Papiller Tiroid Kanseri Hastalarında F-18 FDG PET/BT'nin Klinik Önemi

Gani DUMAN¹, Feyza ŞEN², Dudu KUMTEPE², Burcu SEVİLMİŞ², Erkan GÜLER², İlknur KARNAL², Eray ALPER²

¹ Ordu Devlet Hastanesi, Nükleer Tıp, Ordu.

² Uludağ Üniversitesi Tıp Fakültesi, Nükleer Tıp Anabilim Dalı, Bursa.

ÖZET

Çalışmamızın amacı tiroglobulin (Tg) değeri yüksek, iyot (I)-131 tüm vücut tarama sintigrafisi (TVİTS) veya radyolojik görüntülemelerin rekürrens/metastaz açısından negatif veya yetersiz olduğu papiller tiroid kanseri (PTK) hastalarında flor-18-florodeoksiglukoz pozitron emisyon tomografi/bilgisayarlı tomografinin (F18-FDG-PET/BT) değerinin incelenmesidir. Ocak 2008-Haziran 2011 tarihlerinde PET/BT ünitemizde görüntülenen 28 PTK hastasının imajları retrospektif olarak incelendi. BT karşılığında anormal yumuşak doku lezyonu olan fokal artmış F18-FDG tutulumları patolojik olarak değerlendirildi ve tutulum ölçütü olarak standardize tutulum değeri (SUVmax) hesaplandı. PET/BT bulguları, Tg düzeyleri, TVİTS veya radyolojik görüntülemeler ve cerrahi/biyopsi sonrası histopatoloji sonuçları ile karşılaştırıldı. Tg ve SUVmax değerleri ile PET/BT bulguları arasındaki ilişki istatistiksel olarak analiz edildi. 28 F18-FDG-PET/BT çalışmasının 16'sı gerçek pozitif (GP), 7'si gerçek negatif, 4'ü yalancı pozitif (YP), 1'i yalancı negatifti. F18-FDG-PET/BT'nin rekürrens veya metastaz odağını saptamadaki duyarlılığı %94.1, özgüllüğü %63.6, pozitif tahmin edici değeri (PTD) %80.0, negatif tahmin edici değeri %87.5, doğruluğu %82.1 olarak bulundu. Tg değerleri ile F18-FDG-PET/BT pozitif ve negatif olan gruplar karşılaştırıldığında istatistiksel olarak anlamlı farklılık saptanmadı (p>0.05). SUVmax değerleri açısından GP-YP gruplar arasında anlamlı istatistiksel fark bulundu (p=0.048). F18-FDG-PET/BT, Tg değeri yüksek, TVİTS'i negatif rekürrens veya metastaz şüpheli tiroid kanser hastalarında oldukça duyarlı bir görüntüleme metodudur.

Anahtar Kelimeler: FDG. PET/BT. Tiroid kanseri. Tiroglobulin.

The Role of 18F-FDG PET/CT in Patients with Suspected Recurrent or Metastatic I-131 Negative Papillary Thyroid Cancer

ABSTRACT

We aimed to determine the role of 18F-fluoro-deoxy-glucose positron-emission tomography/computed tomography (18F-FDG-PET/CT) in papillary thyroid cancer (PTC) patients with high thyroglobulin (Tg) levels whose whole-body radioiodine scans (WBIS) or radiological methods fail to show the recurrent/metastatic sites. We evaluated 28 PTC patients retrospectively who had undergone PET/CT scans between January 2008-June 2011 in our department. Focal increased 18F-FDG uptake with corresponding abnormal soft tissue lesion on CT was interpreted as pathologic and SUVmax was calculated. PET/CT results were compared with Tg levels, WBIS, radiological methods and histopathological results following surgery/biopsy. Relationship between PET/CT results and Tg levels and SUVmax were analyzed, statistically. Of 28 PET/CT scans, 16 were true positive (TP), 7 were true negative, 4 were false positive (FP) and one was false negative. The sensitivity, specificity, accuracy, positive predictive value and negative predictive value of PET/CT in detecting recurrent/metastatic foci was 94.1%, 63.6%, 82.1%, 80%, 87.5%, respectively. No statistically significant difference was found between Tg levels of PET/CT positive and negative groups. There was statistically significant difference in SUVmax (p=0.049) between TP and FP groups. 18F-FDG-PET/CT is a highly sensitive imaging method to detect suspected recurrence/metastases in PTC patients who have high Tg levels but negative WBIS.

Keywords: FDG. PET/CT. Thyroid cancer. Thyroglobulin.

Geliş Tarihi: 31.08.2012
Kabul Tarihi: 09.10.2012

Dr. Gani DUMAN
Ordu Devlet Hastanesi,
Nükleer Tıp, Ordu
Tel: 0 224 2953450
e-posta: gani_duman@hotmail.com

Diferansiye tiroid kanserinin (DTK) cerrahi ve radyo-iyot ablasyonu sonrası takibinde endojen veya egzogen uyarılmış tiroid stimulan hormon (TSH) altında iyot (I)-131 tüm vücut tarama sintigrafisi (TVİTS) ve serum tiroglobulin (Tg) değerleri önemli rol oynamaktadır. Radyoaktif iyot ablasyonundan (RAI) sonra Tg'de zaman içerisinde görülen artış -Tg otoantikörlerinin (antiTg) yokluğunda- nüks ve metastazların tespitinde

kullanılan en duyarlı belirteçtir^{1,2}. Takip sürecinde hastaların %10 ila %15'inde yüksek Tg düzeylerine rağmen TVİTS'lerinde herhangi bir tutulum odağı saptanamayabilir^{3,4}. Odakların boyutlarının küçük olması, yetersiz uyarılmış TSH düzeyleri, iyot kontaminasyonu gibi faktörler dışlandığı takdirde bu durum kanser hücrelerinin dediferansiye olarak iyot tutma yeteneklerini kaybetmesi ile açıklanabilir^{2,5}. Bu takdirde tümörün radyoyot ile tedavi edilebilirliği de kısıtlanmakta ve tedavi stratejisinde değişikliğe gidilebilmektedir. Rezektabl olan rekürren ve metastatik lezyonlarda cerrahi tek seçenek haline gelirken, operasyon ile çıkartılmayan veya operasyon sonrasında kalmış büyük kitlelerin ve lokal ileri invaziv hastalığın varlığında veya ağır palyasyonu için eksternal radyoterapi kullanılabilir. Retinoik asit ile yeniden diferansiyasyonun indüklenmesi ve takiben I-131 tedavisi yapılan bazı çalışmalar bildirilmiştir^{6,7}. İyot negatifliğine rağmen seçilmiş vakalarda ampirik yüksek doz I-131 tedavisi de uygulanabilmektedir^{8,9}. Nükleer tıpta iyot tutmayan metastazların görüntülenmesinde talyum (Tl)-201, teknesyum (Tc)-99m metoksiisobütülonitril (MIBI) ve Tc-99m tetrofosmin gibi ajanlar kullanılmış olmakla birlikte^{2,10-12} flor (F)-18 ile işaretli bir glukoz analogu olan florodeoksiglukoz pozitron emisyon tomografi (FDG-PET) şu anda en güncel ve tercih edilen yöntemdir. Son yıllarda bilgisayarlı tomografinin (BT) PET cihazlarına entegre edilmesiyle metabolik ve anatomik bilgiyi birleştiren F-18-FDG-PET/BT görüntüleme tanısal doğruluğu ve özgüllüğü arttırmıştır. 2009 yılında yayımlanan American Thyroid Association (ATA) kılavuzunda Tg değerinin 10 ng/ml ve üzerinde olduğu iyot negatif nüks veya metastaz şüpheli tiroid kanserinde FDG-PET-BT kullanımının anlamlı olacağı vurgulanmaktadır¹³. İyot tutmayan tiroid kanserlerindeki dediferansiyasyonun artış derecesiyle orantılı olarak FDG'nin hücre içine alımını sağlayan glukoz taşıyıcısının (GLUT-1) düzeyleri dolayısıyla FDG konsantrasyonu artmakta ve bu durum FDG tutulum ölçütünün semikantitatif göstergesi olan standardize 'Standardized Uptake Value' (SUVmax) değerinde artışa yol açmaktadır³. Bu konuda önceki çalışmaların çoğu sadece FDG-PET ile yapılmıştır. FDG-PET ve FDG-PET/BT'nin performanslarının karşılaştırıldığı yakın zamanlı bir metaanalizde FDG-PET/BT ile yapılan toplam 6 çalışmadan elde edilen verilere göre iyot taramalarının negatif, ancak Tg değerinin pozitif olduğu hastalarda FDG-PET/BT'nin lokal rekürrens ve metastazları saptamadaki duyarlılığının %93.5, özgüllüğünün %83.9 olduğu saptanmıştır¹⁴. Bu çalışmada Tg değeri yüksek, TVİTS veya radyolojik görüntülemelerin rekürrens/metastaz açısından negatif veya yetersiz olduğu PTK hastalarında F18-FDG-PET/BT'nin değerinin incelenmesi ve klinik deneyimimizin paylaşılması amaçlandı.

Gereç ve Yöntem

Hasta Grubu:

Başlangıç tedavileri yapılmış, takiplerinde Tg yüksekliği saptanan ancak TVİTS'de rekürrens/metastaz açısından anlamlı olabilecek odak saptanmayan ve bu nedenle Ocak 2008-Haziran 2011 tarihleri arasında Anabilim Dalımızda PET/BT görüntülemesi yapılan, 19'u kadın, 9'u erkek olmak üzere 28 PTK'li olgu çalışmaya dahil edilerek retrospektif olarak değerlendirildi (etik kurul onayı 2011-3/8).

Her hasta, total tiroidektomi operasyonu geçirmiş ve postoperatif dönemde 100-200 mCi arasında değişen dozlarda RAI ablasyon tedavisi almıştı. Tüm hastalarda PET/BT çekimi, tetraiyodotironin (tiroksin, T4) supresyon tedavisi altında iken gerçekleşti. Hastaların PET/BT çekimi esnasındaki ve gereken olgularda 1 yıl sonraki yapılan Tg ve antiTg değerleri de incelendi. PET/BT çekimi öncesi ekzojen TSH enjeksiyon öyküsü olan hasta bulunmamaktadır.

PET-BT Protokolü ve Görüntülerin Değerlendirilmesi:

Her hastaya 8 saat açlık sonrası 0.15 mCi/kg F18-FDG, kan şekeri 200 mg/dl'in altında iken intravenöz olarak enjekte edildi. İntravenöz/oral kontrast madde uygulanması yapılmadı. Hastalar 45-60 dakika bekletdikten sonra Uludağ Üniversitesi Tıp Fakültesi Nükleer Tıp Anabilim Dalı PET/BT ünitesinde Biograph 6 LSO FDG-PET/BT tarayıcısı (BT 3mm kesit kalınlığı, 110 mAs, 120 keV; yatak başına 3 dakika PET) (Siemens, Erlangen, Almanya) ile verteks-üst uyuluk arasına PET/BT çekimi gerçekleştirildi. Elde edilen görüntüler, Siemens Esoft Workstation yazılımı ile atenüasyon düzeltilmesi yapılmış ve yapılmamış imajlar üzerinden PET, BT ve füzyon PET/BT görüntüleri olarak eş zamanlı incelendi. İncelemenin ana kriteri fokal FDG tutulumunun saptanmasıydı. PET görüntülerinde saptanan her fokal FDG tutulumunun BT kesitlerinde karşılığı arandı. BT kesitlerinde tükrük bezi, kas, yağ dokusu ve normal lenfoid dokuya (yağlı hilusu seçilebilen lenf nodu, tonsiller gibi) karşılık gelen fokal veya simetrik FDG tutulumları fizyolojik tutulumlar olarak kabul edildi. BT karşılığında anormal yumuşak doku kitlesi veya lenf nodu saptanan fokal FDG tutulumları ise rekürrens veya metastaz açısından anlamlı kabul edildi. SUVmax değerleri ise semikantitatif inceleme olarak göz önünde bulunduruldu ancak kesin sonuç için vizüel değerlendirme kıstas alındı.

Her hastanın PET/BT sonucu, hastaların PET/BT çekimi öncesinde veya sonrasında yapılan boyun ultrasonografisi (USG), BT, magnetik rezonans görüntüleme (MR) ve TVİTS gibi görüntülemelerin sonuçları, Tg düzeyleri, antiTg düzeyleri, biyopsi yapılmış veya opere olmuşlarsa patoloji sonuçları gibi takip bilgileriyle karşılaştırılarak değerlendirildi.

I-131 Negatif Papiller Tiroid Kanseri

Çalışma grubunun tamamı ve oluşturulan her subgroup için gerçek pozitif (GP), gerçek negatif (GN), yalancı pozitif (YP) ve yalancı negatif (YN) değerler saptandıktan sonra duyarlılık, özgüllük, pozitif tahmin edici değeri (PTD), negatif tahmin edici değeri (NTD) ve doğruluk değeri hesaplandı.

İstatistiksel Yöntem:

Verilerin istatistiksel analizinde SPSS 16.0 paket programı kullanıldı. Kategorik ölçümler sayı ve yüzde olarak, sürekli ölçümler ise ortalama ve standart sapma gerekli yerlerde ortanca ve minimum-maksimum olarak özetlendi. Tg ve SUVmax değerlerinin oluşturulan subgrouplarla karşılaştırmalı değerlendirilmesinde Mann-Whitney testi kullanıldı. Bağımlı kategorik değerlerin karşılaştırılmasında McNemar testi kullanıldı. Ayrıca SUVmax değeri için ROC (Receiver operating characteristic) eğrisi oluşturuldu. Bütün testlerde $p < 0.05$ değeri istatistiksel olarak anlamlı kabul edildi.

Bulgular

Çalışmaya dahil edilen hastaların 19'u (%67.9) kadın, 9'u (%32.1) erkek olup, yaşları 19-78 arasında değişmekteydi (ortalama: 49.46 ± 16.12).

Hastaların PET/BT çekimi öncesi Tg değerleri 1.5-1550 ng/ml arasında değişmekte olup, medyan değer 31.35 (1.49-1550.00) olarak bulundu. 12 hastada PET/BT çekiminden 1 yıl sonraki Tg değerleri de çalışmaya dahil edildi ve bu değerler de 0-35 ng/ml arasında değişmekteydi. Bu 12 hastadan birinde Tg değerinde progresyon (11.6 ng/ml'den 35 ng/ml'ye) izlenirken, 11 hastada normale yakın değerlere regrese veya normalize olduğu görüldü. Çalışmaya dahil edilen tüm hastaların antiTg'leri negatifti.

PET/BT sonuçlarının, 8 (%28.6) çalışmada normal veya benign (enfeksiyon/inflamasyon) bulgular ve 20 (%71.4) çalışmada nüks ve/veya metastaz açısından anlamlı olabileceği değerlendirildi. PET/BT ile saptanan lezyonların SUVmax değerleri için medyan değer 9.00 (2.36-26.50) idi. Bu 20 çalışmadan 17'sinde lokal hastalık, 3'ünde ise uzak metastaz ile uyumlu bulgular tespit edildi.

PET/BT sonuçları normal veya benign bulgular olan 8 çalışmadan 7'sinde diğer radyolojik yöntemlerle de odak tespit edilemedi ve takiplerinde 1 yıl sonraki Tg değerlerinin spontan olarak normal (≤ 0.1 ng/ml) ya da normale yakın değerlere regrese olduğu görüldü. Böylelikle PET/BT sonuçlarımızın 7'si GN idi. 1 çalışmada ise yine radyolojik yöntemlerle odak gösterilemesine rağmen takibinde 1 yıl sonraki Tg değerinde progresyon (11.6 ng/ml'den 35 ng/ml'ye) saptanması nedeniyle rekürrens/metastatik hastalık olarak değeri-

lendirildi ve RAI ablasyon tedavisi kararı verildi. Bu nedenle olgu YN olarak kabul edildi.

PET/BT sonuçlarının rekürrens veya metastaz açısından anlamlı olabileceği 20 çalışmanın bulunduğu grupta; 15 çalışmada cerrahi (boyun disseksiyonu, servikal ve mediastinal lenf nodu eksizyonu) kararı verildi. 15 çalışmanın 14'ünde patoloji sonuçları papiller karsinom metastazı olarak geldi. PET/BT'de sağ üst paratrakeal alanda ($SUV_{max}=4.6$) ve subkarinal alanda ($SUV_{max}=12.0$) belirgin hipermetabolik lenf nodları saptanan bir çalışmada ise patoloji sonuçları sarkoidoz olarak geldi ve YP olarak kabul edildi. Tiroid kanserine yönelik tedavi öyküsü olmayan 2 çalışmada multiple hipermetabolik akciğer nodülleri tanımlandığı için patoloji gereksinimi duyulmadan hastalara RAI ablasyon tedavileri verildi. 3 çalışmada ise hafif hipermetabolik (SUV_{max} değerleri 2.4, 2.8 ve 3.28 olan) lokal lezyonlar tanımlandı. Bu hastaların birinde servikal lenf nodu eksizyonu ile enflamasyon tanısı kondu ve 1 yıl sonraki Tg değerinin normal olduğu görüldü. Diğer 2 hastada ise klinisyen takip kararı vererek hastalar cerrahiye refere edilmedi. Takiplerinde 1 yıl sonra bu hastalarda da tedavisiz, Tg değerlerinin normalize olduğu görüldü ve YP olarak kabul edildiler. Özetlemek gerekirse; PET/BT sonuçlarımızın 16'sı GP, 4'ü ise YP idi. Patoloji sonuçları papiller karsinom metastazı olarak sonuçlanan iki hastanın BT ve PET/BT füzyon görüntüleri Şekil 1, Şekil 2 ve Şekil 3'te verildi.

GP çalışmalarının birinde lokal hastalığa ilave olarak sağ memede 2 adet hipermetabolik lezyon ile sağ aksiller lenf nodları saptandı ve patolojisi meme karsinomu olarak geldi. Ancak bu bulgular PET/BT değerlendirmesinde; rekürrens veya metastaz olarak değerlendirilmeyip ikinci primer maligniteyi temsil edebileceği öngörüldüğünden YP olarak kabul edilmedi. Tablo-I'de hastaların PET/BT sonuçlarının dağılımı verilmiştir.

Çalışmamızda tüm grup değerlendirmeye alındığında PET/BT'nin duyarlılığını %94.1, özgüllüğünü %63.6, PTD'sini %80.0, NTD'sini %87.5 ve doğruluğunu %82.1 olarak bulduk. Hasta grubumuzun istatistiksel sonuçları Tablo-II'de özetlenmiştir. PET/BT sonuçları, gerçek durumla karşılaştırıldığında, istatistiksel olarak gerçek duruma göre anlamlı fark olmadığı görüldü ($p=0.375$).

Tablo I- PET/BT sonuçlarının dağılımı

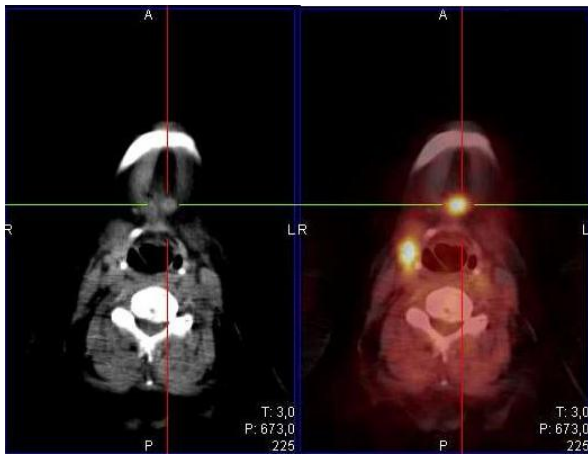
	Tüm hastalar
GP(n)	16
GN(n)	7
YP(n)	4
YN(n)	1

Tablo II- Çalışma grubunun istatistiksel sonuçları

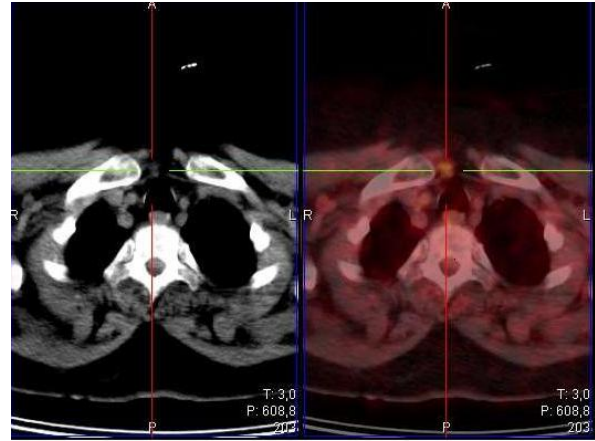
	Tüm hastalar
Duyarlılık	%94.1
Özgüllük	%63.6
PTD	%80.0
NTD	%87.5
Doğruluk	%82.1

Tg değerleri ile PET/BT sonuçları pozitif (rekürrens veya metastaz açısından anlamlı olarak değerlendirilen) ve negatif olan gruplar karşılaştırıldığında istatistiksel olarak anlamlı farklılık olmadığı görüldü ($p=0.38$). Yine Tg değerleri ile sonuç olarak hasta (GP+YN) ve hasta olmayan (GN+YP) gruplar karşılaştırıldığında da istatistiksel olarak anlamlı farklılık saptanmadı ($p=0.115$).

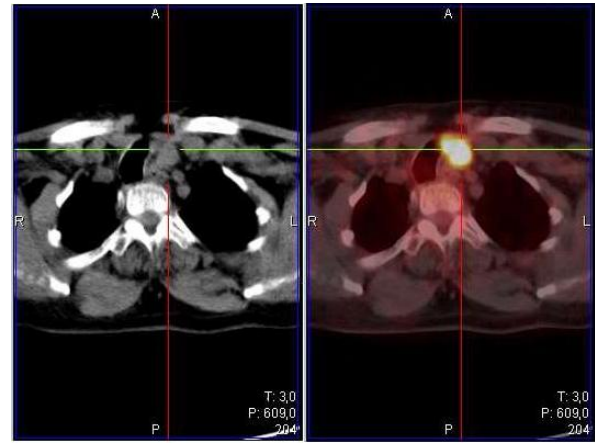
PET/BT sonuçları pozitif olan 20 çalışmada SUVmax değerleri; GP (hasta olan) ve YP (hasta olmayan) subgruplar için karşılaştırıldığında istatistiksel olarak anlamlı farklılık saptandı ($p=0.049$). GP grupta median SUVmax 11.16 (2.36-26.50) iken YP grupta median SUVmax 3.04 (2.40-12.00) idi. SUVmax değeri için ROC eğrisi oluşturulduğunda; eğri altında kalan alan 0.828 olarak bulundu. SUVmax > 3.28 kritik değeri için PET/BT'nin rekürrens veya metastaz açısından anlamlı odak saptamada; duyarlılığı %93.7, özgüllüğü %75.0, PTD'yi %93.7, NTD'yi %75.0 olarak bulundu ($p=0.001$). SUVmax >3.28 değerinin PET/BT'nin özgüllüğünü ve PTD'sini yükselttiği görüldü. Çalışmamızda 4 YP hastanın 3'ünde tanımlanan lezyonların SUVmax değerleri; >3.28 kritik değerinin altında kalmaktaydı. Ayrıca 16 GP hastanın sadece birinde tanımlanan lezyonun SUVmax değeri 3.28'in altındaydı. SUVmax değeri için oluşturulan ROC eğrisi Şekil 4'te verilmiştir.

**Şekil 1:**

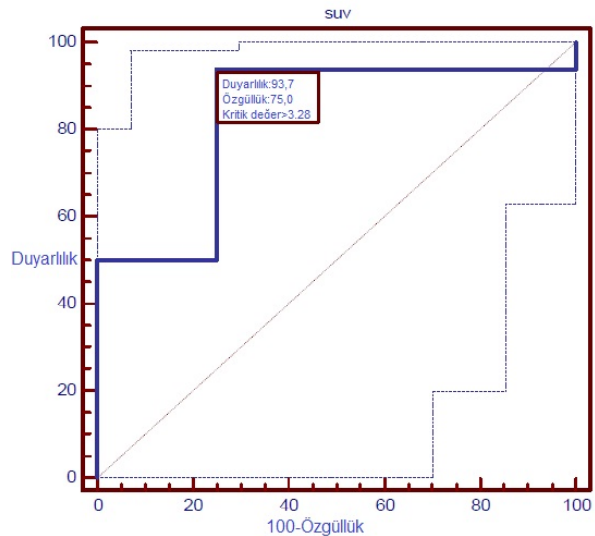
Submental alanda yoğun hipermetabolik (SUVmax:13,4) lenf nodu ve sağda zon 2A-6 bileşkesinde çok yoğun hipermetabolik (SUVmax:19,9) lenf nodu

**Şekil 2:**

Juguler çentik düzeyinde hipermetabolik (SUVmax:4,4) lenf nodu

**Şekil 3:**

Juguler çentik düzeyinde solda paratrakeal alanda çok yoğun hipermetabolik (SUVmax: 26,5) kitlesel lezyon

**Şekil 4:**

SUV değeri için ROC eğrisi

Tartışma ve Sonuç

DTK genellikle çok iyi prognoza sahip, 10 yıllık sağ kalımları %85-99 arasında değişen kanserler olmakla birlikte, hastaların %5-24'ünde rekürren hastalık saptanmakta, rekürrens veya metastazların çoğu da boyun bölgesinde görülmektedir^{15,16}. Kemik metastazı gibi uzak organ metastazlarının varlığında 10 yıllık sağ kalım %13-21 gibi düşük değerler olarak saptandığından bu hastalarda agresif tedavi seçimlerinin yapılması zorunludur¹⁷. Ancak kendini Tg değerinde hafif yükselişle (1-10 ng/ml) gösteren minimal rezidüel hastalık durumunda yapılan agresif tedavilerin hasta sağ kalımı üzerinde etkisinin olduğuna dair kanıt bulunmamaktadır¹³. Bu noktada, rekürrens veya metastatik hastalık odaklarının belirlenmesinden sonra hastanın Tg değeri göz önüne alınarak tedavi seçimi yapılması en doğru yol olarak görülmektedir.

Çalışmamızda 28 hastada yapılmış PET/BT görüntülemelerinin 16 tanesinde GP sonuçlar elde ettik. Bunlardan 14 tanesinde lokal hastalık, 2 tanesinde uzak organ metastazı saptandı. Lokal hastalık saptanan hastaların 4 tanesinde lokal nüks, 8 tanesinde servikal ve supraklavikuler lenf nodları, 2 tanesinde ise hem lokal rekürrens, hem de servikal lenf nodları saptandı. Uzak organ metastazı saptanan 2 hastada da yaygın akciğer metastazları görüldü. Literatürü incelediğimizde saptanan odakların hemen her çalışmada bizim çalışmamıza benzer şekilde tiroid lojunda lokal rekürrens, servikal, supraklavikuler ve mediastinal lenf nodları, akciğer ve kemik metastazları olduğu görülmektedir. Lebouleux ve ark.'nın¹⁶ 14 hastalık çalışmalarında 4 hastada servikal lenf nodu, 1 hastada mediastinal lenf nodu, 8 hastada akciğer metastazı bildirmişlerdir. Igaru ve ark.'nın¹⁸ 21 hastalık çalışmalarında 8 hastada servikal lenf nodları, 4 hastada tiroid yatağında rekürrens, 4 hastada akciğer, 2 hastada mediastinal lenf nodu metastazı bildirmişlerdir. Ancak Igaru ve ark.'nın¹⁹ 76 hastalık başka bir çalışmalarında lenf nodu, kemik ve akciğer metastazları haricinde 1 karaciğer, 1 orbita ve 3 adet boyun dışı yumusak doku metastazı saptadıklarını bildirmişlerdir.

DTK hastalarında hem ablasyon kontrolünün yapılması, hem de rekürrens veya metastaz şüphesi varlığında bu odakların saptanması için en çok kullanılan yöntem radyoaktif iyot ile yapılan tüm vücut taramalarıdır. 2009 ATA kılavuzunda, takiplerinde Tg değerinin normal olduğu ve düşük riskli hasta olarak sınıflandırılmış hasta grubunda ablasyon kontrolünün sadece TSH ile stimule edilmiş Tg ve boyun USG ile yapılabileceği vurgulanmış olmakla birlikte fonksiyonel tiroid dokusunu göstermesi nedeniyle ablasyon kontrolünde, tüm vücut taramaların mutlaka yapılması gerektiğini gösteren çalışmalar da bulunmaktadır^{13,20}. Ancak DTK hastalarında rekürrens veya metastazların saptanmasında Tg değerinin ölçülmesi diagnostik iyot

taramalardan daha duyarlı (%98) bir yöntemdir⁹. Çünkü takiplerde Tg değerinin yüksek bulunduğu hastaların %10-15'inde TVİTS'lerinde odak bulunamamaktadır³. Bu hastalarda tanıya hangi yöntemle devam edileceği net değildir. Lokal rekürrens veya servikal metastatik lenf nodlarından şüpheleniliyorsa genellikle ilk seçim boyun USG olmakla birlikte, ameliyat sonrası oluşan granülatöz dokular nedeniyle USG ile yanlış değerlendirme yapılması mümkündür. Çalışmamızda GP olan 14 lokal hastalığın PET/BT öncesi USG'leri incelendiğinde; 3 hastada lokal hastalık USG ile gösterilirken 7 hastada PET/BT öncesi yapılan boyun USG'ler normal olarak raporlanmıştı. Dış merkez takipli 4 hastanın PET/BT öncesi boyun USG'lerine ise ulaşılamadı.

Çalışmamızda 7 PET/BT çekiminin sonucu GN idi. Jeong ve ark.'nın²¹ PTK'li 26 hastanın servikal lenf nodlarına yönelik evreleme amaçlı yaptıkları çalışmalarında hastalara FDG PET/BT, boyun USG ve kontrastlı boyun BT çekmiş ve bu 3 tetkik arasında lenf nodlarını göstermek açısından anlamlı fark olmadığını vurgulamışlardır. Ancak tiroidektomi ve RAI tedavisi sonrasında boyun bölgesinde gelişen reaktif değişikliklerin radyolojik yöntemlerin yanlış değerlendirilmesine yol açabileceği akıldan çıkartılmamalı ve takiplerde seçilecek tanı metodu bu duruma göre belirlenmelidir.

PET/BT çekimi sonucu hastalarda insidental ikinci malignite veya başka bir hastalık saptama ihtimali de bulunmaktadır^{3,13,22}. Bizim çalışma grubumuzda da 2 hastada insidental ikinci hastalık saptandı. Hastaların birinde sağ üst paratrakeal ve subkarinal yerleşimli belirgin hipermetabolik lenf nodları örneklemesinin patolojisi sarkoidoz olarak geldi ve YP olarak kabul edildi. 1 hastada da tiroid lojunda lokal rekürrens ile uyumlu lezyona ek olarak sağ memede 2 adet hipermetabolik lezyon ve sağ aksiler hipermetabolik lenf nodları saptandı. Memedeki kitle ve aksiller lenf nodlarının patolojisi ise meme karsinomu olarak geldi.

Yüksek riskli hastalarda rekürrens veya metastatik odak araştırılırken genelde radyonüklid tüm vücut taramalar tercih edilmektedir². Günümüze kadar bu nedenle sıklıkla kullanılan nonspesifik radyonüklidler arasında Tl-201, Tc99m-MİBİ ve Tc99m-tetrofosmin sayılabilir. Bu radyonüklidlerin birbirleriyle ve radyo-iyot taramayla kıyaslandığı çalışmalarda, rekürrens/metastaz odağını göstermede etkili oldukları, endojen veya ekzojen TSH stimülasyonuna da gerek olmadan görüntüleme yapılabileceği vurgulanmıştır^{10-12,23}. Ancak taramalarda bu radyonüklidler gibi tek foton yayan radyonüklidlerin ve uzaysal rezolüsyonunun sınırlı olduğu gama kameraların kullanılması nedeniyle rekürrens ve metastazların %25'inin saptanamadığı bilinmektedir². Günümüzde PET cihazlarının rezolüsyonunun gama kameralardan daha iyi olması ve PET ile eş zamanlı çekilen BT ile anatomik lokalizasyonun çok başarılı bir şekilde yapılması ne-

deniyle bu taramaların yerini F18-FDG-PET/BT almış durumdadır. PET ve PET/BT cihazlarının karşılaştırıldığı bir çalışmada da duyarlılık, özgüllük, PTD, NTD ve doğruluk PET/BT için la %95, %91, %86, %95 ve %93; PET se %79, %76, %75, %80 ve %78 olarak bulunmuştur²⁴. Tedavi görmüş, Tg değeri yüksek, TVİTS'lerinde odak saptanamamış hastalarda rekürrens veya metastaz açısından PET/BT'nin değerini inceleyen çalışmamızda F18-FDG-PET/BT'nin duyarlılığını %94.1, özgüllüğünü %63.6, PTD'ni %80.0, NTD'ni %87.5 ve doğruluğunu % 82.1 olarak bulduk. Duyarlılık, özgüllük, PTD ve NTD değerleri benzerlik göstermekle birlikte özgüllük değerimiz bu çalışmanın gerisinde kalmaktadır. Bununla birlikte istatistiksel sonuçlarımızın aynı amaçla yapılmış yakın zamandaki çalışma sonuçlarından üstün olduğu görüldü^{3,15,16,25}.

Yapılan çalışmaların çoğu, Tg değerinin 10 ng/ml ve üzeri olduğu durumlarda PET/BT'nin rekürrens/metastaz odağını daha doğru olarak lokalize edebileceğini göstermekle birlikte^{15,22,26} PET/BT sonuçları ile Tg değeri arasında ilişki olmadığı vurgulayan çalışmalar da mevcuttur²⁷. Bizim çalışmamızda da Tg değerleri ile PET/BT sonuçları ve hasta olan ve olmayan gruplar arasında istatistiksel olarak anlamlı farklılık izlenmedi. Bu durum 28 hastadan oluşan çalışma grubumuzda sadece 2 hastanın PET/BT öncesi Tg değerinin 10 ng/ml'nin altında olması ve bu 2 hastada da tanımlanan bulguların GP olmasından kaynaklanmaktadır. Son yayınlanan ATA kılavuzunda da Tg değerinin 10 ng/ml'nin altında olduğu durumlarda PET/BT'nin rekürrens veya metastaz tespit etme duyarlılığının %11-13 olduğu vurgulanmakta ve iyot taramaları negatif olup, Tg değeri 10 ng/ml ve üzeri olan hastalarda PET/BT çekimi önerilmektedir¹³. Tg değerinin 10 ng/ml'nin altında olduğu, ancak klinik şüphenin yüksek olması sebebiyle PET/BT çekiminin planlandığı durumlarda ekzojen TSH stimülasyonu önerilmektedir^{26,27}. TSH stimülasyonu sonucunda Tg değerinin özgüllüğü azaltılmadan duyarlılığının artırılması sağlanabileceği gibi²⁸, FDG'nin hücreler tarafından alınmasının da artacağına kanıtlandığı klinik ve laboratuvar çalışmalar bulunmaktadır^{15,29,30}. Bizim çalışmamızda PET/BT öncesi ekzojen TSH stimülasyonu yapılan olgu bulunmamakta olup, bu açıdan değerlendirme yapılmamıştır.

Çalışmamızda SUVmax değerleri; GP ve YP subgrupları için karşılaştırıldığında istatistiksel olarak anlamlı farklılık saptandı. Ayrıca SUVmax değeri için oluşturulan ROC eğrisinde SUVmax > 3.28 değeri için PET/BT'nin rekürrens veya metastatik odak saptamada çalışmamızın özgüllüğünü ve PTD'sini arttırdığı görüldü. Literatür incelendiğinde benzer amaçla yapılan çalışmalarda SUVmax değeri ile PET/BT sonuçları arasında korelasyon saptanmadığı görüldü. Çalışmamızdaki hasta sayısının az olması ve GP ile YP

subgrupların sayıca eşit olmayışı istatistiksel sonuçlarımızın güvenilirliğini kısıtlamaktadır.

Çalışmamızda 28 PET/BT çekiminin incelenmesi sonucunda 16 hastada (%57) hastalık lokalizasyonu saptanmış (GP hastalar) ve 7 hastada (% 25) PET/BT sonucunun malignite açısından negatif olması sebebiyle takip kararı alınmıştır (GN hastalar). 2 hastada (%7) ise PTK haricinde farklı bir hastalık saptanmış ve hastaların takiplerine bu hastalıklar da eklenmiştir.

Sonuç olarak; F18-FDG-PET/BT, Tg değeri yüksek, TVİTS'i negatif rekürrens veya metastaz şüpheli tiroid kanser hastalarında oldukça duyarlı bir görüntüleme metodudur.

Kaynaklar

1. Sherman SI. Thyroid carcinoma. *Lancet* 2003;361(9356):501-11
2. Lind P, Kohlfurst S. Respective roles of thyroglobulin, radioiodine imaging and positron emission tomography in the assessment of thyroid cancer. *Semin Nucl Med* 2006;36:194-205.
3. Shammas A, Degirmenci B, Mountz JM et al. 18F-FDG PET/CT in patients with suspected recurrent or metastatic well-differentiated thyroid cancer. *J Nucl Med* 2007;48:221-6.
4. Pacini F, Agate L, Elisei R et al. Outcome of differentiated thyroid cancer with detectable serum Tg and negative diagnostic (131I) whole body scan: comparison of patients treated with high (131I) activities versus untreated patients. *J Clin Endocrinol Metab* 2001;86:4092-7.
5. Ma C, Kuang A, Xie J, Ma T. Possible explanations for patients with discordant findings of serum thyroglobulin and 131I whole-body scanning. *J Nucl Med*. 2005;46:1473-80.
6. Zhang Y, Jia S, Liu et al. A clinical study of all-trans-retinoid-induced differentiation therapy of advanced thyroid cancer. *Nucl Med Commun*. 2007 Apr;28(4):251-5.
7. Kim WG, Kim EY, Kim TY, et al. Redifferentiation therapy with 13-cis retinoic acids in radioiodine-resistant thyroid cancer. *Endocr J*. 2009;56(1):105-12.
8. Silberstein EB. The problem of the patient with thyroglobulin elevation but negative iodine scintigraphy: the TENIS syndrome. *Semin Nucl Med*. 2011 Mar;41:113-20.
9. Ma C, Xie J, Kuang A. Is empiric 131I therapy justified for patients with positive thyroglobulin and negative 131I whole-body scanning results? *J Nucl Med* 2005;46:1164-70.
10. Rubello D, Saladini G, Carpi A, Casara D. Nuclear medicine imaging procedures in differentiated thyroid carcinoma patients with negative iodine scan. *Biomed & Pharmacother* 2000;54:337-44.
11. Miyamoto S, Kasagi K, Misaki T, Alam MS, Konishi J. Evaluation of technetium-99m-MIBI scintigraphy in metastatic differentiated thyroid carcinoma. *J Nucl Med* 1997;38 352-6.
12. Unal S, Menda Y, Adalet I, Boztepe H, Ozbey N, Alagol F, Cantez S. Thallium-201, technetium-99m-tetrofosmin and iodine-131 in detecting differentiated thyroid carcinoma metastases. *J Nucl Med* 1998;39:1897-1902.
13. Cooper DS, Doherty GM, Haugen BR, et al. Revised American Thyroid Association management guidelines for patients with thyroid nodules and differentiated thyroid cancer. *Thyroid* 2009;19: 1-48.
14. Dong MJ, Liu ZF, Zhao K et al. Value of 18F-FDG-PET/PET-CT in differentiated thyroid carcinoma with radioiodine-

I-131 Negatif Papiller Tiroid Kanseri

- negative whole-body scan: a meta-analysis. *Nucl Med Commun* 2009;30:639-50.
15. Mirallie E, Guillan T, Bridji B, et al. Therapeutic impact of 18FDGPET/CT in the management of iodine-negative recurrence of differentiated thyroid carcinoma. *Surgery* 2007; 142: 952-8.
 16. Leboulleux S, Schroeder PR, Busaidy NL et al. Assessment of the incremental value of recombinant thyrotropin stimulation before 2- [18F]-fluoro-2-deoxy-D-glucose positron emission tomography/computed tomography imaging to localize residual differentiated thyroid cancer. *J Clin Endocrinol Metab* 2009;94:1310-6.
 17. Chua S, Gnanasegaran G, Cook GJR. Miscellaneous cancers (lung, thyroid, renal cancer, myeloma, and neuroendocrine tumors): role of SPECT and PET in imaging bone metastases. *Semin Nucl Med* 2009;39:416-30.
 18. Iagaru A, Masamed R, Singer PA, Conti PS. 2-deoxy-2-[18F]fluoro-D-glucose-positron emission tomography and positron emission tomography/computed tomography diagnosis of patients with recurrent papillary thyroid cancer. *Mol Imaging Biol* 2006;8:309-14.
 19. Iagaru A, Kalinyak JE, McDougall R. F-18 FDG PET/CT in the management of thyroid cancer. *Clin Nucl Med* 2007;32:690-5.
 20. Caballero-Calabuig E, Cano-Terol C, Sopena-Monforte R et al. Influence of the thyroid remnant in the elevation of the serum thyroglobulin after thyroidectomy in differentiated thyroid carcinoma. Importance of the diagnostic iodine total-body scanning. *Eur J Nucl Med Mol Imaging* 2008;35:1449-56.
 21. Jeong HS, Baek CH, Son YI et al. Integrated F18-FDG PET/CT for the initial evaluation of cervical node level of patients with papillary thyroid carcinoma: comparison with ultrasound and contrastenhanced CT. *Clinical Endocrinology* 2006;65:402-7.
 22. Schlutter B, Bohuslavizki KH, Beyer W, et al. Impact of FDG PET on patients with differentiated thyroid cancer who present with elevated thyroglobulin and negative I-131 scan. *J Nucl Med* 2001; 42: 71-6.
 23. Küçük NO, Kulak HA, Aras G. Clinical importance of technetium- 99m-methoxyisobutylisonitrile (MIBI) scintigraphy in differentiated thyroid carcinoma patients with elevated thyroglobulin levels and negative I-131 scanning results. *Ann Nucl Med* 2006;20:393-7.
 24. Palmedo H, Bucerius J, Joe A et al. Integrated PET/CT in differentiated thyroid cancer: diagnostic accuracy and impact on patient management. *J Nucl Med* 2006;46:616-24.
 25. Alnafisi NS, Driedger AA, Coates G, Moote DJ, Raphael SJ. FDG PET of recurrent or metastatic I131-negative papillary thyroid carcinoma. *J Nucl Med* 2000;41:1010-5.
 26. Bertagna F, Biasiotto G, Orlando E, Bosio G, Giubbini R. Role of 18F-fluorodeoxyglucose positron emission tomography/computed tomography in patients affected by differentiated thyroid carcinoma, high thyroglobulin level, and negative I-131 scan: review of the literature. *Jpn J Radiol* 2010;28:629-36.
 27. Vera P, Kuhn-Lansoy C, Edet-Sanson A et al. Does recombinant human thyrotropin-stimulated positron emission tomography with [18F]fluoro-2-deoxy-D-glucose improve detection of recurrence of well-differentiated thyroid carcinoma in patients with low serum thyroglobulin? *Thyroid* 2010;20:15-23.
 28. Kaneko K, Abe K, Baba S et al. Detection of residual lymph node metastases in high-risk papillary thyroid cancer patients receiving adjuvant I-131 therapy, the usefulness of F-18 FDG PET/CT. *Clin Nucl Med* 2010;35:6-11.
 29. Meller J, Becker W. The continuing importance of thyroid scintigraphy in the era of high-resolution ultrasound. *Eur J Nucl Med* 2002; 29 Suppl 2: 425-38.
 30. Saab G, Driedger AA, Pavlosky W et al. Thyroid-stimulating hormone-stimulated fused positron emission tomography/computed tomography in the evaluation of recurrence in 131I-negative papillary thyroid carcinoma. *Thyroid* 2006;16:267-72.

