

ÖZGÜN ARAŞTIRMA

## Üretral Karünküllerin Klinik ve Histopatolojik Özellikleri: Olgu Serisi

Berna Aytaç VURUŞKAN<sup>1</sup>, Hakan VURUŞKAN<sup>2</sup>, Seçil HASDEMİR<sup>1</sup>

<sup>1</sup> Bursa Uludağ Üniversitesi Tıp Fakültesi, Tıbbi Patoloji Anabilim Dalı, Bursa.

<sup>2</sup> Bursa Uludağ Üniversitesi Tıp Fakültesi, Üroloji Anabilim Dalı, Bursa.

### ÖZET

Üretral karünküller, postmenopozal kadınlarda daha sık gözlenen üretral meatusun benign polipoid kitleleridir. Çalışmada 2005 – 2013 yılları arasında, üretral karünkül tanısı almış olgular, geriye dönük incelenerek, klinik ve histopatolojik özellikleri ortaya konuldu. Üretral karünküller benign ve malign tümörleri taklit edebilen lezyonlardır. Özellikle semptomatik veya malignite şüphesi taşıyan üretral karünküllerden biyopsi örnekleme yapılmalıdır.

**Anahtar Kelimeler:** Kadın. Karünkül. Üretra.

### Clinical and Histopathological Features of Urethral Caruncle; Series of Patients

### ABSTRACT

Urethral caruncle is a benign polypoid mass of the urethral meatus in primarily postmenopausal women. This study analyzes patients with urethral caruncle which were diagnosed between 2005-2013. Their clinical and histopathological features were evaluated retrospectively. Demographics of patients, clinical history, clinical diagnosis and pathologic characteristics of the specimen were assessed. Urethral caruncle may clinically mimic benign and malignant conditions. Biopsy should be indicated only if the mass has other characteristics that raise suspicion of malignancy.

**Key Words:** Women. Caruncle. Urethra.

Üretral karünküller (ÜK), sıklıkla menopoz sonrası kadınlarda görülen üretranın benign lezyonlarıdır<sup>1</sup>. Genellikle eksternal üretral meatus posterior duvarından kaynaklanan kolay dağılılabilen damardan zengin polipoid kitlelerdir<sup>1,2</sup>. Klinik olarak asemptomatik olmakla birlikte bazı hastalarda kanama ve ağrı görülebilir<sup>3</sup>. Literatürde ürolojik tümörlerle ilişkisi veya malign dönüşümü tanımlanmamıştır<sup>4</sup>. Ancak makroskopik olarak üretra kaynaklı diğer benign veya malign tümörlerle karışabileceği için histopatolojik tanı doğrulamasına ihtiyaç duyulur<sup>3</sup>. Çalışmamızda ÜK'ların klinikopatolojik özelliklerini ortaya koyarak, bu lezyonlarla karşılaşılabilecek olguların tanı ve tedavilerine katkıda bulunmayı amaçladık.

### Gereç ve Yöntem

Retrospektif çalışmamıza 2005- 2013 yılları arasında ÜK tanısı almış 15 hasta dahil edildi. Olguların tüm preparatları patoloji bölümü arşivinden çıkartılarak histopatolojik parametreleri tekrar değerlendirildi. Hastaların semptomları ve laboratuvar değerleri elektronik arşiv kayıtlarından hasta dosyaları taranarak elde edildi.

### Bulgular

Üretral karünkül tanılı olguların tümü kadındı. Hastaların yaş dağılımı 50-95 yıldı. Tüm olgularda üretral meatusta polipoid tarzda büyüme göstermiş lezyon mevcuttu. Olguların 7'sinde ağrı, 12'sinde hematurisi ve dizüri şikayetleri tespit edildi. On iki olguda klinik olarak karünkül ön tanısı mevcuttu. Bir olguya ürotel-yal polip şüphesi ile eksizyon yapılmıştı. İki olguda herhangi klinik ön tanı bulunamadı (Tablo I). Altı olguda sigara içme öyküsü not edilmişti. Olguların hiçbirinde radyoterapi veya kemoterapi tedavi öyküsü

Geliş Tarihi: 24 Mayıs 2018  
Kabul Tarihi: 03 Aralık 2018

Dr. Seçil HASDEMİR  
Bursa Uludağ Üniversitesi Tıp Fakültesi,  
Tıbbi Patoloji Anabilim Dalı,  
Bursa  
Tel.: 0544 462 23 50  
E-posta: secilalabay@gmail.com

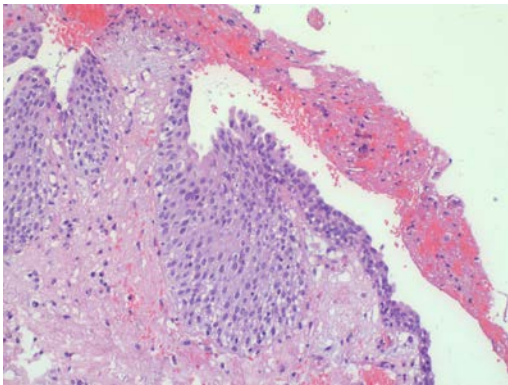
saptanmadı. Hastaların klinik özgeçmişleri incelendiğinde eşlik eden herhangi bir malignite bulgusu görülmedi.

**Tablo I.** Üretral karüncül olgularının klinikopatolojik özellikleri

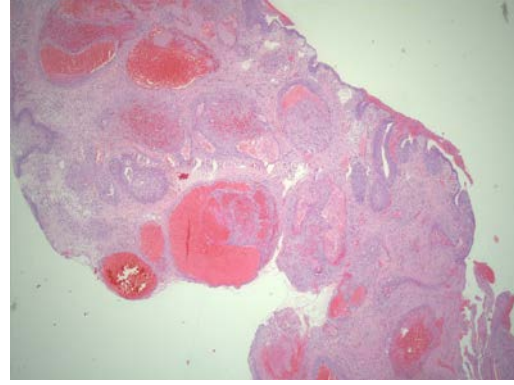
Olgu	Yaş	Başlıca semptom	Boyut (cm)	Klinik ön tanı	Takip
1	57	Ağrı	0,5	Karüncül	Sorunsuz
2	95	Ağrı	2	Karüncül	Sorunsuz
3	84	Kanama	3	Polip	Sorunsuz
4	63	Ağrı	1	Tanısız	Sorunsuz
5	66	Dizüri	0,5	Tanısız	Sorunsuz
6	75	Kanama	1,7	Karüncül	Sorunsuz
7	75	Dizüri	1,3	Karüncül	Sorunsuz
8	65	Dizüri	0,5	Karüncül	Sorunsuz
9	65	Kanama	0,6	Karüncül	Rekürrens
10	65	Ağrı	1,5	Karüncül	Sorunsuz
11	50	Kanama	1	Karüncül	Sorunsuz
12	77	Dizüri	1,5	Karüncül	Sorunsuz
13	62	Ağrı	1	Karüncül	Sorunsuz
14	58	Ağrı	1,5	Karüncül	Sorunsuz
15	71	Ağrı	2	Karüncül	Sorunsuz

Klinik takipleri 10-75 ay arasında değişmekteydi. Tüm hastalara eksizyon uygulandı. Bir olguda eksizyondan 24 ay sonra 2 kez rekürrens saptandı. Hastaların hiçbirisi eksizyon öncesi topikal medikal tedavi almamıştı.

Makroskopik incelemede lezyonlar, 0,5 - 3 cm boyutları arasında, gri pembe renkte düzensiz veya polipoid şekilli yumuşak kitleler şeklinde saptandı. İki olguda biyopsi örnekleri parçalı görünümdeydi. Histopatolojik incelemede ise bazıları hafif tabakalanma artışı gösteren ürotelyal veya skuamöz epitelle döşeli polipoid mukozal dokular izlendi (Şekil 1). Beş olguda Von Brunn adaları saptandı. Üç olguda Von Brunn adalarında kistik genişlemeler, psödoglandüler yapılanmalar mevcuttu. Bir olguda yüzey epitelinde ülserasyon görüldü. Epitelde atipi veya atipik mitoz tespit edilmedi. Lamina propriada ödem, kan damarlarında dilatasyon, kanama ve akut-kronik inflamasyon gözlemlendi (Şekil 2). Üç olguda submukozal kanama belirlendi. İki olguda kan damarlarında fibrin trombuslar izlendi.



**Şekil 1:**  
Ürotelyal ve skuamöz epitelle döşeli karüncül  
(H.E X 100)



**Şekil 2:**  
Lamina propriada ödem, kan damarlarında dilatasyon,  
kanama ve inflamasyon (H.E X 25)

## Tartışma ve Sonuç

Üretral karüncül, kadın üretrasında en sık görülen benign polipoid lezyondur. Postmepozal kadınlarda ve az sayıda genç hastada rapor edilmiştir. Çok nadir erkek hastalarda da gelişmektedir<sup>5</sup>. Etiyolojisi tam olarak bilinmemektedir. Üretrada konjesyon, iritasyon, travma, mukozal prolapsus ve östrojen eksikliği olası sebepler arasında sayılabilmektedir<sup>6</sup>. Yapılan bazı çalışmalarda sigara kullanımının ve pelvik bölgeye radyasyon verilmesinin hazırlayıcı faktör olabileceği üzerinde durulmaktadır. Conces ve ark. yaptığı çalışmada hastaların %10'u daha önceden pelvik bölgeye radyasyon tedavisi almış ve %37'sinin geçmişinde sigara kullanım öyküsü mevcuttur. Bu çalışmada ilginç olarak daha önceden ürotelyal karsinoma tanısı almış olguların bazılarında da ÜK geliştiği bildirilmiştir. Ancak yazarlar bu ilişkinin nedenini açıklamamıştır<sup>7</sup>. Bizim çalışmamızda da 6 (%40) hastada sigara içme öyküsü not edilmişti ve bu oran çalışmada bahsedilen oranlarla benzerdir. Ancak olgularımız arasında radyasyon tedavisi veya kemoterapi alan hasta bulunmamaktadır.

ÜK klinik olarak asemptomatik olabilir. Semptomatik formları ise üretral meatusta polipoid kitle görünümü, ağrı, dizüri, kanama gibi bulgular sergileyebilir<sup>8</sup>. Bu lezyonların malignitelerle ve diğer ürolojik hastalıklarla ilişkisi olmamasına rağmen klinik olarak kitle görüntüsü oluşturduğu için diğer üretral veya periüretral kitlelerden ayırımının yapılması gereklidir<sup>9</sup>. Kondiloma, üretral prolapsus, periüretral gland abseleri veya diğer benign, malign tümörlerle makroskopik olarak çok benzerlik gösterebilir. Özellikle bu bölge yerleşimli adenokarsinoma, ürotelyal karsinoma, yassı epitel hücreli karsinoma, malign melanoma, lenfoma ve sarkoma üretral karüncülü taklit edebilir<sup>9-11</sup>.

ÜK'ların boyutları 1-2 mm ile 1-2 cm arasında değişmektedir ve histopatolojik olarak tipik proliferatif, benign epitelle döşeli polipoid lezyonlardır<sup>3</sup>. Epitel yassı epitel ve ürotelyal epitelin karışımı şeklindedir.

## Üretral Karünkül Hasta Serisi

Submukozada dilate kan damarları, konjesyon ve lenfoplazmositik inflamatuvar hücre infiltrasyonu mevcuttur<sup>3,7</sup>. Epitelde sitolojik atipi ve polarite kaybı söz konusu değildir. Becker ve ark. yaptığı sınıflamaya göre granülatöz, papillomatöz ve anjiomatöz olarak sınıflandırılmaktadır. Granülatöz lezyonlar öncelikli olarak granülasyon dokusundan oluşur. Papillomatöz ve anjiomatöz tipler ise lobüler, ağaç benzeri büyüme paterni gösterir ve stromal kan damarları belirgindir<sup>12</sup>. ÜK alt tiplerini patolojik olarak her zaman ayırt etmek mümkün olamamaktadır ancak ayırt etmenin tedaviye yada prognoza etkisi yoktur<sup>13</sup>. Çalışmamızdaki olguların hepsi histopatolojik olarak anjiomatöz tip özellik göstermekteydi.

Histopatolojik incelemede ayırıcı tanıları arasında kondiloma aküminatam, hemanjioma, fibroepitelyal polip alınabilir. Kondiloma aküminatam, human papilloma virüs enfeksiyonu ile ilişkili lezyondur. Daha çok papiller lezyon şeklinde karşımıza çıkmaktadır ve mikroskopik olarak en önemli farkı koilositik hücre içermesidir<sup>13</sup>. Karünkül, hematurî ve ağrı semptomları göstermesi nedeniyle hemanjiomlar ile karışabilir, ancak submukozal yoğun lenfoplazmositik infiltrasyon hemanjiomların tipik özelliği değildir<sup>14</sup>. Fibroepitelyal polip, ürotelyal epitelde çevrili fibrovasküler stromadan oluşan polipoid kitlelerdir. Belirgin erkek baskınlığı gösterir ve daha genç yaşlarda saptanır<sup>15</sup>.

Tedavi sıklıkla topikal östrojen ve antiinflamatuvar ajanların kullanıldığı medikal konservatif yaklaşımdır. Ancak geniş, tedaviye dayanıklı veya semptomatik lezyonlarda eksizyon önerilen tedavi şeklidir<sup>2,16</sup>.

Sonuç olarak üretral karünküller postmenopozal kadınlarda en sık görülen polipoid lezyonlardır ancak malign tümörlerle makroskopik olarak çok benzerlik gösterebilirler. Benign davranış göstermelerine rağmen kesin tanıda histopatolojik incelemenin rolü oldukça önemli yer tutmaktadır.

## Kaynaklar

1. AbdullGaffar B, Keloth TR, Raman LG, Mahmood S, Almulla A, AlMarzouqi M, Al-Hasani S. Unusual benign polypoid and papular neoplasms and tumor-like lesions of the vulva. *Ann Diagn Pathol*. 2014 Apr;18(2):63-70.
2. Coban S, Bıyık I. Urethral caruncle: Case report of a rare acute urinary retention cause. *Can Urol Assoc J*. 2014 Mar;8(3-4):E270-2.
3. Chiba M, Toki A, Sugiyama A, Sugauma R, Osawa S, Ishii R, Nakagami T, Suzuki J, Watarai Y, Kawano S, Suzuki K. Urethral caruncle in a 9-year-old girl: a case report and review of the literature. *J Med Case Rep*. 2015;9:71.
4. Tomita H, Takeyama N, Hayashi T, Tanihiji S, Yamamoto K, Sasaki H, Ohike N, Nakajima Y, Hashimoto T. Magnetic Resonance Imaging of a Urethral Caruncle and the Pathologic Correlation: A Report of 3 Cases. *J Comput Assist Tomogr* 2017;41: 962-4.
5. Turkeri L, Simsek F, Akdas A. Urethral caruncle in an unusual location occurring in prepubertal girl. *Eur Urol* 1989;16:153-4.
6. Burkland CE. Common lesions of the urethra in women. *Calif Med*. 1952;76:69-73.
7. Conces MR1, Williamson SR, Montironi R, Lopez-Beltran A, Scarpelli M, Cheng L. Urethral caruncle: clinicopathologic features of 41 cases. *Human Pathology* (2012) 43, 1400-4.
8. Hall ME, Oyesanya T, Cameron AP. Results of surgical excision of urethral prolapse in symptomatic patients. *Neurourol Urodyn*. 2017 Nov;36(8):2049-55.
9. Omar A, Thomas A, Thompson I. Primary urethral transitional cell carcinoma presenting as a urethral caruncle. *Int Urogynecol J Pelvic Floor Dysfunct* 2007;18:1227-8.
10. Kaneko G, Nishimoto K, Ogata K, et al. A case of intraepithelial squamous cell carcinoma arising from urethral caruncle. *Can Urol Assoc J* 2011;5:E14-6.
11. Safadi A, Schwalb S, Ben-Shachar I, Katz R. Primary malignant urethral melanoma resembling a urethral caruncle. *Urol Case Rep*. 2017 Sep 9;15:28-9.
12. Becker LE. Urethral caruncle: a herald lesion for distal urethral stenosis? *J Natl Med Assoc* 1975;67:228-30.
13. Cheng L, Leibovich BC, Cheville JC, Ramnani DM, Sebo TJ, Nehra A, Malek RS, Zincke H, Bostwick DG. Squamous papilloma of the urinary tract is unrelated to condyloma acuminata. *Cancer* 2000;88:1679-86.
14. Tabibian L, Ginsberg DA. Thrombosed urethral hemangioma. *J Urol* 2003;170:1942.
15. Presentation of a benign fibroepithelial polyp with frank haematuria: an unusual diagnosis. Dolan R, Morton S, Granitsiotis P. *Scott Med J*. 2015 Feb;60(1):e24-6.
16. Oyesanya T, Cameron AP Results of surgical excision of urethral prolapse in symptomatic patients. Hall ME. *Neurourol Urodyn*. 2017 Nov;36(8):2049-55.

