

DERLEME

## İlaç Erupsiyonları

Sinan ÖZÇELİK

Balıkesir Üniversitesi Tıp Fakültesi, Deri ve Zührevi Hastalıklar Anabilim Dalı, Balıkesir.

### ÖZET

İlaç erupsiyonu önemli bir sağlık sorunudur. Çoğu ilaç erupsiyonu hafif seyrederken, bazıları hayatı tehdit edici özellikte, çok az bir kısmı da ölümcül olabilmektedir. İlaç erupsiyonları her türlü dermatozu taklit edebilir. Tüm güçlüklerle rağmen ilaç erupsiyonu tanısı esas olarak klinik bulgulara dayanır. Klinik yaklaşımda esas olan ilaç ilişkisinin ortaya konmasıdır. Bu açıdan yapılacak bir nedensellik değerlendirmesi için Naranjo İlaç Yan Etki Olasılık Ölçeği ve Dünya Sağlık Örgütü - Uppsala İzlem Merkezi'ne ait Nedensellik Değerlendirme Sistemi gibi geliştirilmiş birtakım ölçekler vardır. Reaksiyon şüphesi olan olgularda kullanılmalıdır. İlaç reaksiyonlarında öncelikli yaklaşım önlenmesine yönelik çalışmalara ağırlık verilmesidir. Bunun için mutlak ihtiyaç olmadıkça ilaçlar kullanılmamalı, toplum bu konuda tekrar tekrar bilgilendirilmeli ve akılcı ilaç kullanımına önem verilmelidir.

**Anahtar Kelimeler:** İlaç erupsiyonu. Nedensellik değerlendirmesi.

### Drug Eruptions

### ABSTRACT

Drug eruption is a major health problem. While most drug eruptions are mild, self-limited, some has life-threatening potential and a very small number of it may be fatal. Drug eruptions can mimic any kind of dermatoses. Despite all the difficulties the diagnosis of drug eruption is mainly based on clinical findings. What's essential in clinical approach is to show the association between the drug and the eruption. There's a few causality assessment scales such as "Naranjo Adverse Drug Reaction Probability Scale" and "Causality Assessment provided by World Health Organization-Uppsala Monitoring Centre" should be used if there's any suspicion. Prevention should be a priority while dealing with drug reactions. Drugs should not be used unless absolutely necessary, society should be informed repeatedly and the importance of rational drug use should always be kept on the agenda.

**Key Words:** Drug eruptions. Causality assessment.

Günümüzde ilaç kullanımının artmasıyla birlikte sıkça görülen ilaç reaksiyonları, büyük bir tıbbi problem haline gelmiştir. Deri, ilaç reaksiyonlarında en önemli hedeflerden biridir. Tüm ilaç reaksiyonlarının %30'unun ilaç erupsiyonu olduğu, normal popülasyonun ise %1-8'inde ilaç erupsiyonu görüldüğü belirtilmektedir<sup>1-3</sup>.

Teorik olarak tüm ilaçlar reaksiyona neden olabilirler. Farklı çalışmalarda oranları değişmekle birlikte ilaç erupsiyonuna en sık yol açan ilaçlar arasında antibiyotikler, antiepileptikler ve non-steroid anti-inflamatuar ilaçlar yer almaktadır<sup>1,2,4</sup>.

İlacın kendisi kadar bireysel faktörler de reaksiyon gelişimini etkilemektedir. Bu duruma örnek olarak çoklu ilaç kullanımı, EBV, CMV, HIV gibi viral enfeksiyonlar, ek hastalıkların varlığı (kronik karaciğer, böbrek hastalıkları, otoimmün hastalıklar, maligniteler vb) verilebilir<sup>2,5-7</sup>.

Çoğu ilaç erupsiyonu hafif seyrederken, bazıları hayatı tehdit edici özellikte, çok az bir kısmı da ölümcül olabilmektedir<sup>2</sup>. Bu konuda literatürde yerleşik bir kural olmasa da ilaç erupsiyonu klinik şiddetine göre hafif, orta veya şiddetli olarak kategorize edilebilir. Örneğin Virginia Üniversitesi Sağlık Merkezi reaksiyon şiddetini hafif, orta ve ciddi olarak derecelendirmektedir<sup>5</sup>. Amerika Birleşik Devletlerinde (ABD) yapılan çalışmalarda yatan hastaların % 6,7'sinde ciddi adverse etki görüldüğü, %0,32'sinin ölümle sonuçlandığı bildirilmiştir<sup>8</sup>. ABD'deki bu insidansa bakıldığında yatan hastalarda yıllık iki milyondan fazla insanda ciddi adverse etki görüldüğü anlaşılmaktadır<sup>9</sup>. Benzer şekilde ciddi adverse etki, yıllık yüz binden fazla sayıda insanın ölümüne yol açarak en sık ölümle sonuçlanan hastalıklar arasında 4. sırada yer almaktadır<sup>10</sup>.

Geliş Tarihi: 02 Şubat 2019  
Kabul Tarihi: 03 Temmuz 2019

Dr. Sinan ÖZÇELİK  
Deri ve Zührevi Hastalıklar Anabilim Dalı,  
Balıkesir Üniversitesi Tıp Fakültesi,  
Balıkesir  
Tel.: 0535 734 82 50  
E-posta: sinozc@gmail.com

## Klinik Yaklaşım

İlaç erupsiyonu için tek bir klinik yoktur. Belirsiz bir morfolojiden karakteristik bir morfolojiye kadar uzanan spektrumda çok çeşitli şekillerde görülebilir. Birden fazla organ sistemini ilgilendirebilir. İlaç erupsiyonu en sık makulopapüler ilaç erupsiyonu olarak görülmekle birlikte ilacın verilmesinden sonra dakikalar içinde gelişen anafilaksi ve yüksek mortaliteye sahip olabilen TEN (Toksik Epidermal Nekroliz) gibi şiddetli reaksiyon şeklinde de ortaya çıkabilmektedir<sup>6,11,12</sup>.

İlaç erupsiyonu tanısı zordur. Bu zorluğun nedenleri arasında; ilaç reaksiyonu kliniğinin bazı hastalıkların belirtileri ile örtüşmesi, ilaç reaksiyonlarının çeşitli dermatozları taklit etmesi, ilaçların tamamen metabolizmasının ve immün reaktif ürünlerinin bilinmemesi, çoklu ilaç kullanımı gibi etkenler yer almaktadır. Tüm bu güçlükler rağmen tanı esas olarak klinik bulgulara dayanarak konulur. Bazı yazarlar ilaç erupsiyonu tanısı için viral ekzantem benzeri erupsiyona yol açan hastalıkların ekarte edilmesi, ilaç alımı ile erupsiyon arasındaki ilişkinin gösterilmesi, ilaç kesilmesi ile kliniğin gerilemesi, ilaç provokasyonu ile kliniğin tekrarlaması ve oluşan ilaç erupsiyonunun şüphe edilen ilaç ile ilişkisinin daha önce bildirilmiş olması gibi birtakım koşulların sağlanması gerektiğini ileri sürmüşlerdir<sup>13</sup>.

İlaç erupsiyonlarına klinik yaklaşımda anamnez çok önemlidir. Her hastada gebelik durumu, bilinen alerji veya geçirilmiş ilaç yan etki hikâyesi, kronik dermatoz/hastalık varlığı sorgulanmalıdır. İlacın ilk kullanıldığı zaman ile reaksiyonun başlangıç zamanı sorulmalı, ilacın kullanılma süresi, dozajı ve varsa kesintiler kayıt altına alınmalıdır. Reçetesiz satılan ilaçlar ile bitkisel ajanlar da reaksiyona yol açabilmektedir. Bu nedenle bitkisel ürünlerin kullanımı mutlaka sorgulanmalıdır. Ya da hastalar bazen vitamin, öksürük şurubu, pastil, fitil, ağrı kesici gibi ilaçları kullandıklarını söylemeyi unutabilir veya uzun süredir kullandıkları bir ilacın reaksiyon yapacağını düşünmedikleri için eksik bilgi verebilirler. Sorumlu ilaca tekrar maruz kalma ile şikâyetlerde artma ve ilaç dozunun azaltılması ya da kesilmesi ile şikâyetlerde azalma araştırılmalıdır. Hipersensitivite sendromlarıyla ilgili aile hikâyesi sorulmalıdır. Güneşe maruz kalma veya solaryuma girme gibi çevresel faktörler ile birtakım mesleki maruziyetler anamnezde dikkat edilmesi gereken diğer durumlardır.

Kalıcı veya belirgin sakatlık/fonksiyon kaybına yol açması, daha kötüsü ölümle sonuçlanabilmesi nedeniyle şiddetli ilaç reaksiyonlarının erken tanınip müdahale edilmesi çok önemlidir. Bu bakımdan klinik yaklaşımda sistem sorgusu ve fizik muayene detaylı olarak yapılmalıdır. Öncelikle hastanın genel durumu ve vital bulguları değerlendirilmelidir. Yüksek ateş,

solunum sıkıntısı, hipotansiyon ve mukozal tutulum gibi bazı bulgular şiddetli ilaç erupsiyonunun habercisi olabilmektedir<sup>13</sup>. Şiddetli ilaç erupsiyonunun habercisi olabilecek bazı özellikler **Tablo I**'de görülmektedir<sup>13</sup>.

**Tablo I.** Şiddetli ilaç erupsiyonu düşündürülen bulgular

Kutanöz özellikler	Sistemik bulgular	Laboratuvar bulgular
<ul style="list-style-type: none"> <li>• Deride ağrı, yanma</li> <li>• Konflüan eritem</li> <li>• Fasial ödem</li> <li>• Büller veya epidermal ayrışma</li> <li>• Mukozal erozyonlar</li> <li>• Nekroz</li> <li>• Palpabl purpura</li> <li>• Ürtiker</li> <li>• Dudak/dilde ödem</li> </ul>	<ul style="list-style-type: none"> <li>• Yüksek ateş</li> <li>• Lenfadenopati</li> <li>• Artralji/artrit</li> <li>• Nefes darlığı, wheezing, stridor, hipotansiyon</li> <li>• İnternal organ tutulumu</li> </ul>	<ul style="list-style-type: none"> <li>• Belirgin eozinofili</li> <li>• Lenfositoz (atipik lenfositlerle birlikte)</li> <li>• Lökopeni</li> <li>• Anormal karaciğer veya böbrek fonksiyon testleri</li> <li>• Trombositopeni</li> </ul>

İlaç erupsiyonlarına klinik yaklaşımda esas olan ilaç ilişkisinin ortaya konmasıdır. Bu bakımdan ilaç alımı ile erupsiyon gelişimi arasındaki periyodik ilişki gösterilmelidir. Bir erupsiyon öncesinde ilaç kullanım hikâyesi önemli olmakla birlikte tek başına yeterli değildir. İlaç ile klinik arasında olası ilişkiyi detaylandıran bir nedensellik değerlendirilmesi yapılmalıdır. Bunun için geliştirilmiş birtakım ölçekler vardır. Bu ölçekler nedensellik ilişkisi hakkında karar vermeye yardım eden yöntemlerdir. Her ne kadar bu yöntemler ile her zaman nedensel ilişkinin kesin olduğu hükmüne varamasak da değerlendirme sürecinde standart oluşturmalarından ötürü anlamlıdır. Bu yöntemlerin objektifliği ve değerlendiriciler arası tekrarlanabilirliği genel olarak kabul görse de geçerlilikleri tartışmaya açıktır. Nedensellik ilişkisinin ölçümüne dayanan değerlendirme yöntemlerinden bazıları Naranjo İlaç Yan Etki Olasılık Ölçeği (*Naranjo Adverse Drug Reaction Probability Scale*) ve WHO-UMC'ye (*World Health Organization-Uppsala Monitoring Centre*) ait nedensellik değerlendirme sistemleridir.

**Tablo II**'de Dünya Sağlık Örgütü'nün Uluslararası ilaç gözlem programını yürüten Uppsala İzlem Merkezi'ne ait nedensellik değerlendirme sistemi görülmektedir<sup>14</sup>. Bu sistemde durumlar; sırasıyla kesin, olası, mümkün, olasılık dışı, koşullu/sınıflandırılmamış ve değerlendirilemez/sınıflandırılmaz olmak üzere altı kategoride ifade edilmiştir (**Tablo II**).

Naranjo İlaç Yan Etki Olasılık Ölçeği (**Tablo III**), on sorudan oluşan bir anket formudur. Her sorunun karşısında verilen "evet", "hayır" ya da "bilinmiyor" şeklindeki cevaba ait skorlar bulunmaktadır. İlaç reaksiyonunu değerlendirmek için skorlar toplanır ve toplam puan elde edilir. Saptanan toplam puan 9 veya üzerinde ise nedensellik ilişkisi "kesin", 5-8 arasında ise "olası/olabilir", 1-4 arasında ise "mümkün/olanaklı", 0 veya daha küçükse "şüpheli" olarak değerlendirilmektedir<sup>15</sup>.

## İlaç Erupsiyonları

**Tablo II.** WHO-UMC nedensellik değerlendirme sistemi

Nedensellik Kategorisi	Değerlendirme Kriterleri
Kesin	<ul style="list-style-type: none"> <li>Anormal laboratuvar test bulgusu veya advers olay ile ilaç alımı arasında makul bir zamansal ilişkinin olması</li> <li>Başka bir hastalık ya da diğer ilaçlarla açıklanamaması</li> <li>İlacın kesilmesi (<i>dechallenge</i>) ile makul klinik yanıt varlığı</li> <li>Olay farmakolojik ya da fenomenolojik olarak tanımlanmış olmalı (örn. objektif ve spesifik tıbbi rahatsızlık veya bilinen farmakolojik bir fenomen)</li> <li>Gerekirse ilacın tekrar verilmesi (<i>rechallenge</i>) ile doğrulamanın yapılması</li> </ul>
Olası/Muhtemel	<ul style="list-style-type: none"> <li>Anormal laboratuvar test bulgusu veya advers olay ile ilaç alımı arasında uygun zamansal ilişkinin varlığı</li> <li>Olayın başka bir hastalık veya diğer ilaçlara bağlanamıyor olması</li> <li>İlacın kesilmesi (<i>dechallenge</i>) ile uygun klinik yanıt varlığı</li> <li>İlacın tekrar verilmesi (<i>rechallenge</i>) bilgisine gerek yok</li> </ul>
Mümkün/Olanaklı	<ul style="list-style-type: none"> <li>Anormal laboratuvar test bulgusu veya advers olay ile ilaç alımı arasında uygun zamansal ilişkinin varlığı</li> <li>Başka bir hastalık ya da diğer ilaçlarla açıklanabilir olma</li> <li>İlacın kesilmesi (<i>dechallenge</i>) ile bilginin belirsizliği (ilacın kesilmesinden sonra ne olduğu hakkında bilgi hiç olmayabilir veya bilgi açık olmayabilir)</li> </ul>
Olasılık dışı	<ul style="list-style-type: none"> <li>Anormal laboratuvar test bulgusu veya advers olay ile ilaç alımı arasındaki zamansal ilişkinin uygun olmaması (imkansız değil)</li> <li>Başka bir hastalık ya da diğer ilaçlarla makul bir şekilde açıklanır olma</li> </ul>
Koşullu/Sınıflandırılmamış	<ul style="list-style-type: none"> <li>Anormal laboratuvar test bulgusu veya yan etki olarak bahsedilen olay hakkında değerlendirilmesi için daha fazla bilgiye ihtiyaç duyulması veya hakkındaki ilave veriler halen incelenmekte olan bir klinik olay</li> </ul>
Değerlendirilemez/Sınıflandırılmaz	<ul style="list-style-type: none"> <li>Yan etki olarak bahsedilen olay hakkında çelişkili veya yetersiz bilgi ya da ek bilgi bulunamaması veya doğrulanamaması nedeniyle karar verilemez</li> </ul>

Buraya kadar bahsedilen klinik değerlendirme süreci ilaç erupsiyonu tanısı için çoğu kez yeterli olmaktadır. Ancak bazı durumlarda yardımcı olabilecek laboratuvar tetkiklerine ihtiyaç duyulmaktadır. Dermatoloji pratiğinde hastanın durumuna göre tanıyı doğrulamak veya kesin tanıya ulaşmak için çoğu kez biyopsi yapmak gerekebilmektedir. Histopatolojik değerlendirmeyle ilaç erupsiyonlarının klinik tiplerinin ayırımını yapmak ve ayırıcı tanıya girebilecek diğer dermatozlardan ayırmak mümkün olabilmekle birlikte histopatolojik bulgulara dayanarak sorumlu ilacın saptanması olanaksızdır. Ackerman ve arkadaşları, ilaç erupsiyonlarının histopatolojik paternlerini tanımlamışlardır<sup>16, 17</sup>.

**Tablo IV**'te ilaçla ilişkili dermatozların histopatolojik patern analizi görülmektedir.

**Tablo III.** Naronjo İlaç Yan Etki Olasılık Ölçeği

Sorular	Evet	Hayır	Bilinmiyor	Skor
1. Bu reaksiyon ile önceden bilinen kesin raporlar var mı?	+1	0	0	
2. Olay şüphe edilen ilaç uygulamasından sonra mı ortaya çıktı?	+2	-1	0	
3. İlaç kesildiğinde veya spesifik bir antagonist verildiğinde reaksiyon düzeliyor mu?	+1	0	0	
4. İlaç tekrar uygulandığında reaksiyon tekrarlıyor mu?	+2	-1	0	
5. İlaç dışında reaksiyona yol açabilecek başka nedenler var mı?	-1	+2	0	
6. Plasebo verildiğinde reaksiyon tekrar ortaya çıkıyor mu?	-1	+1	0	
7. İlaç kanda veya diğer vücut sıvılarında toksik sayılabilecek konsantrasyonlarda saptandı mı?	+1	0	0	
8. İlaç dozu artırıldığında reaksiyon daha şiddetli veya doz azaltıldığında daha az şiddetli mi?	+1	0	0	
9. Daha önce hastanın bu ilaca veya benzer bir ilaca herhangi bir maruziyetinde benzer bir reaksiyon görüldü mü?	+1	0	0	
10. Reaksiyon herhangi bir objektif kanıt ile teyit edildi mi?	+1	0	0	
<b>TOPLAM SKOR</b>				

**Tablo IV.** İlaçla ilişkili dermatozların patern analizi

1. Perivasküler
1.1. Yüzeysel perivasküler
1.1.1. Purpurik ilaç erupsiyonu
1.2. Mikst infiltrasyon
1.2.1. Ürtikeryal ilaç erupsiyonu
1.3. Spongiotik
1.3.1. Pitriasis rosea-benzeri erupsiyon
1.3.2. Fotosensitif ilaç erupsiyonları
1.3.2.1. Fototoksik reaksiyon
1.3.2.2. Fotoalerjik reaksiyon
1.4. Psoriasiform ilaç erupsiyonu
1.5. İnterfaz paterni
1.5.1. Vakuoler
1.5.1.1. Eritema Multiforme, Stevens Johnson Sendromu, Toksik Epidermal Nekroliz
1.5.1.2. Fiks ilaç erupsiyonu
1.5.1.3. Morbiliform ilaç erupsiyonu
1.5.1.4. Lupus eritematosus-benzeri erupsiyon
1.5.2. Likenoid ilaç erupsiyonu
2. Nodüler and diffüz
2.1. Lenfomatoid ilaç erupsiyonu
2.2. Granülatöz ilaç erupsiyonu
2.3. İnterstiyel granülatöz ilaç erupsiyonu
2.4. Nötrofilik (Sweet benzeri) ilaç erupsiyonu
3. Vezikülobülöz
3.1. Lineer IgA dermatozu-benzeri ilaç erupsiyonu
3.2. İlaç ilişkili pemfigus
3.3. İlaç ilişkili pemfigoid
3.4. İlaç ilişkili psödoporfiria
4. Püstüler
4.1. Akut Generalize Ekzantematöz Püstüloz
5. Vaskülit
6. Folikülit ve perifolikülit
6.1. Akneiform erupsiyonlar
6.2. Eozinofilik püstüler folikülit
7. Fibrozan dermatitler
7.1. Sklerodermoid değişiklikler
8. Pannikulit

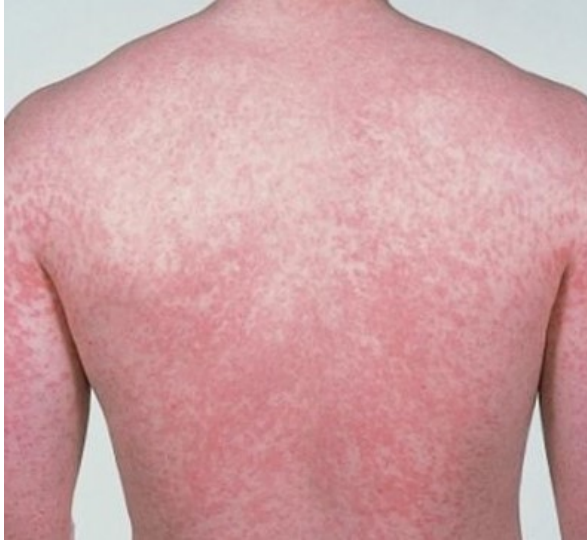## Önemli İlaç Erupsiyonları

Birçok branşta hekimlerin sıkça karşılaştığı bir durum olan ilaç reaksiyonlarının çeşitli klinik tablolarla ortaya çıkabildiğinden bahsedilmiştir. Derlemenin bu bölümünde ilaç erupsiyonu spektrumu içinde bir kısmı sık görülmesi, bir kısmı da şiddetli seyretmesiyle önem arz eden ilaç erupsiyonlarından bahsedilmektedir.

### Ekzantematöz İlaç Erupsiyonu

Morbiliform veya makulopapüler ilaç erupsiyonu olarak da bilinir. En sık görülen ilaç erupsiyonudur<sup>2,6</sup>. Tüm ilaç erupsiyonlarının %95'ini oluşturur<sup>2,18,19</sup>. Çoğu ilacı ilk defa kullananların % 1 ila % 5'inde görülebilmektedir<sup>6</sup>. Tip IVb gecikmiş tipte immünolojik reaksiyon ile oluştuğu düşünülmektedir<sup>6</sup>.

Lezyonlar genellikle ilaç alımından 1-3 hafta içinde oluşur<sup>2,19</sup>. Viral ekzantem benzeri bir erupsiyon ile seyreder. Döküntü genellikle gövdeden başlayan ve ekstremitelere yayılan simetrik, yaygın eritemli makulopapüller şeklindedir (**Şekil 1**). Hafif ateş, kaşıntı, eozinofili eşlik edebilir<sup>19</sup>. Palmoplantar tutulum sıktır. Birleşme eğilimi gösteren lezyonlar, kıvrım ve bası yerlerinde yoğunlaşabilir. Seyrinde eritrodermi gelişebilir. Döküntü genellikle skuamasyon ve bazen hiperpigmentasyon ile iyileşir<sup>6</sup>.



Şekil 1:  
Gövdede eritemli makulopapüller

Histopatolojisinde alt dermiste hafif spongiöz ve vakuoler interfaz dermatiti izlenir<sup>18</sup>. Dermoepidermal bölgede lenfosit infiltrasyonu, bazal tabakadaki keratinositlerde hidropik dejenerasyon ve izole keratinosit nekrozu bulunur<sup>2</sup>. Papiller dermiste ödem ve az miktarda yüzeyel perivasküler lenfosit ve eozinofil infiltrasyonu saptanabilir<sup>18</sup>.

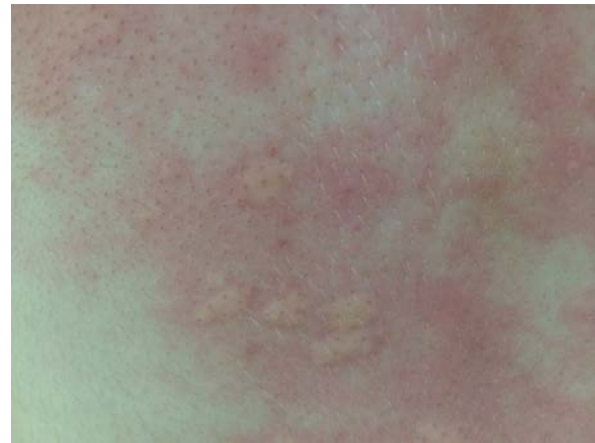Lezyonlar sorumlu ajanın kesilmesi ile 1-2 hafta içinde geriler, ancak ilacın tekrar kullanımı ile nöks gerçekleşir<sup>2</sup>.

Klinik yaklaşımda birinci kural sorumlu ilacın kesilmesidir. Sorumlu ilaca devam edilmesi eritrodermi riski taşımaktadır<sup>18,19</sup>.

### Ürtiker ve Anjioödem

Ürtiker ve anjioödemle yol açan reaksiyonlar sık görülür. Daha çok atopik yapıdaki insanlarda görülmektedir<sup>19</sup>. Anafilaksi gelişim riski vardır ve daha çok parenteral ilaçlarla oluşmaktadır. Sebep olan ilacın alımını takiben dakikalar veya günler içinde meydana gelir. Reaksiyon sıklıkla tip I immünolojik mekanizma ile gelişmekle birlikte tip II, III, IV immünolojik mekanizmalarla veya non-immünolojik yollarla da meydana gelebilir<sup>7,18</sup>.

Klinik genellikle ilaç alımını takiben ilk 36 saat içinde ortaya çıkar<sup>7,18</sup>. Klinik bulgular idiyopatik ürtiker ve anjioödemle benzerlik gösterir. Ürtiker foliküler belirginleşme gösteren, 24 saatte kaybolan, keskin sınırlı, kaşıntılı, eritemli, ödemli papül veya plaklarla (**Şekil 2**) karakterizedir<sup>19</sup>. Anjioödem ise 24 saatten uzun sürebilen, derin dermis, subkutan ve mukozal bölgenin ödemi ile karakterizedir. Daha çok yüzde, dudaklar ve göz kapaklarında izlenir<sup>7</sup>. İlaça bağlı anjioödem genellikle ürtikerle birlikte seyreder, tek başına anjioödem az görülür<sup>7</sup>.



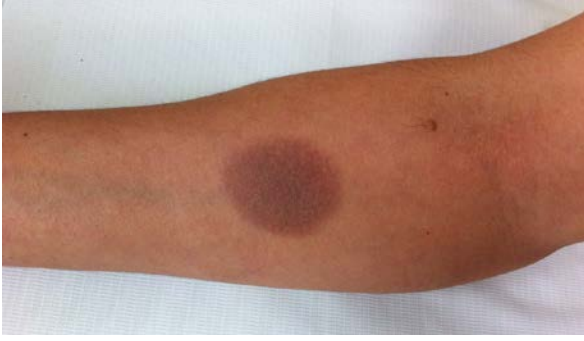Şekil 2:  
Sırt derisinde eritemli, ödemli plaklar

İlaçla ilişkili ürtikerin prognozu iyidir, ilacın kesilmesi ile düzelir.

### Fiks İlaç Erupsiyonu

İlaç alımı ile hep aynı deri bölgesinde oluşan morumsu eritem (**Şekil 3**), ödem ve bazen büll oluşumu ile kendini gösteren oval veya yuvarlak plaklarla karakterize ilaç erupsiyonudur. Sık görülür ve insidansı artış göstermektedir<sup>20</sup>.

## İlaç Erupsiyonları



Şekil 3:  
Önkolda hiperpigmente plak

İlaç alımından birkaç saat veya gün içinde oluşur<sup>7</sup>. Aktif lezyonları mor renge çalan eritemli, yuvarlak veya oval, keskin sınırlı, genellikle soliter nadiren birden fazla bulunan plaklardır<sup>7</sup>. Yanma hissi olabilir ve lezyon merkezinde vezikül/bül oluşumu görülebilir. Ekstremiteler, dudaklar, oral mukoza, genital ve perianal bölge en sık etkilenen bölgelerdir<sup>7,19</sup>. Ateş, halsizlik, bulantı, kusma görülebilir.

Histopatolojisi eritema multiforme ile benzerlik gösterir. Histopatolojisinde bazal tabakada vakuolizasyon, nekrotik keratinositler, dermoepidermal bileşkede lenfosit infiltrasyonu ile karakterize interfaz dermatiti tablosu görülür<sup>13,50</sup>. Bunun dışında papiller dermiste epidermal reteler altında melanofajlar, fibrozis ve kolloid cisimcikler görülebilir<sup>18</sup>. İnflamatuvar infiltrasyon içinde nötrofil ve eozinofil bulunabilir<sup>18,20</sup>.

Fiks ilaç erupsiyonu tanısı kolaydır<sup>20</sup>. Sorumlu ilacın tespitine yönelik en güvenilir test oral provokasyon testidir<sup>2,20</sup>. Yama testi de yapılabilir. Yama testi mümkünse daha önce reaksiyonun görüldüğü deri bölgesine uygulanmalıdır<sup>2</sup>. Benzer ilaçlarla çapraz reaksiyon görülebilir<sup>18</sup>.

Fiks ilaç erupsiyonu, sorumlu ilaç kesilmesinden birkaç hafta içinde postinflamatuvar hiperpigmentasyonla geriler<sup>2</sup>. İlacın tekrar kullanılmasından saatler içinde yeni lezyonlar oluşur. Yeni ataklarla yeni deri bölgelerinde lezyonlar gelişebilir ve lezyonlar artabilir<sup>18</sup>.

Tedavide en önemli basamak sorumlu ilacın kesilmesidir. Mukozal lezyonların ayırıcı tanısı dikkatli yapılmalıdır. Oral ve genital mukozada büllöz, eroziv lezyonların varlığında ayırıcı tanıda pemfigus vulgaris, Behçet hastalığı, eritema multiforme ve SJS düşünülmelidir.

### SDRIFE (Symmetrical drug-related intertriginous and flexural exanthema)

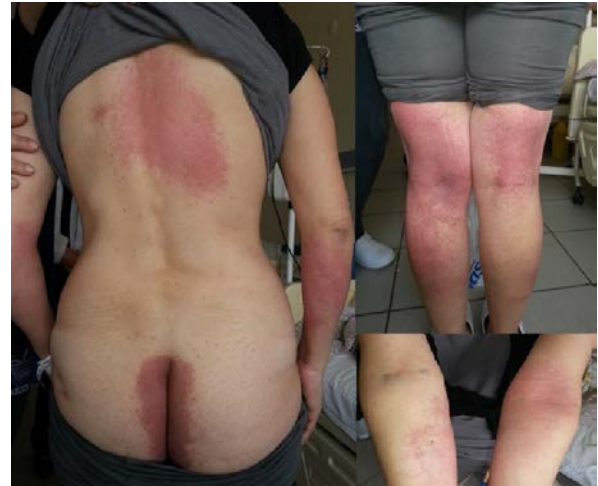Daha önce herhangi bir ilaçla topikal olarak karşılaşmış ve duyarlanmış hastalarda etken ilacın oral, parenteral veya solunum yoluyla sistemik olarak alınması ile oluşan yaygın ekzematöz ilaç reaksiyonudur<sup>18,21,22</sup>. Geçmişte benzer kliniğe sahip olgular literatürde Baboon Sendromu olarak da bildirilmiştir. Sistemik

kontakt dermatitin özel bir alt tipi olarak tanımlanmış olan Baboon Sendromunun günümüzde ekzematöz ilaç reaksiyonunun özel bir varyantı olduğu ileri sürülmektedir<sup>23</sup>. Bununla birlikte Baboon Sendromlu tüm olguların sistemik kontakt dermatit olmayabileceği ve ilaçla ilgili olgular için SDRIFE (symmetrical drug-related intertriginous and flexural exanthema) isminin daha uygun olacağı ifade edilmiştir<sup>21,22</sup>.

SDRIFE'in tip IV immunolojik mekanizma ile geliştiği ileri sürülmektedir<sup>18,21</sup>. SDRIFE ve Baboon sendromundaki lezyonların patognomonik yerleşiminin nedeni bilinmemekle birlikte durumla ilgili olarak bu bölgelerdeki oklüzyon, terleme veya önceden bu bölgelerde oluşmuş reaksiyonun çağrılması fenomeni gibi fikirler öne sürülmüştür<sup>23</sup>.

İlacın alımından ortalama 1-14 gün sonra reaksiyon oluşur. Daha önce duyarlanmanın olduğu ekzematöz ilaç reaksiyonunda lezyonların yerleşim yeri, geçmişteki alerjik kontakt dermatit bölgesi ile benzerlik gösterir. Duyarlanmanın olmadığı ekzematöz ilaç reaksiyonunda ise, birleşme eğilimi gösteren yaygın ekzematöz plaklar şeklindedir. Kaşıntı tipik olup çoğu olguda bulunur<sup>18</sup>.

SDRIFE kliniği simetrik olarak göz etrafı, boyun, aksilla, inguinal bölge, kalça, anogenital bölge ve diğer fleksural alanlara lokalize, parlak eritemli ekzematize plaklarla karakterizedir<sup>18,21</sup>. Bu lezyonlar üzerinde papül, püstül ve veziküller bulunabilir. Palmoplantar, yüz ve mukoza tutulumu bulunmaz. Sistemik bulgular saptanmaz<sup>21</sup>. Daha çok erkeklerde görüldüğü bildirilmiştir<sup>21</sup>. Şekil 4'te lezyonları intergluteal bölge, sırt, simetrik olarak her iki bacak arka yüz ve bilateral önkollarda yerleşim gösteren SDRIFE olgusu görülmektedir.



Şekil 4:  
SDRIFE olgusu

Histopatolojisi alerjik kontakt dermatite benzer<sup>18,22</sup>. Laboratuvar bulguları normaldir. Sorumlu ilacın tespitine yönelik yama testi yapılabilir<sup>23</sup>. Oral provokasyon testi yapılması risklidir.

Prognozu iyidir, ilacın kesilmesi ile klinik kısa sürede geriler.

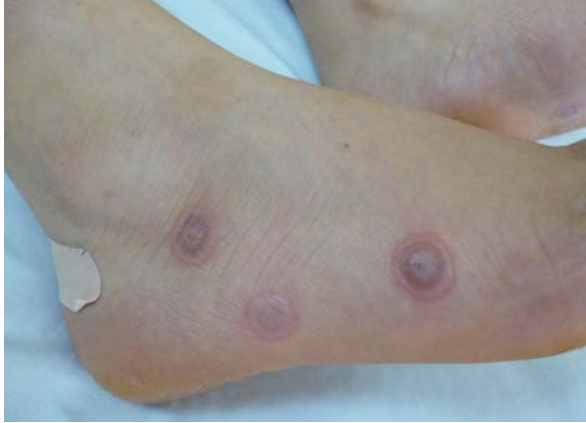### Eritema Multiforme / Stevens Johnson Sendromu / Toksik Epidermal Nekrolizis

İlaç erupsiyonları spektrumu içinde büllöz ilaç reaksiyonları olarak değerlendirilen eritema multiforme (EM), Stevens Johnson Sendromu (SJS) ve toksik epidermal nekrolizis (TEN) devamlılık içeren bir hastalık spektrumu içinde yer alan, hayatı tehdit edebilen, şiddetli hipersensitivite reaksiyonları olarak tanımlanabilir<sup>18</sup>.

EM, etyolojisinde ilaçlardan çok Herpes simpleks ve diğer infeksiyonların bulunduğu reaktif bir dermatozdur. Buna karşın SJS olgularının nerdeyse yarısı ile TEN olgularının %80'i ilaç ile ilişkilidir<sup>7</sup>. EM daha çok genç erişkinlerde görülürken, SJS ve TEN daha çok kadınlarda ve yaşlılarda görülür<sup>1</sup>.

EM, SJS ve TEN genellikle ilaç alımından 1-3 hafta sonra başlar, ancak ilacın tekrar kullanılması ile birkaç gün içinde de oluşabilirler<sup>7</sup>.

EM lezyonları hedef tahtası şeklinde (**Şekil 5**) morumsu renkte makül, papül veya veziküllerle karakterize olup palmoplantar, yüz, boyun, el ve ayak sırtı, ekstremitelerin ekstansör yüzlerinde genellikle simetrik olarak yerleşir<sup>1,7</sup>. Tipik olarak akral yerleşim ön plandadır. Mukozal tutulum genellikle olmaz<sup>7</sup>. Hafif ateş ve grip benzeri bulgular eşlik edebilir. Bazen ilaç reaksiyonunun şiddeti artabilir, mukozal ve sistemik tutulum ile superepidermal ayrılma gözlenebilir<sup>7</sup>. Eğer subepidermal ayrılma vücut yüzey alanının %10'una ulaşıyorsa bu SJS olarak ifade edilir<sup>7</sup>.



Şekil 5:  
Sağ ayak lateralinde targetoid lezyonlar

SJS, lezyonları nekrotik merkezli eritemli maküller, büller şeklinde görülüp epidermis dekolmanı ile seyreden, yaşamı tehdit edebilen mukokutanöz erupsiyondur. Ateş ve grip benzeri belirtilerle başlayıp birkaç gün içinde mukokutanöz lezyonlar oluşur<sup>7</sup>. Lezyonları superepidermal ayrılma gösterir, bun %10'undan azını tutar, daha çok baş, boyun ve gövdede yerleşimi gösteren atipik EM benzeri özellik

gösterir<sup>1</sup>. Sistemik bulgular izlenebilir. Nikolsky bulgusu pozitifdir<sup>24</sup>. En az iki mukozal bölgede tutulum gözlenir. Oral, konjuktival, genital, gastrointestinal ve trakeobronşial mukozalar etkilenebilir<sup>7,24</sup>. SJS'nin şiddeti artabilir, subepidermal ayrılma vücut yüzey alanının %10 ila %30 arasında olursa bu durum SJS-TEN overlap olarak isimlendirilir<sup>7</sup>.

TEN, subepidermal ayrılmanın vücut yüzey alanının %30'unu aştığı, yaşamı tehdit eden mukokutanöz erupsiyondur<sup>7</sup>. TEN'de ateş, hassasiyet, ağrı, sistemik belirtiler, yaygın eritem ve epidermal ayrılma ile karakterize bir klinik vardır. Genellikle aksilla ve kasıklardan başlayan bölgesel yanıcı tipte deri duyarlılığı ve eritemi takiben yaygın morbiliform tipte bir döküntü gelişir. Kısa sürede gövdenin %30'undan fazlasında ve çok sayıda mukozada yaygın büller ve epidermal ayrılma meydana gelir. Büllerin açılmasıyla ortaya çıkan geniş eritemli erode alanlarla ikinci derece yanık benzeri tablo oluşur. Mukozal tutulum nedeniyle oral beslenme etkilendiğinden malnütriyon, dehidratasyon, sıvı-elektrolit bozuklukları görülebilir. Deri ve mukozal lezyonları skatrisle iyileşir<sup>24</sup>. Okuler tutulumla bağlı körlük gelişebilir<sup>19</sup>. Yara enfeksiyonu, pigmentasyon değişikliği, skatrisyel alopesi, skatris, tırnak distrofisi, özefagus yapışıklığı, anogenital striktür ve ülser gibi komplikasyonlar gelişebilir<sup>24</sup>.

SJS ve TEN'de sorumlu ilacın tespitine yönelik test bulunmamaktadır. İlaç provokasyon testleri kontrendikedir.

Histopatolojide erken olgularda izole hücre nekrozu saptanırken ilerlemiş olgularda epidermiste tam kat nekroz gözlenir. Dermiste inflamatuvar infiltrasyon azdır<sup>24</sup>.

İlaç ilişkili EM'nin SJS ve TEN'e dönüşüm riski olduğu akılda tutulmalıdır. SJS ve TEN'de prognoz termal yanıklardakine benzerlik gösterir<sup>7</sup>. SJS'de tahmini mortalite oranı %5 olup ölümlerin nedeni genellikle deri bariyer kaybı sonucunda gelişen sepsistir<sup>1,7</sup>. TEN'de SCORTEN klinik skorlama sistemi ile mortalite oranları tahmin edilebilir<sup>25</sup>. TEN'de tahmini mortalite oranı %40'lara kadar ulaşabilmektedir<sup>1,7,18</sup>.

Hastalığın tanısının hızlı konması ve sorumlu olduğu düşünülen ilacın mümkün olduğunca çabuk kesilmesi mortaliteyi azaltmaktadır. Sorumlu ilacın tespiti zorsa hayati zorunluluğu olmayan tüm ilaçları kesmek bile mortaliteyi azaltmaktadır. SJS ve TEN hastaları hospitalize edilmeli, yanık ve yoğun bakım ünitelerinde izlenmelidir<sup>24</sup>. SJS ve TEN hastalarında iyileşme 3-6 haftayı bulabilir<sup>24</sup>.

### DRESS Sendromu

DRESS sendromu akut, yaşamı tehdit edebilen, nadir görülen bir ilaç reaksiyonudur. Literatürde "hipersensitivite sendromu (HHS)", "antikönlülzan hipersensitivite sendromu (AHS)", "ilaçla indüklenen hipersensitivite sendromu (DIHS)", "ilaçla indüklenen

## İlaç Erupsiyonları

gecikmiş multiorgan hipersensitivite sendromu (DIDMOHS)" ve "ilaçla ilişkili psödolenfoma sendromu" gibi çeşitli isimlerle anılmış, yerine göre bu isimler bazen aynı bazen de farklı antiteler olarak kullanılmıştır<sup>26</sup>. Zaman içinde anti epileptik dışındaki bazı ilaçların da benzer reaksiyona neden olmaları üzerine terminolojik kargaşayı gidermek adına 1996 yılında Bocquet ve arkadaşları, bu antitenin adı için "eozinofili ve sistemik semptomlarla seyreden ilaç erupsiyonu" anlamına gelen "drug rash with eosinophilia and systemic symptoms (DRESS)"i önermişlerdir<sup>27,28</sup>.

DRESS sendromu nadir görülmektedir. Genetik yatkınlığı olan kişilerde ilaçların yavaş detoksifikasyonu ve viral infeksiyonlar suçlanmaktadır<sup>29,30</sup>. Hastada önceden var olan otoimmün konnektif doku hastalığı, lepra, AIDS gibi immünite değişiklikleri DRESS sendromu oluşumunu kolaylaştırabilmektedir<sup>29</sup>.

Sorumlu ilacın alınımı takiben 2-8 hafta içinde oluşur<sup>31,32</sup>. Klinik olarak ateş, döküntü, lenfadenopati ve sistemik belirtiler ile seyredir<sup>33</sup>. Deri lezyonları yaygın makülopapüler erupsiyondan eritrodermiye kadar değişir. Bunun dışında SJS-TEN benzeri lezyonlar ile lenfoma benzeri infiltrate lezyonlar görülebilir<sup>34,35</sup>. Lezyon önce yüz, gövde ön yüz ve üst ekstremitelerden başlar, sonra diğer alanlara yayılır. Deride steril püstüller ve mukozal tutulum gözlenebilir<sup>1</sup>. Bazı olgularda lenfoma benzeri papül ve plaklar görülebilir. Özellikle yüz (*periorbital ödem*) ve diğer akrall bölgelerde belirgin ödem DRESS sendromu için patognomonik kabul edilmektedir<sup>1</sup>. Hatta bazı olgularda bu ödem vezikül, bül oluşumuna neden olabilecek kadar şiddetli olabilmektedir<sup>1</sup>. DRESS sendromunun sistemik belirtileri arasında lenfadenopati, artralji, hepatit ve diğer multiorgan yetmezlikleri sayılabilir<sup>1,32</sup>. Sistemik tutulumla bağlı karaciğer, böbrek ve lenf ganglionları sıklıkla tutulurken akciğer ve kalp tutulumu nadiren görülür. Uzun süren kliniği, yapısal olarak farklı ilaçlara dahi intolerans riski ve sorumlu ilacın kesilmesine rağmen gözlenebilen alevlenme dönemleri DRESS sendromunun özellikleridir<sup>1,36</sup>.

Laboratuvar bulguları olarak lökositoz, lenfositoz, monositoz, nötrofili, eozinofili, atipik lenfositler ve karaciğer fonksiyon testlerinde bozukluk saptanabilir<sup>1,36</sup>. Eozinofili olguların %90'ında, toz %40'ında izlenir<sup>32</sup>.

Histopatolojisi mikozis fungoides ve diğer kutanöz T hücreli lenfomalar ile benzerlik gösterir. Epidermotropizm vardır ve dermal infiltrasyon içinde hiperkromatik serebrifom nukleuslu pleomorfik atipik lenfositler, blast benzeri hücreler, nötrofiller ve eozinofiller gözlenebilir<sup>37</sup>. Lenfadenopati varlığında gerçek lenfoma ekarte edilmelidir. DRESS sendromu genel olarak oligoklonalite göstermesi ile monoklonal deri lenfomalarından ayrılır.

DRESS sendromu tanısı için altın standart bir yöntemi yoktur. Oral provokasyon testi tehlikelidir. Yama testi

yardımcı olabilir. Lenfosit transformasyon testi de tanıda işe yarayabilir<sup>38</sup>. Bunların dışında literatürde tanımlanmış tanı kriterleri bulunmaktadır. Bunlardan biri olan RegiSCAR kriterleri **Tablo V**'te görülmektedir<sup>39</sup>.

**Tablo V.** DRESS için RegiSCAR kriterleri

Kriterler	Yok	Var	Bilinmeyen/ Sınıflandırılmayan
Ateş $\geq 38,5^{\circ}\text{C}$	-1	0	-1
Lenfadenopati (en az 2 bölgede, 1cm'den büyük)	0	1	0
Periferik kanda atipik lenfositler	0	1	0
Periferik hipereozinofili;	0		0
0,7-1,499 $\times 10^9$ /L veya 10-19,9%*		1	
$\geq 1,5 \times 10^9$ /L veya $\geq 20\%$ *		2	
Deri tutulumu			
Kutanöz erupsiyonun vücut yüzey alanının %50'sinden fazlasında yerleşmesi	0	1	0
DRESS düşündüren kutanöz erupsiyon**	-1	1	0
DRESS'te uyumlu biyopsi	-1	0	0
İç organ tutulumu***	0		0
Sadece bir organ tutulumu		1	
İki veya daha fazla organ tutulumu		2	
Gerilemenin 15 günden uzun sürmesi	-1	0	-1
Aşağıdaki laboratuvar sonuçlarından en az üçünde negatiflik: 1-ANA; 2-Kan kültürleri; 3-HAV/HBV/HCV serolojisi; 4-Chlamydia ve Mycoplasma serolojisi	0	1	0
Toplam puan; 2'den küçükse DRESS değil, 2-3 ise olası vaka, 4-5 ise yüksek olasılıklı vaka, 5'ten büyükse kesin vaka			
*Lökosit $< 4,0 \times 10^9$ /L ise			
**En az ikisinin olması; ödem, infiltrasyon, purpura, skuam			
***Başka bir nedenle açıklanamayan karaciğer, böbrek, akciğer, kas, kalp, pankreas veya diğer organ tutulumları			

ilaç kullanımından 3 hafta ortaya çıkan, ilaç kesildikten sonra en az 2 hafta devam eden makülopapüler deri döküntüsü ile karakterize ilaçla indüklenen hipersensitivite sendromu (DIHS) tanısı için Japon konsensus grubu 2006 yılında tanı kriterleri oluşturmuşlardır<sup>40</sup>:

1. Şüpheli ilaç kullanımından 3 hafta sonra başlayan makülopapüler erupsiyon
2. Şüpheli ilacın kesilmesini takiben en az iki haftadır devam eden klinik semptomlar
3. Ateş  $> 38^{\circ}\text{C}$
4. Karaciğer hasarı (ALT  $> 100$  IU/L) ya da diğer organ tutulumu
5. Lökosit anormallikleri [lökositoz ( $> 11000/\text{mm}^3$ ), atipik lenfositoz ( $> 5\%$ ), eozinofili ( $> 1500/\text{mm}^3$ )]
6. Lenfadenopati
7. Human herpesvirus 6 / EBV / CMV reaktivasyonu

Japon konsensus grubunun bu kriterlerine göre tanı için 7 kriter sağlanmalıdır ki bu tipik kliniğe işaret eder. 5 kriterin varlığı ise atipik kliniği ifade eder.

Tedavi edilmediğinde DRESS sendromunun mortalite oranı %10 civarındadır<sup>28,37</sup>. Morbidite ve mortalitenin en önemli nedenleri karaciğer hasarı, tromboemboli ve sepsistir<sup>33</sup>. DRESS sendromunun gerçek lenfomaya dönüşüm potansiyeli vardır<sup>29</sup>.

Tedavide en önemli basamak ilacın kesilmesidir. Tüm olgular hastanede yatırılarak tedavi edilmelidir. Birkaç gün ile hafta içinde klinik gerileme izlenir.

### **Akut Generezalize Ekzantematöz Püstülozis (AGEP)**

İlaç kullanımı sonrası yüksek ateş, yaygın eritemli zeminde çok sayıda foliküler olmayan püstüllerle karakterize ilaç erupsiyonudur. Eskiden “toksik püstü-loderma” ve “püstüler ilaç reaksiyonu” olarak isimlendirilmiş ve geçmişte püstüler psoriasisın bir varyantı olduğu düşünülmüştür. Ancak yeni gelişmeler ışığında kendine özgü bir ilaç erupsiyonu olduğu kabul edilmiştir. Bununla birlikte AGEP’in psoriasis genetik yatkınlığı olan kişilerde görülen özel bir ilaç erupsiyonu olduğu da iddia edilmektedir<sup>41</sup>.

AGEP nadir görülmekle birlikte sıklıkla karıştırıldığı püstüler psoriasisten daha sıkır<sup>1,42</sup>. Tip IVd immüno-lojik reaksiyonla oluştuğu düşünülmektedir<sup>43</sup>. Sorumlu ilacın alınımından genellikle 1-14 gün sonra oluşur<sup>44</sup>. Reaksiyon ortaya çıkış süresi kısıtlıdır dikkat çekicidir. Kliniği eritemli zeminde yaygın nonfoliküler steril püstüller<sup>45</sup>, ateş, yüz ödemi, lökositoz, eozinofili ve nötrofili şeklinde ortaya çıkabilmektedir<sup>1,42</sup>. Eritem önce aksilla, genital bölge ve yüzde başlar ve tüm vücuda yayılır<sup>44</sup>. Hastalar kaşıntı ve yanma hissinden şikayet ederler. Saatler içinde birleşme eğilimi gösteren çok sayıda püstül oluşur. Nikolsky belirtisi pozitif olabilir. Püstüllerin kurumasıyla birlikte stratum korneum tabakası soyularak dökülür<sup>44</sup>. Mukozal tutulum olguların dörtte birinde görülebilir<sup>44,45</sup>. Palmoplantar tutulum genellikle saptanmaz. Olguların çoğunda polimorfik bir erupsiyon saptanır. Klinik olarak erupsiyonun polimorfizm göstermesi, tek bir atak olması ve hızlı bir klinikle seyretmesi tipik olarak değerlendirilir. Ek olarak AGEP’te hipokalsemi ve hipoalbumeni bulunabilir.

AGEP’in histopatolojisi püstüler psoriasis ile benzerlik gösterir. Subkorneal, intraepidermal veya spongioform püstüller ile foliküler/akrosiringial tutulum izlenir. Papiller ödem ve perivasküler nötrofil/eozinofil infiltrasyonu bulunur<sup>44</sup>. Keratinositlerde tek hücre nekrozu AGEP’i düşündürür<sup>1,45</sup>. Lökositoklastik vaskülit nadir olarak eşlik edebilir<sup>18</sup>. Akantozis ve papillomatozis gibi psoriasis histopatolojisinde görülen bulgular genellikle gözlenmez.

AGEP tanısı için *Roujeau kriterleri*<sup>46</sup> aşağıdaki gibidir:

1. Eritemli ve ödemli zeminde çok sayıda 5 mm’den küçük, foliküler olmayan püstüllerin varlığı
2. 38 °C’yi geçen ateş
3. Histopatolojik olarak intraepidermal spongioform püstüllerin varlığı
4. Kandaki nötrofil sayısının mm<sup>3</sup>’te 7000 üzerinde olması
5. Akut başlangıç ve 15 günden az sürede spontan gerileme

Sorumlu ilaçla yapılan yama testinde pozitif sonuçlar görülebilmektedir. Oral provokasyon testi önerilmemektedir.

AGEP’in prognozu iyi olup mortalite riski düşüktür<sup>1</sup>. Deri lezyonları ilacın kesilmesini takiben 10-15 gün içinde hızla iyileşir<sup>1</sup>. AGEP’e bağlı ölüm genellikle komorbiditesi olan yaşlılarda gözlenir<sup>1</sup>.

### **Eksfoliatif Dermatit (Eritroderma)**

Vücudun %90’ından fazlasını kaplayan eritem ve skuamla karakterize kutanöz ilaç reaksiyonudur. İlaça bağlı eritrodermi doğrudan oluşabileceği gibi ekzematöz, morbiliform ve likenoid reaksiyonlar başta olmak üzere çeşitli ilaç reaksiyonları da zaman içinde eritrodermiye dönüşebilir.

İlaçlar tüm eritroderma olgularının %10 ila 20’sinden sorumludur<sup>47</sup>. Klinik genellikle ilaç alınımından sonra birkaç hafta içinde ortaya çıkar<sup>7,18</sup>. Kaşıntı, yüksek ateş, lenfadenopati, hepatosplenomegali eşlik edebilir<sup>47</sup>. Isı regülasyonu ve sıvı-elektrolit dengesi bozulabilir. Sekonder infeksiyon, strese bağlı gastrointestinal ülser, kanama ve mortalite riski vardır<sup>47</sup>.

Histopatolojisinde parakeratoz, psoriasiform epidermal hiperplazi gözlenir. İzole nekrotik keratinositler ve eozinofiller bulunabilir<sup>18</sup>.

Laboratuvar bulgusu olarak lökositoz, eozinofili, anemi saptanabilir. Tanıda bazı olgularda yama testi kullanılabilir.

İlaçla ilişkili eritrodermanın prognozu iyidir, uygun tedavi ve şüpheli ilacın kesilmesini takiben 2-6 hafta içinde iyileşme gözlenir<sup>18</sup>.

### **İlaçla İlişkili Vaskülit (Lökositoklastik vaskülit)**

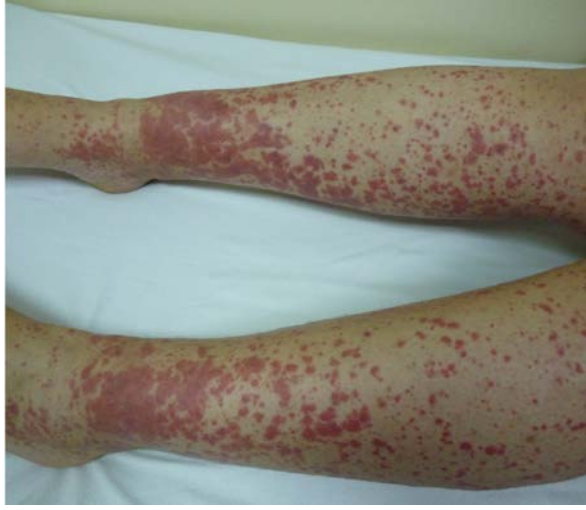İlaç kullanımı ile gelişen, kan damarlarında inflamasyona ve nekroza yol açan kutanöz veya sistemik reaksiyonlardır<sup>7</sup>. Tüm vaskülitli olguların %10’undan ilaçların sorumlu olduğu öne sürülmektedir<sup>18</sup>. Tip III immunolojik mekanizma ile geliştiği düşünülmektedir<sup>18</sup>.

Klinik, ilaç kullanımı sonrası birkaç hafta içinde ortaya çıkar<sup>7</sup>. Klinik özellikle alt ekstremitelerde çok sayıda palpabl purpuralar (**Şekil 6**) ile karakterizedir<sup>19</sup>. Yatalak hastalarda sırtın altı ve bel bölgesinin tutulumu gözlenir<sup>18</sup>. Ülserasyonlar, ürtikeryal ve büllöz lezyonlar, morbiliform erupsiyon görülebilir<sup>7</sup>. Ağrı,



## İlaç Erupsiyonları

kaşıntı, ayak bileği ödemi görülebilir<sup>18</sup>. Ateş, artralji, miyalji ve karın ağrısı sistemik tutulum belirtileri olarak sayılabilir<sup>18</sup>.



Şekil 6:  
Ekstremitelerde çok sayıda purpurik papüller  
(palpabl purpuralar)

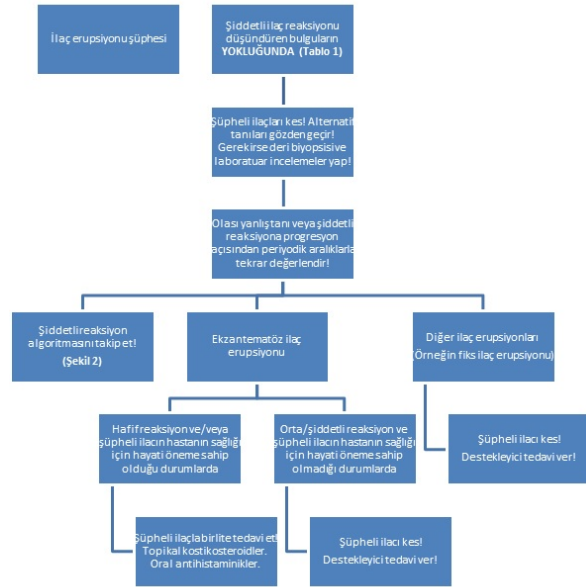
Histopatolojisi tipik olarak lökositoklastik vaskülit tablosuna benzer<sup>18</sup>. Tek başına kutanöz vaskülit prognozu kötü değildir, ancak sistemik tutulum durumunda prognoz kötüdür<sup>18</sup>.

Tedavi için ilk olarak sorumlu ilaç kesilmelidir. Tek başına kutanöz vaskülit varlığında genellikle topikal kortikosteroidler ve izlem yeterli olmaktadır<sup>18</sup>.

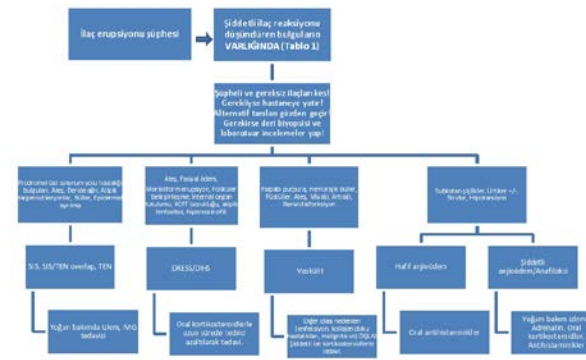
## Tedavi

Tüm ilaç reaksiyonu düşünülen olgularda ilk yaklaşım suçlanan ilacın kesilmesi olmalıdır. Gerekli durumlarda ilaç reaksiyonunun tipine göre uygun çoğu zaman destekleyici nitelikte tedaviler planlanabilir. Çoğu ilaç erupsiyonu hafif seyredenken çok az bir kısmı da ölümcül olabilmektedir. Hafif, orta ve şiddetli ilaç erupsiyonlarına yaklaşım Şekil 7 ve Şekil 8'de görülmektedir. Hafif ilaç erupsiyonları için topikal kortikosteroidler ve antihistaminikler çoğu kez yeterli olmaktadır. Buna karşın TEN gibi şiddetli ilaç reaksiyonlarının tedavisi ve izlemi yoğun bakım ünitelerinde yapılmalıdır. Örneğin TEN yönetimi; destekleyici müdahaleler, çevre ısısının ayarlanması, elektrolit bozukluklarının düzeltilmesi, yüksek kalorili takviyeyi ve sepsisin önlenmesini içermekle birlikte tedavide IVIG verilebilmektedir. İlaç erupsiyonları için varsayılan immünolojik etiyoloji, sistemik kortikosteroidlerin ve immünoşüpresif tedavilerin kullanılmasına yol açmıştır. Kortikosteroidler çoğu klinisyen tarafından sıklıkla kullanılmasına karşın ekzantematöz reaksiyonlar gibi ilaç reaksiyonlarının en sık görülen formlarında dahi terapötik olarak faydalı oldukları konusunda az sayıda kanıt vardır. Bununla birlikte bazen

şiddetli bir hastalığın tedavisi sırasında ortaya çıkan hafif reaksiyonları “tedavi etmek” ve suçlanan ilacı sürdürmek gerekebilir. Örneğin trimetoprim-sulfametaksazole önceden duyarlı olduğu bilinen ve AIDS ile ilişkili Pneumocystis jiroveci pnömonisi olan hastalarda sistemik kortikosteroidler yardımcı olabilir. Bununla birlikte, şiddetli reaksiyon durumunda sistemik kortikosteroidlerin önleyici bir önlem olarak kullanılması zararlı olabilir. Her ne kadar ilaç kesildiğinde çoğu kez relaps görülse de kortikosteroidler DRESS'in kutanöz ve visseral (akciğer, kalp) bulgularını iyileştirebilir ve bazen hayat kurtarıcı olabilir. Her olgu farklı olmakla birlikte hastanın tıbbi durumu doğrultusunda yarar/zarar oranı gözetilerek karar verilmelidir. Sonuç olarak klinik iyileşme elde edildikten sonra hastalara sorumlu ilaç(lar) ve bu ilaç(lar)la kimyasal olarak ilişkili olduğu tüm bileşiklerden uzak durmaları gerektiği tavsiye edilmelidir.



Şekil 7:  
Hafif/orta şiddette ilaç erupsiyonlarına yaklaşım



KCF, Karaciğer fonksiyon testleri; SJS, Stevens Johnson Sendromu; TEN, Toksik Epidermal Nekroliz; DRESS, Drug Rash with Eosinophilia and Systemic Symptoms; DHS, Drug-induced hypersensitivity syndrome.

Şekil 8:  
Şiddetli ilaç erupsiyonlarına yaklaşım

## Sonuç

Birçok klinikte sık karşılaşılan ilaç reaksiyonlarının iyi bilinmesi, özellikle şiddetli reaksiyonların erken tanınip müdahale edilmesi hastaların morbidite ve mortalitenin azaltılmasında önem taşımaktadır. Bu bakımdan ilaç erupsiyonları önemli bir sağlık sorunudur. Öncelikli yaklaşım önlenmesine yönelik çalışmalara ağırlık verilmesidir. Bunun için mutlak ihtiyaç olmadıkça ilaçlar kullanılmamalı, toplum bu konuda tekrar tekrar bilgilendirilmeli ve akılcı ilaç kullanımına önem verilmelidir. Bir kez geliştiğinde ise önemli olan erken tanı ile müdahale edip sorumlu ilacın kesilmesi ve farmakovijilans sistemine kayıt edilmesidir. İlaç erupsiyonu tanısı için iyi bir anamnez alınmalı, ilaç alımı ile erupsiyon gelişimi arasındaki nedensel ilişki gösterilmeli, ilacın kesilmesi ile kliniğin gerilediği gözlenmeli, tanının doğrulanması için gerekirse yardımcı olabilecek laboratuvar tetkikleri ve biyopsi yapılmalıdır.

## Kaynaklar

- Bachot N, Roujeau JC. Differential diagnosis of severe cutaneous drug eruptions. *American journal of clinical dermatology* 2003;4:561-72.
- Svensson CK, Cowen EW, Gaspari AA. Cutaneous drug reactions. *Pharmacological reviews* 2001;53:357-79.
- DeLeo VA. Skin testing in systemic cutaneous drug reactions. *Lancet* 1998;352:1488-90.
- Bigby M. Rates of cutaneous reactions to drugs. *Archives of dermatology* 2001;137:765-70.
- Pudukadan D, Thappa DM. Adverse cutaneous drug reactions: clinical pattern and causative agents in a tertiary care center in South India. *Indian journal of dermatology, venereology and leprology* 2004;70:20-4.
- Stern RS. Clinical practice. Exanthematous drug eruptions. *The New England journal of medicine* 2012;366:2492-501.
- Warnock JK, Morris DW. Adverse cutaneous reactions to antidepressants. *American journal of clinical dermatology* 2002;3:329-39.
- Lazarou J, Pomeranz BH, Corey PN. Incidence of adverse drug reactions in hospitalized patients: a meta-analysis of prospective studies. *JAMA : the journal of the American Medical Association* 1998;279:1200-5.
- Liao PJ, Shih CP, Mao CT, Deng ST, Hsieh MC, Hsu KH. The cutaneous adverse drug reactions: risk factors, prognosis and economic impacts. *International journal of clinical practice* 2013;67:576-84.
- U.S. Department of Health & Human Services F. Preventable Adverse Drug Reactions: A Focus on Drug Interactions 2009.
- Wolf R, Davidovici B. Severe cutaneous adverse drug reactions: who should treat, where and how?: Facts and controversies. *Clinics in dermatology* 2010;28:344-8.
- Hiware S, Shrivastava M, Mishra D, Mukhi J, Puppulwar G. Evaluation of Cutaneous Drug Reactions in Patients Visiting Out Patient Departments of Indira Gandhi Government Medical College and Hospital (IGGMC and H), Nagpur. *Indian journal of dermatology* 2013;58:18-21.
- Roujeau JC, Stern RS. Severe adverse cutaneous reactions to drugs. *The New England journal of medicine* 1994;331:1272-85.
- Edwards IR, Aronson JK. Adverse drug reactions: definitions, diagnosis, and management. *Lancet (London, England)* 2000;356:1255-9.
- Naranjo CA, Busto U, Sellers EM, Sandor P, Ruiz I, Roberts EA et al. A method for estimating the probability of adverse drug reactions. *Clinical pharmacology and therapeutics* 1981;30:239-45.
- Justiniano H, Berlingeri-Ramos AC, Sanchez JL. Pattern analysis of drug-induced skin diseases. *The American Journal of dermatopathology* 2008;30:352-69.
- Weyers W, Metz D. Histopathology of drug eruptions - general criteria, common patterns, and differential diagnosis. *Dermatology practical & conceptual* 2011;1:33-47.
- Crowson AN, Brown TJ, Magro CM. Progress in the understanding of the pathology and pathogenesis of cutaneous drug eruptions : implications for management. *American journal of clinical dermatology* 2003;4:407-28.
- Breathnach SM. Adverse cutaneous reactions to drugs. *Clinical medicine (London, England)* 2002;2:15-9.
- Lee AY. Fixed drug eruptions. Incidence, recognition, and avoidance. *American journal of clinical dermatology* 2000;1:277-85.
- Hausermann P, Harr T, Bircher AJ. Baboon syndrome resulting from systemic drugs: is there strife between SDRIFE and allergic contact dermatitis syndrome? *Contact dermatitis* 2004;51:297-310.
- Aquino M, Rosner G. Systemic Contact Dermatitis. *Clinical reviews in allergy & immunology* 2018.
- Wolf R, Orion E, Matz H. The baboon syndrome or intertriginous drug eruption: a report of eleven cases and a second look at its pathomechanism. *Dermatology online journal* 2003;9:2.
- Fritsch PO, Sidoroff A. Drug-induced Stevens-Johnson syndrome/toxic epidermal necrolysis. *American journal of clinical dermatology* 2000;1:349-60.
- Harr T, French LE. Toxic epidermal necrolysis and Stevens-Johnson syndrome. *Orphanet journal of rare diseases* 2010;5:39.
- Walsh SA, Creamer D. Drug reaction with eosinophilia and systemic symptoms (DRESS): a clinical update and review of current thinking. *Clinical and experimental dermatology* 2011;36:6-11.
- Bocquet H, Bagot M, Roujeau JC. Drug-induced pseudolymphoma and drug hypersensitivity syndrome (Drug Rash with Eosinophilia and Systemic Symptoms: DRESS). *Seminars in cutaneous medicine and surgery* 1996;15:250-7.
- Ghislain PD, Bodarwe AD, Vanderdonck O, Tennstedt D, Marot L, Lachapelle JM. Drug-induced eosinophilia and multisystemic failure with positive patch-test reaction to spironolactone: DRESS syndrome. *Acta dermato-venereologica* 2004;84:65-8.
- Goel A, Walia RL. Pseudolymphoma syndrome revisited. *Indian journal of dermatology, venereology and leprology* 2004;70:48-51.
- Kano Y, Inaoka M, Shiohara T. Association between anticonvulsant hypersensitivity syndrome and human herpesvirus 6 reactivation and hypogammaglobulinemia. *Archives of dermatology* 2004;140:183-8.
- Harman KE, Morris SD, Higgins EM. Persistent anticonvulsant hypersensitivity syndrome responding to ciclosporin. *Clinical and experimental dermatology* 2003;28:364-5.
- Ghislain PD, Roujeau JC. Treatment of severe drug reactions: Stevens-Johnson syndrome, toxic epidermal necrolysis and hypersensitivity syndrome. *Dermatology online journal* 2002;8:5.

## İlaç Erupsiyonları

33. Bhargava P. Anticonvulsant hypersensitivity syndrome study of 60 cases. *Indian journal of dermatology, venereology and leprology* 2001;67:317-9.
34. Aihara Y, Ito SI, Kobayashi Y, Yamakawa Y, Aihara M, Yokota S. Carbamazepine-induced hypersensitivity syndrome associated with transient hypogammaglobulinaemia and reactivation of human herpesvirus 6 infection demonstrated by real-time quantitative polymerase chain reaction. *The British journal of dermatology* 2003;149:165-9.
35. Revuz J. New advances in severe adverse drug reactions. *Dermatologic clinics* 2001;19:697-709, ix.
36. Pichler WJ, Yawalkar N, Britschgi M, Depta J, Strasser I, Schmid S et al. Cellular and molecular pathophysiology of cutaneous drug reactions. *American journal of clinical dermatology* 2002;3:229-38.
37. Choi TS, Doh KS, Kim SH, Jang MS, Suh KS, Kim ST. Clinicopathological and genotypic aspects of anticonvulsant-induced pseudolymphoma syndrome. *The British journal of dermatology* 2003;148:730-6.
38. Thappa DM, Sethuraman G. Dapsone (sulfone) syndrome (CME). *Indian journal of dermatology, venereology and leprology* 2000;66:117-20.
39. Kardaun SH, Sidoroff A, Valeyrie-Allanore L, Halevy S, Davidovici BB, Mockenhaupt M et al. Variability in the clinical pattern of cutaneous side-effects of drugs with systemic symptoms: does a DRESS syndrome really exist? *The British journal of dermatology* 2007;156:609-11.
40. Shiohara T, Iijima M, Ikezawa Z, Hashimoto K. The diagnosis of a DRESS syndrome has been sufficiently established on the basis of typical clinical features and viral reactivations. *The British journal of dermatology* 2007;156:1083-4.
41. Heinemann C, Wiesend CL, Hipler C, Norgauer J, Ziemer M. Acute generalized exanthematous pustulosis (AGEP) after oral use of amphotericin B. *Journal of the American Academy of Dermatology* 2007;57:S61-3.
42. Britschgi M, Steiner UC, Schmid S, Depta JP, Senti G, Bircher A et al. T-cell involvement in drug-induced acute generalized exanthematous pustulosis. *The Journal of clinical investigation* 2001;107:1433-41.
43. Kwah YC, Leow YH. Not all pustules are infective in nature: acute generalised exanthematous pustulosis causing pustular eruptions in an elderly woman. *Singapore medical journal* 2005;46:349-51.
44. Mengesha YM, Bennett ML. Pustular skin disorders: diagnosis and treatment. *American journal of clinical dermatology* 2002;3:389-400.
45. Witkowski JA, Parish LC. Cutaneous reactions to antibacterial agents. *Skinmed* 2002;1:33-44.
46. Roujeau JC, Bioulac-Sage P, Bourseau C, Guillaume JC, Bernard P, Lok C et al. Acute generalized exanthematous pustulosis. Analysis of 63 cases. *Archives of dermatology* 1991;127:1333-8.
47. Manders SM. Serious and life-threatening drug eruptions. *American family physician* 1995;51:1865-72.

