

ÖZGÜN ARAŞTIRMA

Baş ve Boyun Doku Defektlerinin Rekonstrüksiyonu: 33 Serbest Flebin Analizi

**Burak ERSEN, Mehmet Can ŞAKI, Orhan TUNALI, İsmail AKSU, Ayşe KALAY,
Furkan KARABULUT, Süleyman ÇEÇEN, Selçuk AKIN**

Uludağ Üniversitesi Tıp Fakültesi, Plastik, Rekonstruktif ve Estetik Cerrahi Anabilim Dalı, Bursa.

ÖZET

Çalışmamızın amacı; kliniğimizde baş ve boyun rekonstrüksiyonu amacı ile yapılan 33 serbest flep olgunun sonuçlarının incelenmesidir. 33 flebin 28'i tümör rezeksiyonuna, 5'i travmaya bağlı oluşan defektlere uygulandı. Kliniğimizin serbest flep kaybı oranı %9 olarak bulundu. Baş ve boyun rekonstrüksiyonunda en sık kullanılan flebin serbest radial ön kol flebi olduğu görüldü (%54). Cerrahi müdahale yapılan hastaların mortalite oranı %9, morbidite oranının %33 olduğu görüldü. Yüksek serbest flep başarı oranı görülmesine rağmen operasyon sonrası takip periodunda yüksek mortalite ve morbidite oranları dikkat çekmiştir.

Anahtar Kelimeler: Serbest flep. Radial ön kol flebi. Anterolateral uyluk flebi.

The Reconstruction of Head and Neck Tissue Defects: The Analysis of 33 Free Flaps

ABSTRACT

The aim of our study was to investigate the outcomes of 33 free flap cases performed for head and neck tissue defect reconstructions in our clinic. 28 of 33 free flaps performed for the reconstruction of the defect due to tumor resection whereas 5 of them was due to trauma. The total flap failure rate of our clinic was %9. The most commonly used free flap was free radial forearm flap (%54). The mortality rate of patients who underwent surgery was %9, the morbidity rate was %33. Despite of high flap survival rate, high mortality and morbidity in follow-up period were noticed.

Key Words: Free flap. Radial forearm flap. Anterolateral thigh flap.

Baş ve boyun bölgesinin doku defektlerinin rekonstrüksiyonu uzun süredir rekonstrüksiyon cerrahisi açısından zorlayıcıdır. Doku defektinin nasıl oluştuğunu gözetmeksizin rekonstrüksiyonda amaç; yeterli fonksiyonel kapasiteye ve estetik görünüme ulaşarak hastanın yaşam kalitesini arttırmaktır. Özellikle son 3 dekatta rekonstrüksiyon cerrahisinde oldukça belirgin gelişmeler yaşanmıştır. 1982 yılında "Çin flebi" olarak bilinen radial ön kol serbest flebinin tanımlanması ile mikrocerrahi olarak serbest doku transferi ile rekonstrüksiyon oldukça popüler hale gelmiştir¹.

İlk serbest flebin tanımlanmasında bu yana ihtiyaç dahilinde birçok farklı serbest flep tanımlanmış ve

linik kullanımı yaygınlaşmıştır. Serbest flep çeşitliliği ve kullanımında yaşanan bu ilerleme baş boyun bölgesinde ileri evre malignitelerin cerrahi rezeksiyonun daha agresif yapılabilmesini sağlamıştır. Rekonstruktif mikrocerrahinin artık bir çok büyük merkezde baş boyun cerrahisinde rutin olarak kullanıldığı söylenebilir².

Lokal ve bölgesel fleplerle karşılaştırıldığında; serbest flepler kompleks ve geniş defektlerin onarımında komplikasyon oranı çok daha düşük, cerrahi başarı çok daha yüksek olduğu gözlenmiştir^{3,4}.

Çalışmamızın amacı geçtiğimiz iki yılda baş ve boyun bölgesi geniş doku defektleri için uyguladığımız büyük boyutlu serbest flepleri ve bu onarımların uzun dönem sonuçlarının değerlendirilmesidir.

Geliş Tarihi: 13 Kasım 2014
Kabul Tarih: 08 Aralık 2014

Dr. Burak ERSEN
Uludağ Üniversitesi Tıp Fakültesi,
Plastik, Rekonstruktif ve Estetik Cerrahi Anabilim Dalı,
Bursa.
Tel: 0 224 295 29 40
e-posta: drburakersen@gmail.com

Gereç ve Yöntem

Çalışmamızda Ocak 2012 – Aralık 2014 tarihleri arasında Uludağ Üniversitesi Tıp Fakültesi Plastik, Rekonstruktif ve Estetik cerrahi kliniğince gerçekleştirilen

len 33 serbest flep vakası retrospektif olarak incelendi. 33 olgunun tamamında cerrahi baş ve boyun bölgesinde mevcut doku defektlerinin rekonstrüksiyonu amaçlı gerçekleştirildi.

Çalışmada kullanılan veriler hastane veri tabanından elde edildi. Yapılan vakalar yaş, cinsiyet gibi hasta özelliklerinin yanında malignite tipi, yaralanma şekli, defekt bölgesi, tercih edilen serbest flep, flep boyutu, anastomoz yapılan arter, operasyon süresi, hastanın hastanede yattığı süre ve takip süresince gelişen komplikasyonlar açısından incelendi. Hastaların verileri Tablo 1'de listelendi.

Bulgular

Çalışmamızda 11 kadın, 22 erkek olmak üzere 33 hasta incelendi. Hastaların toplam yaş ortalaması 53, kadın yaş ortalaması 52.3, erkek yaş ortalaması 53.4 olduğu görüldü.

Oluşan defektlerin 28'i tümör rezeksiyonu sonrası, 5'i travmaya bağlı oluşmuş olduğu görüldü. Defektlerin yerleşim yerleri ve şekilleri incelendiğinde; 15 vakada yüz yumuşak doku ve cilt defekti (%45), 13 vakada intraoral (ağız tabanı, dil, farenks, larenks) yumuşak doku ve mukoza defekti (%39) ve 5 (%16) vakada saçlı deride doku defekti olduğu görüldü.

28 malignite olgusunun 24'ünde tümör tipinin yassı hücreli karsinoma, 2 vakada parotis adenokarsinomu, 1 vakada parotis malign mezenşimal tümör ve 1 vakada mandibula osteosarkomu olduğu görüldü.

Travma olgularında 2 vaka ateşli silah ile kendini yaralama, 2 vaka iş makinesi ile yaralanma ve 1 vaka araç içi trafik kazasından oluşmaktaydı.

En sık kullanılan serbest flep olan radial ön kol serbest flebinin 19 vakada kullanılmış olduğu görüldü (%54.5). 6 vakada latissimus dorsi kas-deri flebi. 6 vakada anterolateral uyluk flebi, 1 vakada yüzeysel femoral arter flebi ve 1 vakada scapular flep kullanıldı. Kullanılan flepleri ortalama boyutu 116cm² olarak

Tablo 1. Baş boyun defektlerinde rekonstrüksiyon yapılan hastaların özellikleri

Hasta	Yaş	Cinsiyet	Tanı	Yerleşim	Flep	Boyut	Alıcı arter	Operasyon süresi (dk)	Yatış süresi (gün)	Takip
1	53	E	SCC	Yüz	LD	17x15	F	300	23	Met,Ex
2	44	K	SCC	Dil kökü	LD	5x5	St	300	30	Nekroz
3	52	E	SCC	Dil	RÖ	5x8	St	420	12	-
4	64	K	SCC	Dil	RÖ	15x10	St	420	17	Met
5	37	K	SCC	Dil	RÖ	10x7	St	180	28	Met,Ex
6	62	E	SCC	Parotis	ALT	10x12	St	420	10	Nekroz
7	64	E	Malign mezenşimal	Parotis	ALT	15x18	F	360	30	Nekroz
8	57	K	SCC	Dil	RÖ	6x5	St	240	15	Nüks
9	44	E	SCC	Dil	RÖ	10x5	St	480	16	-
10	48	E	SCC	Retro molar	RÖ	10x8	St	510	14	-
11	58	E	Adeno Ca	Parotis	ALT	10x8	St	510	17	Nüks
12	68	E	SCC	Dil Kökü	RÖ	10x7	L	540	57	Revizyon
13	52	K	Adeno Ca	Parotis	ALT	12x13	St	360	68	Revizyon
14	59	K	SCC	Dil kökü	ALT	12x10	St	360	29	-
15	56	E	SCC	Vokal kord	ALT	8x6	St	420	29	-
16	11	E	Osteosarkom	Mandibula	RÖ	8x5	St	510	13	-
17	64	E	SCC	Epiglot	SF	14x12	St	420	15	Revizyon
18	70	K	SCC	Skalp	RÖ	10x10	St	480	30	Nüks
19	44	E	SCC	Alt dudak	RÖ	13x8	St	720	30	Revizyon
20	70	E	SCC	Alt dudak	RÖ	10x10	St	540	30	Revizyon
21	63	K	SCC	Dil kökü	RÖ	15x10	St	480	20	Met
22	49	E	SCC	Alt dudak	RÖ	10x10	St	480	20	Met
23	55	E	SCC	Alt dudak	RÖ	5x6	St	360	18	Met
24	44	E	SCC	Retromolar	RÖ	10x10	St	420	16	-
25	71	E	SCC	Scalp	LD	20x10	St	540	18	Met
26	64	E	SCC	Skalp	LD	20x20	St	540	20	Met,Ex
27	59	E	SCC	Skalp	LD	10x15	St	300	21	Nüks
28	54	K	SCC	Alt dudak	RÖ	10x10	St	420	16	-
29	35	K	ALT	Yüz	LD	8x8	St	540	16	Revizyon
30	28	E	Ateşli silah	Yüz	RÖ	10x8	St	660	24	Yüz nakli
31	26	E	Ateşli silah	Yüz	RÖ	10x10	St	540	15	Revizyon
32	20	E	İş Makinası	Yüz	RÖ	15x15	St	480	15	-
33	35	K	İş Makinası	Yüz	S	10x8	St	480	10	-

RO: Radial ön kol serbest flebi, ALT: Anterolateral uyluk flebi, SF: Superfial femoral arter flebi, LD: Latissimus dorsi kas deri flebi, S: Scapular arter flebi, St: Superior tiroid arter, F: Fasial arter, L: Lingual arter

33 Serbest Flebin Analizi

hesaplandı.

Ortalama cerrahi süresi 446 dk olduğu ve operasyondan sonra ortalama hastanede kalış süresinin 22 gün olduğu görüldü.

33 serbest flepten 3 tanesinde total kayıp yaşandı ve pediküllü fleplerle rekonstrüksiyon yapıldı. Serbest flep ile baş-boyun defekti rekonstrüksiyon başarı oranının %90 olduğu görüldü. 7 flepte parsiyel nekroz gelişti. Debridman sonrası lokal ya da bölgesel fleplerle onarım yapıldı. 8 hastada uzun dönem takipte uzak organ metastazı tespit edildi. 3 hastada nüks görüldü. Uzak organ metastazı olan 3 hasta takipler sırasında yaşamını yitirdi.

33 hastanın toplam 11'inde lokal nüks, uzak organ metastazı oldu ya da hasta yaşamını yitirdi. Yapılan cerrahiye rağmen hastaların %33'ünde hastaların primer hastalıklarına bağlı şikayetleri devam etti. 1 hastaya takipleri sırasında başka bir merkezde yüz nakli uygulandı.

Tartışma

Baş ve boyun bölgesinde bulunan doku defektlerinin rekonstrüksiyonunda en temel değişiklik son 40 yılda serbest vaskülarize doku transferlerinin tanımlanıp geliştirilmesi olmuştur. Serbest fleplerden önce genel görüş aynı seansta rekonstrüksiyon yapılmaması gerektiği yönündeydi. Standart onarım pediküllü flepler ile birden fazla seanslı onarımdı⁵.

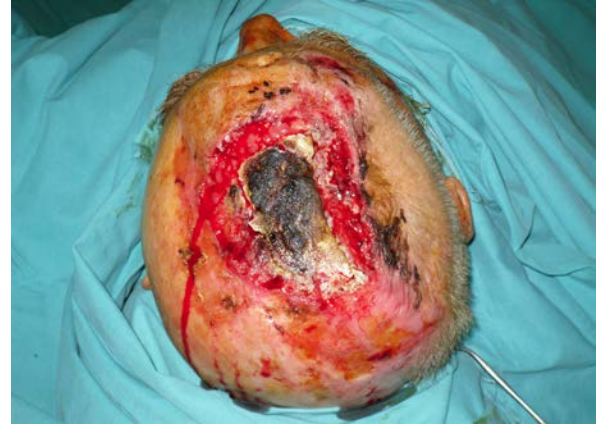Çalışmamızda incelenen vakaların tamamında defekt oluşumu sonrası aynı seansta serbest flep ile onarım yapıldı. Aynı seansta onarımın; onarım sırasında alıcı arter ve venin çoğu zaman kolay erişebilir olması, çevre dokularda fibrozis yada kontraktür gelişmemiş olması ve birçok sayıda operasyonun önüne geçilmesi gibi avantajları mevcuttur.

Çalışmamızda en çok kullanılan serbest flep radial ön kol flebi olduğu görüldü. Vakaların %54'ünde radial ön kol flebi kullanıldı. Bu sonuç literatürdeki çoğu çalışmayla benzerdir. Radial ön kol flebi özellikle intraoral doku defektlerinde temel flep kabul edilmektedir^{6,7}.

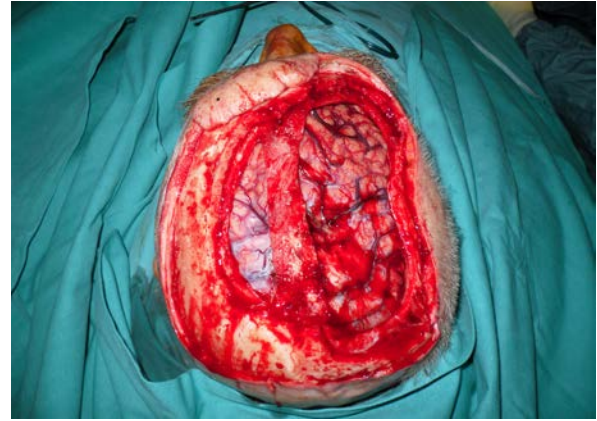
Rekonstrüksiyonda kullandığımız latissimus kas-deri serbest flebi, superfisyal femoral arter perforator flebi, anterolateral uyluk serbest flebi ve scapular serbest flebi gibi birçok serbest flep tanımlanmış ve çeşitli rekonstrüksiyonlarda kullanılmaktadır^{8,9}.

Çalışmamızda özellikle saçlı deride oluşan defektlerde ilk tercihin latissimus dorsi kas deri flebi olduğu görüldü (Şekil 1, 2, 3, 4, 5). Özellikle yüzde oluşan defektlerde cilt renk uyumu sebebiyle latissimus dorsi kas deri flebi (Şekil 6, 7, 8, 9) ve scapular flebin tercih edildiği görüldü (Şekil 10, 11, 12). Yüksek vasküler yapısı ve kolay manipüle edilebilirliği sayesinde intra-

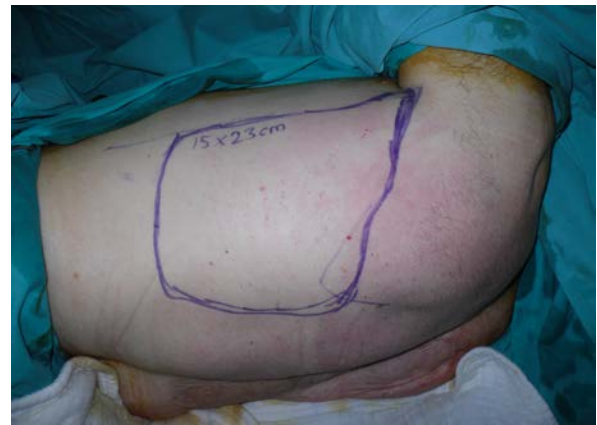oral ve alt dudak defektlerinde ilk tercihin radial ön kol flebi olduğu görüldü.



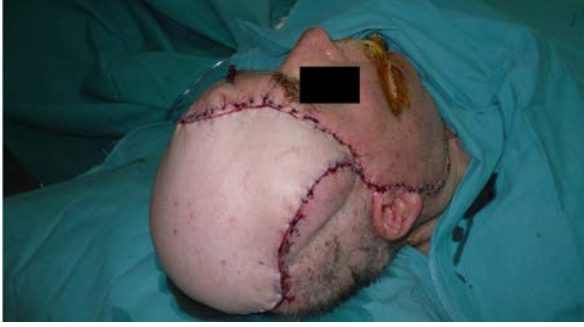Şekil 1:
Scalpte yerleşik yassı hücreli karsinoma



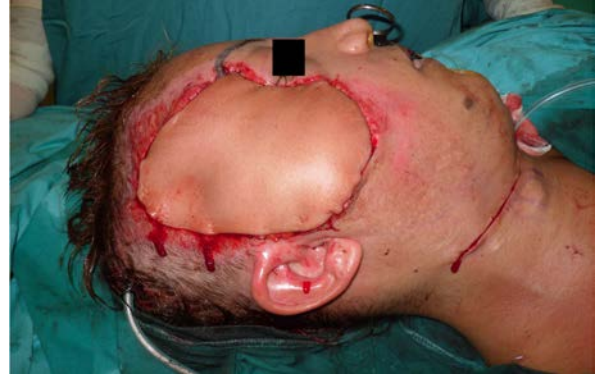Şekil 2:
Tümör rezeksiyonu sonrası scalpte oluşan doku defekti



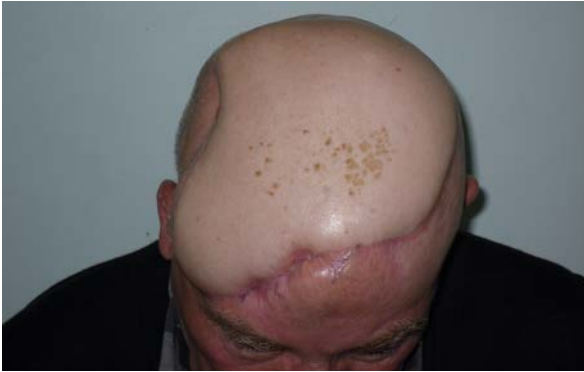Şekil 3:
Latissimus dorsi kas deri flebi planı



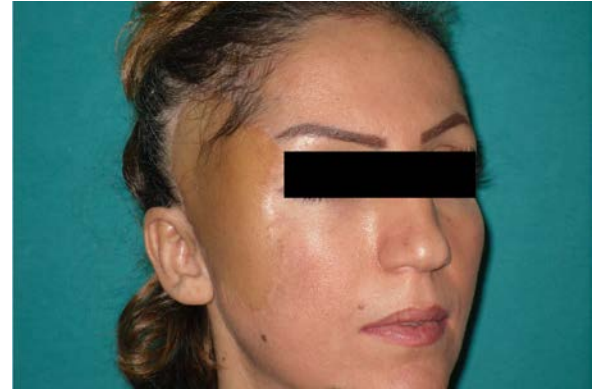Şekil 4:
Alıcı alana anastomoz yapılmış serbest flep



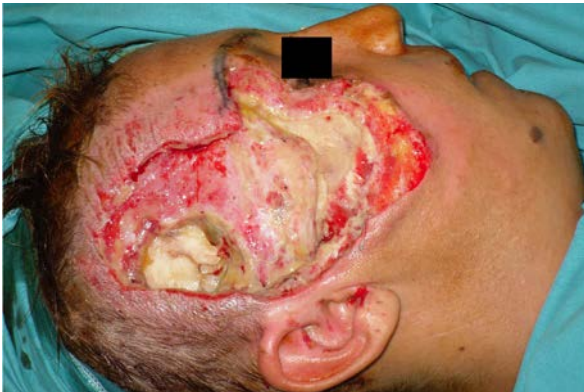Şekil 8:
Alıcı alana anastomoz yapılmış serbest flep



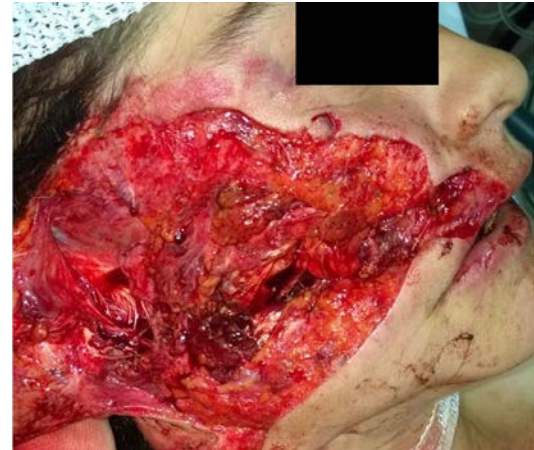Şekil 5:
Ameliyat sonrası 1. Yıl görünüm



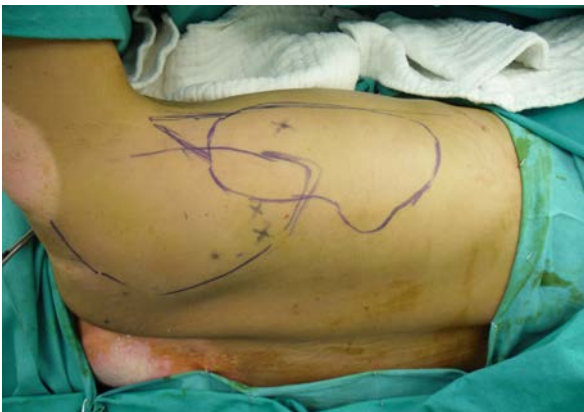Şekil 9:
Ameliyat sonrası 1. Yıl



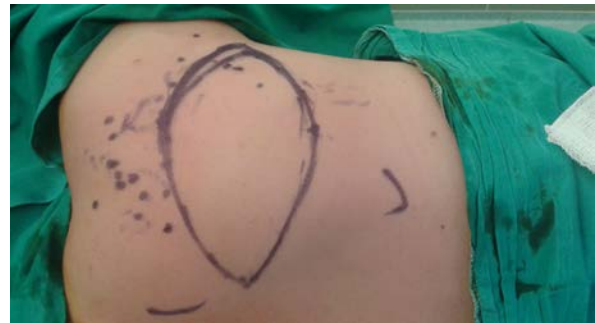Şekil 6:
Travma bağlı sağ yanak çevresinde doku defekti



Şekil 10:
Travmaya bağlı sağ yanak çevresi doku defekti

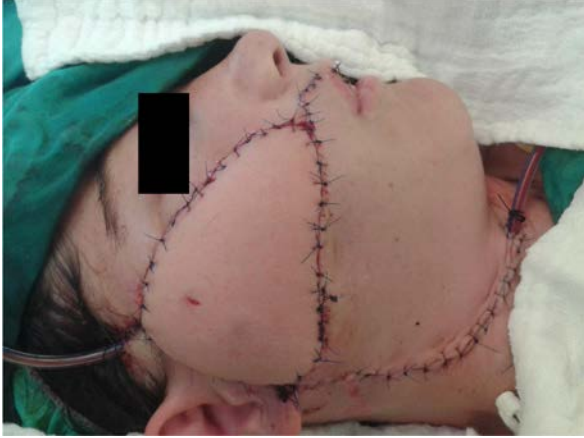

Şekil 7:
Latissimus dorsi kas deri flebi planı



Şekil 11:
Scapular serbest flep planı

33 Serbest Flebin Analizi



Şekil 12:
Alıcı alana anastomoz yapılmış serbest flep

Bahsi geçen fleplerin donör alanlarının primer kapatılması radial ön kol flebine göre avantajlıdır fakat radial ön kol flebini vasküler açıdan zengin yapısı, ince olması ve cerrahi olarak kolay hazırlanabilmesi hala bu flebi intraoral defekt rekonstrüksiyonunda ilk tercih yapmaktadır.

Çalışmamızda total flep kaybı oranı %9 olarak bulundu. Bu oran literatürdeki çeşitli serilerle benzerlik göstermektedir^{3,8}. Çalışmamızda mortalite oranı %9, morbidite oranı %33 olduğu görüldü. Bu oranların literatürdeki benzer çalışmalara göre daha yüksek olduğu görüldü^{10,11}. Kullanılan serbest fleplerin ortalama boyutunun 116cm² olduğu göz önüne alınınca oldukça büyük defektlerin rekonstrükte edildiği görülebilir. Geniş rezeksiyona rağmen yüksek nüks ve uzak organ metastazı oranlarının varlığı rezeksiyon yapılan tümörlerin ileri evrede olmasından kaynaklandığı düşünülmüştür.

Çalışmamızda ameliyat süresinin ortalama 446 dk ve hastaların ameliyat sonrası ortalama 22 gün hastanede kaldığı görülmüştür. Ameliyat sırası ve sonrasında yakın takip gerektiren, cerrahi tecrübe, geniş bir cerra-

hi ekip gerektiren mikrocerrahi ile rekonstrüksiyon vakalarının yüksek başarı oranına rağmen yüksek morbidite oranlarının olması dikkatli pre-operatif analizin önemini arttırmaktadır.

Kaynaklar

1. Song R, Gao Y, Song Y, Yu Y, Song Y: The forearm flap. ClinPlastSurg 1982;9:21-6.
2. Amarante J, Reis J, Costa Ferreira A, Malheiro E, Silva A: Head and neck reconstruction: a review of 117 cases. Eur J Plast Surg. 2000;23:404-12.
3. Schusterman MA, Miller MJ, Rece GP, Kroll S, Marchi M, Goepfert H: A single center's experience with 308 free flaps for repair of head and neck cancer defects. Plast Reconstr Surg. 1994;93:472-8.
4. Shah JP, Hanibhakti V, Lore TR, Sutaria P: Complications of pectoralis major myocutaneous flap in head and neck reconstruction. Am J Surg 1990;160:352-5.
5. Martin HE, Munster H, Sugarbaker E: Cancer of the tongue. Arch Surg 1940;41:888-95.
6. Eckardt A, Dempf R, Fokas K: Functional and oncological results following ablative surgery and orofacial reconstruction using the radial forearmflap. In:VarmaAK(ed.) Oral Oncology, New Delhi: Macmillan India Ltd. 1999;305-7.
7. Haughey BH, Wilson E, Kluwe L, Piccirillo J, Frederikson J, Sessions D, Spector G: Free flap reconstruction of the head and neck: analysis of 241 cases. Otolaryngol Head Neck Surg 2001;125:10-7.
8. Wei FC, Jain V, Celik N, Chen HC, Chuang DC, Lin CH: Have we found an ideal soft-tissue flap? An experience with 672 anterolateral thigh flaps. Plast Reconstr Surg 2002;109(7):2219-26.
9. Tang JA, Rieger JM, Wolfaardt JF: A review of functional outcomes related to prosthetic treatment after maxillary and mandibular reconstruction in patients with head and neck cancer. Int J Prosthodont 2008;21:337-54.
10. Haughey BH, Wilson E, Kluwe L, Piccirillo J, Frederikson J, Sessions D, Spector G: Free flap reconstruction of the head and neck: analysis of 241 cases. Otolaryngol Head Neck Surg 2001;125:10-7.
11. Ozturk S, Nisanci M, Ozturk S, Eski M, Zor F, Sahin I, Isik S. Serbest flepler ile onarım uygulanan baş boyun bölgesi tümörlü hastalarda nüks oranlarının değerlendirilmesi: Klinik deneyimlerimiz. Turk plast surg 2011;19(2).

