Pre ve Postganglioner Simpatik Liflerde Mikrotubulusların Kantitatif Kıyaslanması

Ahmet Çimen*, Zeynep Kahveci**

ÖZET. *Albino ratlarda nervi splanchnici'nin myelinsiz postganglioner ve myelinli preganglioner akson kesitlerinde mikrotubulus sayısı ve yoğunluğu araştırılmıştır.*

Her iki aksonda da mikrotubulus dansitesi; akson kesit alanının artması ile azalmakta iken mikrotubulus ortalama sayısı artmaktadır.

Anahtar Kelimeler .mikrotubulus .preganglioner lif .postganglioner lif.

Quantitative Comparison of the Microtubules in the Pre and Postganglionic Sympathetic Fibrils

SUMMARY. *The number and density of microtubules was examined in cross section of unmyelinated postganglionic and myelinated preganglionic axons of the splanchnic nerve of the albino rats.*

The avarage number of microtubules rose, while the microtubuler density decreased with an increase in cross sectional area of the axons.

Key Words .microtubule .preganglionic fibril .postganglionic fibril.

Mikrotubuluslar tüm hücrelerde sitoplazma içinde dağınık olarak bulunan veya centriol, cilia ve flagellum yapısına katılan içi boş silindir biçimli, dallanma göstermeyen, çevresinde sınırlayıcı membran bulunmayan yapılardır[1]. Olasılıkla mukopolisakkarid yapıda mikrotubulusu çevreleyen saydam bir bölge ile çevresindeki sitoplazmadan ayrılır. Bu tubuler yapıların duvarı 5 nm kalınlığında ve çapı 24 nm kadardır. Uzunlukları değişebilir. Mikrotubuluslar sitoplazmada düzgün, bazen biraz kavisli olarak bulunur. Genellikle hücre içinde centrosom'a yönelmiş durumdadırlar. Her mikrotubulus tek bir ayrı eleman şeklinde olabileceği gibi birbirleri ile köprü yapar konumda da bulunabilir. Mikrotubuluslar gerçekte 50.000 moleküler ağırlıklı tubul eksenine paralel yerleşmiş protofilament şeklinde organize olmuş tubulin molekülerinden oluşur. Bir mikrotubulus duvarında genellikle 13 protofilament yer alır[2].

* Prof. Dr.; Uludağ Ü. Tıp Fak. Morfoloji ABD.

** Arş. Gör. Dr.; Uludağ Ü. Tıp Fak. Histoloji Embriyoloji BD.

Geliş Tarihi: 13.7.1992

Kabul Tarihi: 4.8.1992

Mikrotubulusların olası pek çok fonksiyonu vardır. Hücrenin şeklinin ve boyutunun korunmasında rolü olan iç çatı olarak görev yaparlar. İskelet elemanı olarak en çok thrombosit'lerin periferinde belirgindir, burada diskoid yapıyı koruyucu işlev görürler[3]. Hücre bölünmesinde iğ iplikçiklerinin oluşumu yoluyla kromozomların kutuplara çekilmesinde katkıları vardır. Mikrotubulusların hücre hareketi ile olan ilişkisi tam olarak bilinmemektedir, ancak filament gibi diğer hücre komponentleri ile birlikte sitoplazmik hareketin yönünü belirledikleri düşünülmektedir. Hücrede sentezlenen salgı maddelerinin hücre yüzeyine doğru hareket ettirilmesinde etkilidir. Sinir hücrelerinde akson uzantıları boyunca ilerleyen mikrotubuluslar hücre içi madde iletiminde görev almaktadır. Cilia ve flagellum yapısında yer alan mikrotubulusların özel yerleşimli proteinlerinin kayması ile bu oluşumların hareketi sağlanır. Ayrıca mikrotubuluslar yeni cilia ve flagellum oluşumunda da rol oynarlar[3-6].

Bu çalışmada nervi splanchnici'de (nervi splanchnicus thoracicus major, nervi splanchnicus thoracicus minor, nervi splanchnicus thoracicus imus) ak-

son kesit alanlarında mikrotubulus sayıları ve mikrotubulların dansitesi kantitatif olarak kıyaslanmıştır.

Gereç ve Yöntem

Nn. splanchnici'nin myelinsiz postganglioner ve myelinli preganglioner aksonlarının kesitlerinde mikrotubulus sayıları ve yoğunluğunun araştırılması amacı ile 6 albino rat'tan alınan sinir kesitleri 1/10 oranında fosfat tamponunda hazırlanmış % 2,5 gluteraldehit ve % 2 paraformaldehit (perfüzyon yolu) ile fikse edilmiş, % 1 OsO_4'le muameleden sonra Epon 812'ye gömülmüştür. Elde edilen kesitler gridlere yerleştirilmiş, Philips 300 EM'da incelenmiştir. Her bir gridden 5 mikrograf çekilerek, negatifler 2-3 kere büyütülmüştür.* Büyütülen mikrografларda aksonal çap bulunmuş ve her aksondaki mikrotubuluslar sayılmıştır. Çalışmada toplam 89 akson değerlendirilmiştir.

Bulgular

Bu çalışmada aksondaki mikrotubulus ortalama sayısının akson çapı ile değiştiği, pre ve postganglioner aksonlarda mikrotubulus ortalama sayısının aksondaki kesit alanının artması ile arttığı belirlenmiştir. Alınan sonuçlar Tablo I ve Tablo II'de özetlenmiştir.

Tablo: I - Myelinli preganglioner aksonlar (Ort. $\pm$ SS)

Akson alanları (μ^2)	:	0 - 0.50	0.50 - 0.99	1 - 2	2
Her bir aksondaki mikrotubulus sayısı	:	35.00 $\pm$ 7.07	39.00 $\pm$ 11.22	42.58 $\pm$ 20.65	46.00
Mikrotubulus yoğunluğu	:	71.25 $\pm$ 12.37	48.85 $\pm$ 14.92	33.94 $\pm$ 7.19	20.35
Çalışmadaki akson sayısı	:	2	12	12	1

Tablo: II - Myelinsiz postganglioner aksonlar (Ortalama $\pm$ SS)

Akson alanları (μ^2)	:	0 - 0.50	0.50 - 0.99	1 - 2
Her bir aksondaki mikrotubulus sayısı	:	16.36 $\pm$ 7.55	29.08 $\pm$ 14.03	44 $\pm$ 19.40
Mikrotubulus yoğunluğu	:	44.60 $\pm$ 12.61	41.87 $\pm$ 20.93	39.96 $\pm$ 18.92
Çalışmadaki akson sayısı	:	22	36	4

* Çalışmanın bu bölümü Münster Üniversitesi Tıp Fakültesi Anatomi Bölümünde gerçekleştirilmiştir.

Her iki aksonda mikrotubulus dansitesi (aksopalzmik alanın her bir mikrometre karesindeki ortalama mikrotubulus sayısı) akson kesit alanının artması ile azalmakta (Tablo: I, II); fakat mikrotubulus ortalama sayısı artmaktadır. Pre ve postganglioner aksonların her ikisinde de mikrotubulusların elde edilen kesitlerde düzensiz dağılım gösterdiği saptanmıştır (Şekil: I, II, III).

Ayrıca her iki aksonda da mikrotubulus ve mitokondrium arasında rastlantısal olmayan bir ilişki olduğu gözlenmiştir (Şekil: III).

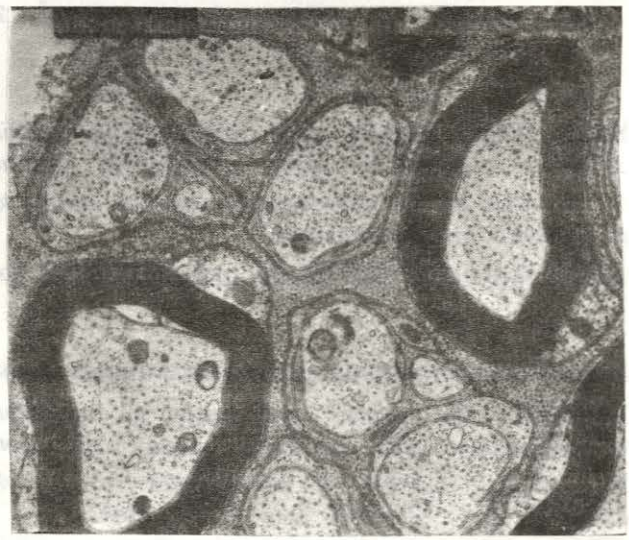

Şekil: 1
Myelinli ve myelinsiz aksonların aksoplazmasındaki mikrotubulusların elektron mikroskobik görünümü (MT= Mikrotubulus. X46.000)

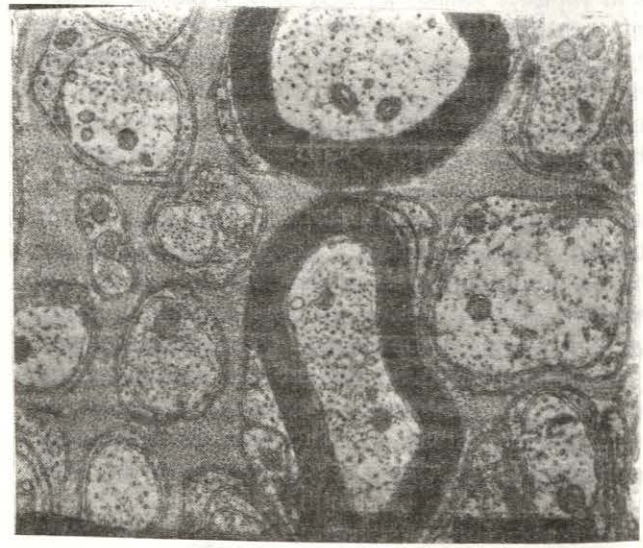

Şekil: 2
Her iki aksonun kesitinde mikrotubulus dağılımı (X46.000)

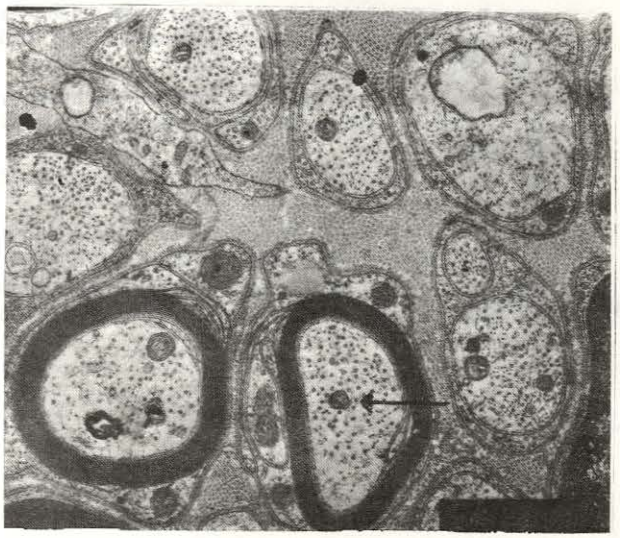

Şekil: 3a
Mikrotubulus ve mitokondrion arasında raslantısal olmayan ilişki (okla işaretlenmiştir. X46.000)

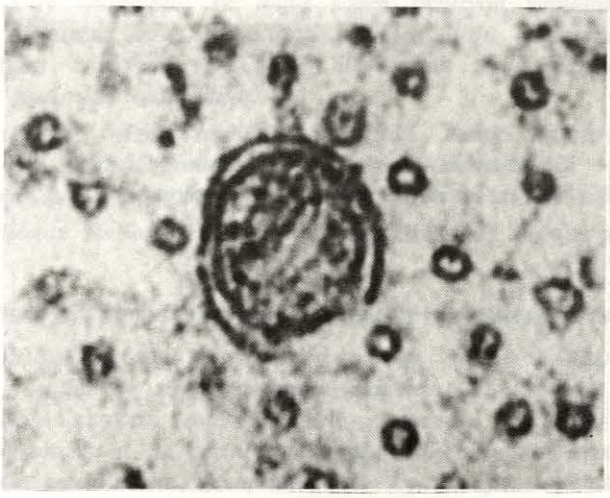

Şekil: 3b
Mikrotubulus ve mitokondrion arasında raslantısal olmayan ilişki (X460.000) (Şekil: 3a'da okla işaretli alanın büyütülmesi)

Tartışma

Çalışmamızda myelinli preganglioner aksonda mikrotubulus sayısı akson çapı arttıkça artmaktadır. Aynı artış myelinsiz postganglioner aksonlarda da gözlenmiştir.

Aksonlardaki mikrotubulus dansitesi preganglioner ve postganglioner aksonlarda, kesit alanının artması ile azalmaktadır. Bu sonuç diğer araştırmacıların sonuçları ile tam olarak uyum göstermektedir[7,8].

Zenker ve ark. spinal kökler üzerinde yaptıkları çalışmada lifleri küçük ve büyük çaplı lifler olmak üzere ikiye ayırarak incelemişlerdir[9]. Her kesit alanındaki mikrotubulus sayısını radix dorsalis ve radix ventralisin küçük çaplı liflerinde büyük çaplı liflerine kıyas ile sayıca daha fazla olarak bulmuşlardır (Tablo: III).

Tablo: III - Radix ventralis ve radix dorsalis lifleri (Ortalama ∓ SS)

	Radix ventralis lifleri	Radix dorsalis lifleri	Radix ventralis lifleri	Radix dorsalis lifleri
Mikrotubulus sayısı / μm^2	17.04∓0.86	14.13∓0.70	10.50∓0.27	7.64∓0.29

Zenker ve ark. 1973.

Çimen tavşanda, göğüs sempatik zinciri ganglionlarının satellit hücrelerinde (9+2) ve (9+0) kalıbında mikrotubulus içeren cilia'lar belirlemiştir[10]. Aynı bulgulara Salazar hipofiz ön lobunda; Dahl sıçanlarda cortex cerebri'nin hippocampus bölgesi nöronlarında, glia hücrelerinde, adenohipofizde; Grillo ve Palay Schwann hücrelerinde rastlamışlardır[11-14].

Raine ve ark. mikrotubulusların akson boyunca mitokondrium'un yer değiştirmesini kolaylaştırdığını ve myelinli sinirlerde mikrotubulusların mitokondrium etrafında düzenli bir şekilde yer aldığını göstermişlerdir. Mikrotubulus ve mitokondrial membran arasında köprü materyalinin görüldüğünü ve bunların anafazda mikrotubulusların kayışını kolaylaştırdığını öne sürmüşlerdir[5].

Çalışmamızda da mikrotubulus ve mitokondrium arasında rastlantısal olmayan bir ilişki olduğu gözlenmiştir (Şekil: 3).

Prof. Dr. Ahmet ÇİMEN
Uludağ Üniversitesi Tıp Fakültesi
Morfoloji ABD
Tel. No: 4428314
16059 Görükle / BURSA

Kaynaklar

1. Cormack DH: Ham's Histology. 9 ed, B Lippincott Comp, Philadelphia, 1987, p. 108-115.
2. Ragers AW: Cells and Tissues. Academic Press Inc Ltd, Newyork, 1983, p. 35-36.
3. Bridgman CF, Telford IR: Introduction to Functional Histology. Harper Row Publishers Inc, Newyork, 1990, p. 18.
4. Paker Ş: Histoloji. Uludağ Üniv. Basımevi, Bursa, 1990, s. 27-33.
5. Raine CS, Ghetti B, Shelanski ML: On the association between microtubules and mitochondria with in axons. Brain Res, 34: 389-393, 1971.
6. Pannese E, Procacci P, Ledda M, Arcidiacono G, Frattolo D, Rigomonti L: Association between microtubules and

mitochondria in myelinated axons of Lacerta muralis. Cell and Tissue Research, 245: 1-8, 1986.

7. Pannese E, Procacci P, Ledda M, Arcidiacono G, Rigamonti L: A Quantitave study of microtubules in motor and sensory axons. Acta Anat, 110: 193-200, 1984.
8. Brimijoin S, Olsen J, Rosenson R: Comparison of the temperature dependence of rapid axonal transport and microtubules in nerves of the rabbit and bullfrog. J Physiol, 287: 303-314, 1979.
9. Zenker W, Mayr R, Gruber H: Axoplasmic organelles: Quantitative differences between ventral and dorsal root fibres of the rat. Experientia, 29: 77-78, 1973.
10. Çimen A: Tavşanlarda (orytolagus cuniculus L.) Pars Thoracica Trunci Sympathici'nin ince yapısı ve Nn. intercostales'in adrenerjik liflerinde noradrenalin miktarı. Doç. Tezi, Bursa 1978.
11. Salazar H: The pars distalis of the female rabbit hypophysis: An electron microscopic study. Anat Rec, 147: 469-497, 1963.
12. Dahl HA: The structure of cilia in rat cerebral cortex. Z. Zellforsch, 60: 369-386, 1963.
13. Dahl HA: On the cilium cell relationship in the adenohypophysis of the mouse. Z. Zellforsch, 83: 169-177, 1967.
14. Grillo MA, Palay SL: Ciliated schwann cells in the autonomic nervous system of the adult rat. J Cell Biol, 16: 430-436, 1963.