

Ethambutol Toksik Ambliyopisi

Dr. Hikmet ÖZÇETİN*
 Dr. Ahmet SARIÇOĞLU**
 Dr. Nihat ÖZYARDIMCI***
 Dr. Sezgin ÇETİNKAYA**
 Dr. R. Oktay GÖZÜ****
 Dr. Emel BAŞAR**

ÖZET

Ethambutol kullanan 40 hastanın 80 gözü iki sene müddetle toksik ambliyopi yönünden görme, görme alanı ve renk körlüğü içeren muayenelerle 3'er defa kontrol edilmiştir. Bu araştırılan seride toksik ambliyopi tesbit edilmemekle beraber seri dışı tesbit edilen iki olgu ayrıca takdim edilmiştir.

SUMMARY TOXIC AMBLIYOPIA OF ETHAMBTOL

*We carried out on 40 patients whose have tuberculose in wiew of toxic ambli-
 yopia of ethambutol and didn't find any
 complication of ethambutol in two years,
 additionally 2 cases of ethambutol toxic
 amplyiopia were presented and discussed
 with literature.*

1961'de Lederle (USA) laboratuva-
 rında bulunan ethambutol bu tarihten iti-
 baren tüberküloz tedavisinde kullanılan
 iyi tolere edilebilen bir ilaçtır¹. Etham-
 butol'un tek yan etkisi ethylalcohol kulla-
 nanlarda görülen görmenin azalması ve
 santral skotom oluşumuna benzeyen tab-
 lonun ortaya çıkmasıdır². Bu konuda son
 yapılan çalışmalardan birinde Albino
 tavşanlara kilogram başına 105-2500 mg.
 18 ile 120 gün ethambutol verildiğinde,
 % 18.4'nin bilateral optik sinirin kiazma
 ve kranial bölgelerinde miyelinsiz aksonal
 liflerde fokal şişmeler tesbit edilmiştir³.

Biz B.Ü.T. Fakültemiz Göğüs hasta-
 lıklarında kg. başına 25 ve 15 mg. etham-
 butol kullanan hastalarda 2 sene içinde

(*) Bursa Üniv. Tıp Fak. Göz Hastalıkları Kürsüsü Öğretim Üyesi ve Başkanı.

(**) Bursa Üniv. Tıp Fak. Göz Hastalıkları Kürsüsü Öğretim Üyesi Yardımcıları

(***) Bursa Üniv. Tıp Fak. Göğüs Hastalıkları ve Tüberküloz Kürsüsü Başkanı.

(****) Bursa Üniv. Tıp Fak. Göğüs Hastalıkları ve Tüberküloz Kürsüsü Uzmanı.

Bursa Üniversitesi Tıp Fakültesi Göz Hastalıkları Kürsüsü ve Göğüs Hastalıkları ve Tüberküloz Kürsüsü ortak çalışması olup XIV. Türk Oft. Kong. 27 Ağustos-1 Eylül 1979, İstanbul'da tebliğ edilmiştir.

değişik periodlarla yapılan görme, görme alanı, renk görme muayenelerinde alınan sonuçları içeren ve ayrıca polikliniğimizde tesadüfen teşhis edilen 2 olgunun değerlendirmesini yapmayı amaçladık.

GEREÇ ve YÖNTEM

1976 Dönemi içinde B.Ü.T.F. Göğüs Hastalıkları Kliniği'nde tedavi edilen Tüberküloz hastalarının ilâca başlamadan önce ve başladıktan sonra değişik zamanlarda ortalama 2 sene içinde görme alanı, renk görme ve görme keskinliği muayeneleri yapılmıştır. Bu hastalar içinde kontrole gelmeyen görme alanı muayenelerinde tam kontakt kurulamayan hastalar elimine edilmiş ve geri kalan 40 hasta Tablo 1'de gösterilmiştir. Ortalama olarak her hastaya 18 ay ethambutol verilmiştir. Hastalar ilâcı ilk iki ay kg. başına 25 mg., ondan sonra 15 mg. olarak kullanmışlardır.

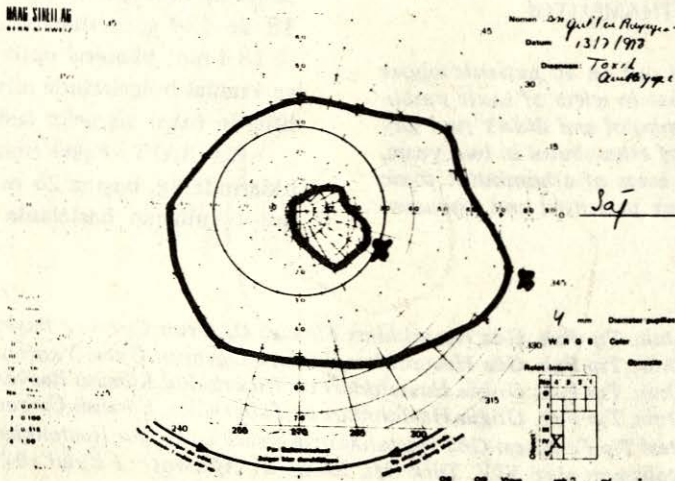
BULGULAR

Tablo 1'de görüldüğü şekilde kontrol edilen hastalardan hiç birinde ethambutol'e ait toksik tablo görülebilmiştir. Sa-

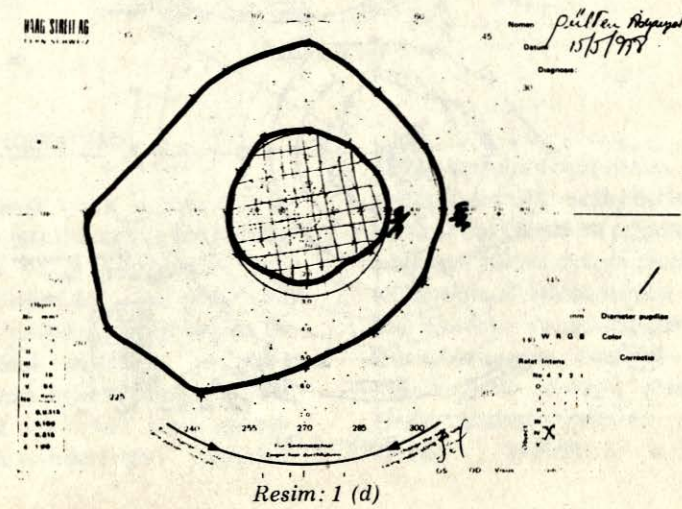
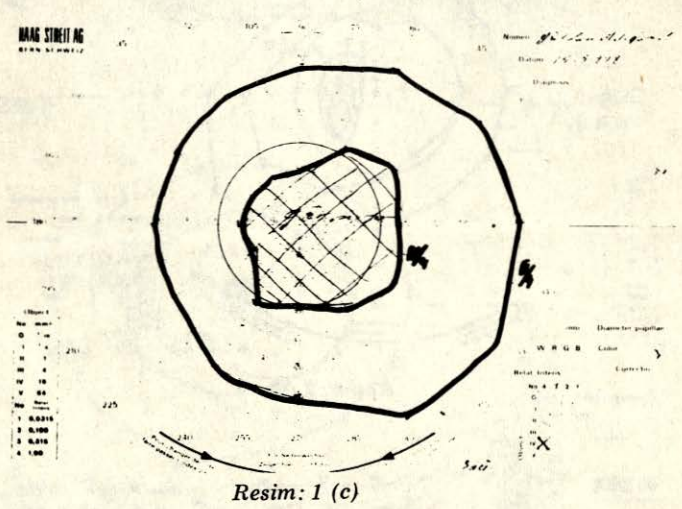
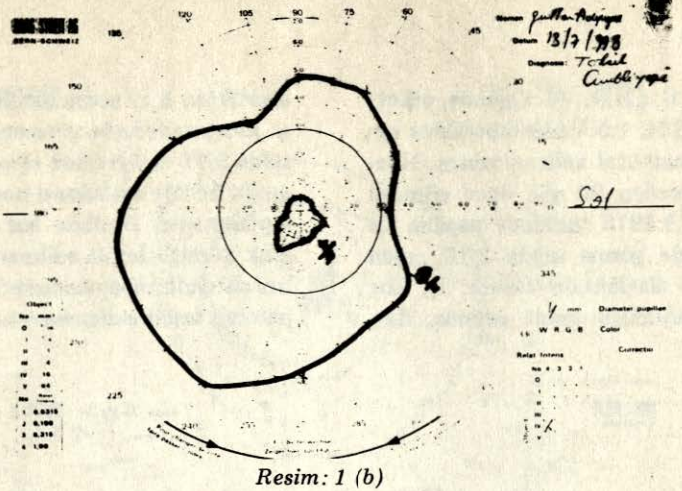
dece 4 olguda katarakta, bir olguda doğuştan renk körlüğüne, iki olguda senil makulopatiye ait değişiklikler gözlenmiştir. Takip ettiğimiz guruba dahil olmayıp polikliniğimizde tesadüfen etambutol toksik ambliyopisi olarak tanımlanan iki olgumuzu kısaca özetlersek;

OLGU I: G.A. 41 yaşında kadın; Prot. No. 92948. 3 yıl önce tüberküloz teşhis edilmiş, 4 ay önce ethambutol başlanmış, 3 ay sonra hastada görme bozuklukları meydana gelmiştir. 8.5.1978 tarihinde ilk muayenede görme sağda 50 cm'den parmak sayma, soldan el hareketi olarak bulunmuş, yapılan görme alanı muayenesinde (Resim: 1) iki taraflı geniş skotom tespit edilmiştir. Sistemik muayenelerde herhangi bir bulgu saptanamamıştır.

Neden ethambutol toksitesine bağlanmış ve ilâç kesilmiştir. 13.7.1978'de yapılan son muayenesinde ise santral skotomda azda olsa küçülme görülmüş, görmeler sağda 1,5 mps. sayma, solda 1 mps. seviyesinde bulunmuş, renk körlüğünün devam ettiği saptanmıştır. Ayrıca fundus tetkikinde her iki papillada soluklaşma mevcuttur.

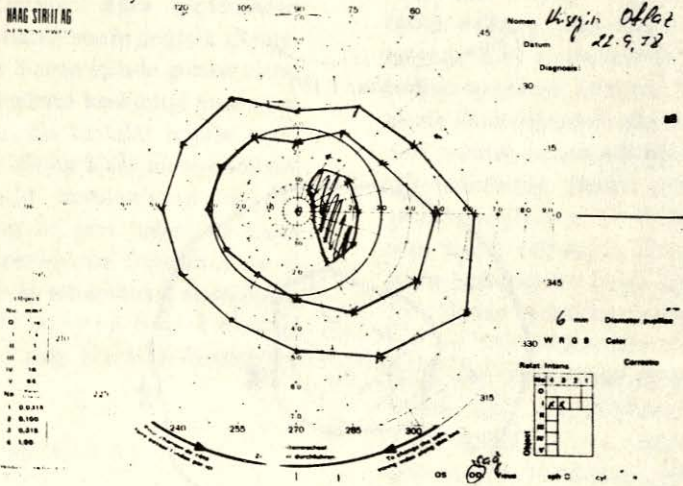


Resim: 1 (a)

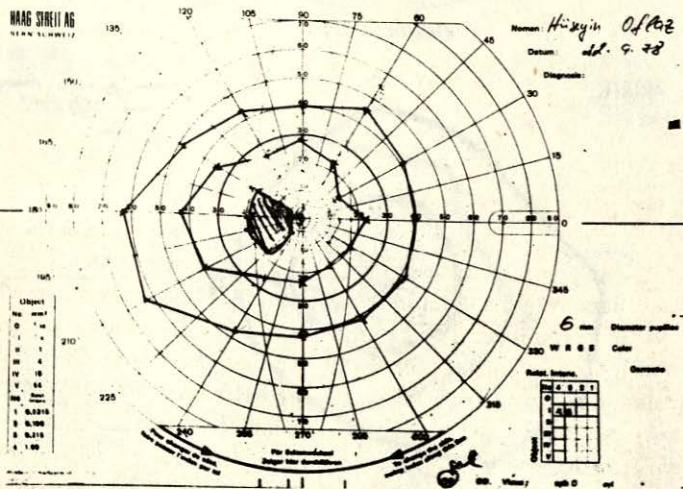


OLGU II : H.O. 46 Yaşında, erkek,
Prot. No. 7384. 1,5 Yıldır tüberküloz ne-
deni ile ethambutol kullanıyormuş. Mua-
yeneye gelmeden 20 gün önce görmesi
azalmış. 21.9.1978 tarihinde yapılan ilk
muayenesinde görme sağda 2/10, solda
1/10 görme alanlarında (Resim: 2). Kör
noktanın büyüdüğü tesbit edilmiş, ilaç

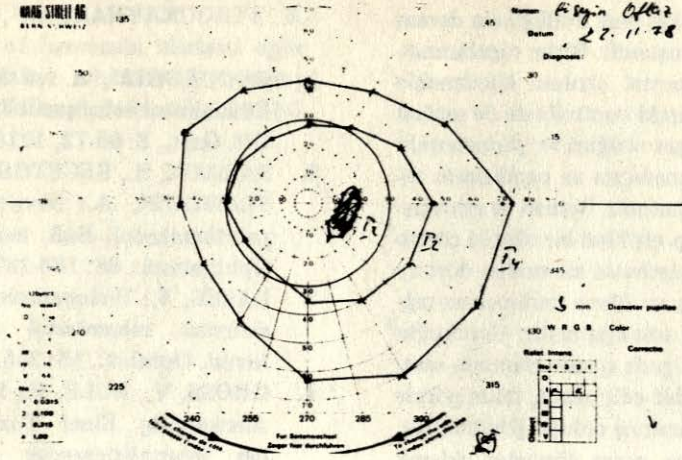
kesidikten 6 ay sonra görme ve görme ala-
nı muayenelerinde görmenin sağda 8/10,
solda 9/10 seviyesinde olduğu görme ala-
nında ise kör noktaların normale döndüğü
saptanmıştır. Hastada her iki seferde de
renk körlüğü tesbit edilmemiş olup, yapı-
lan sistemik muayenelerinde herhangi bir
patoloji tesbit edilememiştir.



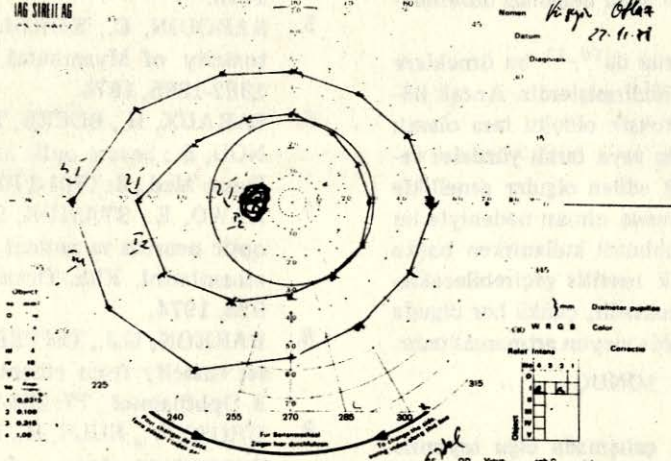
Resim: 2 (a)



Resim: 2 (b)



Resim: 2 (c)



Resim: 2 (d)

TARTIŞMA

Bugüne kadar gerek memleketimizde¹, gerek yabancı literatürde bu konuda çok miktarda yayın yapılmıştır^{7.8.9}. Gross ve arkadaşları⁴, iki fazlı bir tedavide tüm olgulara önce kg. başına 50 mg. ethambutol vermişler ve daha sonra bu miktarı arttırmışlardır. Bunlar arasında ancak bir toksik tablo gözlenmiştir. Barguin ve arkadaşları⁵ yaptıkları

bir çalışmada olgularının % 22'sinde elektrofizyolojik değişiklikler saptamışlardır. Yine Saraux ve arkadaşları⁶ toksik tablonun yüksek doz ve renal yetersizlikten meydana çıkabileceğini belirtmişlerdir. Holcova ve arkadaşları¹², 8 aylık tedaviden sonra bilateral optik nevritis ve renk körlüğü, görme keskinliğinde azalma gösteren bir hastasında ilaç kesildikten sonra görme-

nin arttığını fakat renk körlüğünün devam ettiğini bildirmişlerdir. Bizim olgularımızdan birinde santral skotom küçülmekle beraber en sonraki kontrolünde de santral skotomun devam ettiğini ve görmelerinin daha fazla artmadığını ve papillaların soluklaştığı görülmüştür. Boman ve arkadaşları^{1,3}'nin takip ettikleri bir olguda görme şikâyetleri ethambutol alımından dört ay sonra başlamış ve ilâcın kesilmesine rağmen papillalar soluklaşmıştır. Gücükoğlu¹ bildirdiği üç olguda görme alanında santral skotom tesbit edilmemiş, fakat görme keskinliğinin azalmış olduğu görülmüştür. İlâç kesildikten sonra görmeler giderek düzelmiştir. Bizim diğer olgumuzda da, görme ve görme alanı bulguları düzelmiştir.

Diğer yazarlar da^{10,11} bu örneklere benzer olgular bildirmişlerdir. Ancak ilâcın ne oranda toksik olduğu tam olarak aydınlatılamamış veya farklı yüzdeler verilmiştir. Tebliğ edilen olgular genellikle tesadüfen bulunmuş olması nedeniyle bu hastalarda ethambutol kullanırken başka nedenlerle optik nevritis geçirebileceklerini akla getirmektedir, çünkü her olguda ilâç kesildiği halde vizyon artmamaktadır.

SONUÇ

Yaptığımız çalışmada olgu sayımızı geniş tutmaya çalıştık ve hastalarımıza en az üç defa görme, görme alanı körlüğüne sebep olan diğer nedenler çıkartıldığında takip ettiğimiz hastalarda herhangi bir toksik tablo tesbit edemedik. Belirttiğimiz iki olgu bu guruba girmeyip polikliniğimizde tesadüfen tanımlanan olgulardır. Bu sebeple ethambutol'un toksik ambliopiye sebep olması yüzdesi bizce oldukça düşük olmalıdır. Ancak ethambutol kullanmaya başlayan her hastaya üç ay sonra görme alanı, renk körlüğü ve görme keskinliği muayenesi yaptırılması ilerdeki komplikasyonların önlenmesi açısından uygun olur.

1. GÜCÜKOĞLU, A. ve KÖZER, L.: Ethambutol toksik ambliyopisi. Türk Oft. Gazt., 8: 65-72, 1978.
2. SARAUX, H., BECETOILLE, A., FLOUROUIN, A.: Nevrites optiques parethambutol. Bull. mem. Soc Fr. Ophthalmol., 86: 183-187, 1973.
3. LASEL, S.: Histopathology of experimental ethambutol intoxication. Invest. Ophthalm., 15: 265, 1976.
4. GROSS, V., EULE, H., HAGER, G.: Auswertung Einer Toxizitätsstudie bei intermittierender ethambutol. Klin. Mbl. Augenheilk., 163: 17-22, 1973.
5. BAROUIN, C., KOROL, S.: Ocular toxicity of Myambutol, Praxis, 63: 1382-1385, 1974.
6. SARAUX, H., BECHE, TOILLE, A., NOU, B.: Severe optic neuritis. Presse Med., 3: 1701-1704, 1974.
7. KAWO, E., STASIUK, S.: Unilateral optic neuritis ve patient treated with ethambutol. Klin. Oczno., 44: 925-928, 1974.
8. BARRON, G.J., TEPPER, L.G.: Ocular toxicity from ethambutol. Amer. J. Ophthalmol., 77: 256-260, 1974.
9. GROSS, V., EULE, H., HAGER, G.: Auswertung einer fazilitat studie bei intermittierender ethambutol-medikation, Klin. Mbl. Augenheilk., 163: 17-22, 1973.
10. DOUCHE, C.: Ocular toxicity of ethambutol, Ann. d'oculist., 71: 207-557, 1974.
11. YOSHIHITO, H.: A survey of the visual toxicity of ethambutol. Folia Ophthalmol., Jap., 25: 1142, 1974.
12. HOLCOVA, B., STAHALOVA, D.: Ocular complication of ethambutol therapy (In Czech). Cz. Oftal., 31, 256-259, 1975. (Abs. Opht. Lit., Vol 29, No: 3, 1469, 1975.)

13. BOMAN, G., CALISSENDORFF, B.:
A Case of irreversibl bilateral optic
damage after ethambutol therapy
Scand., J. Resp. Disk., 55: 176-180,
1970.