

Malign Melanomu Taklid Eden Bir Koroidea Hematomu

Dr. Ahmet SARIÇOĞLU*
Dr. Hikmet ÖZÇETİN**
Dr. Sevil ÖZÇETİN***

ÖZET

Bir erkek hastanın sağ gözünde klinik olarak malign melanomu taklid eden ve floresein angiografi ile ayırıcı tanısı yapılan bir koroidea hematomu takdim edilmiştir. FFA'da lezyonun koroideal floresansı maskeleyen ve geç fazlarda boyanmaması ile RPE'unun hemorajik dekolmanı-koroideal hematom tanısı konmuştur.

SUMMARY

A CASE OF CHOROIDEAL HEMATOMA WHICH HAS SIMILAR FINDINGS AS MALIGN MELANOMA

A Choroideal hematoma which was clinically similar a choroideal malign melanoma and was differantied by FFA, was presented. FFA revealed complete obstruction of background choroidal fluorescence and there was no evidence in later phase of staining in the region of the lesion.

Göz dibinin pigmentli lezyonlarından özellikle yerel pigmentasyon arzedenler düz veya kabarcık oluşumlardır. Düz olan pigmentli lezyonlar arasında; benign melanom, dejeneratif veya inflamatuvar bir hastalığı takip eden pigment birikintileri ve miyopideki Fuchs noktasıdır. Kabarcıklık arzeden pigmentli lezyonlar ise retina

dekolmanı, malign melanom, koroidea hematomu, eksüdatif lezyonlar, koroidea hemangiomu ve metastatik tümörlerdir¹.

Bunlardan pigmentli kabarcık lezyonlar, hekimi tanı ve tedavi yönünden düşündüğü kadar hastayı da endişelendirmektedir. Bu nedenle, hastadan elde edilecek iyi bir anamnez ve yeterli tanı yöntemlerinin kullanılması yanlış tanıya bağlı göz kayıplarını önleyecektir. Bilindiği gibi malign melanom, koroidea hemangiomu ve metastatik tümörlerin tedavisinde genellikle enükleasyon indike iken; retina dekolmanı, koroidea hematomu ve eksüdatif lezyonların tedavisinde ise gözün enükleasyonu konu edilmemektedir^{2,3}. Buna karşın yanlış tanı nedeni ile göz kayıplarına literatürde rastlamak mümkündür⁴. Bunlar arasında özellikle koroidea malign melanomu sık rastlanması nedeni tanıda ilk akla gelen patoloji olmaktadır^{1,2,5,6,7}.

Biz burada koroidea malign melanomu taklid eden bir koroidea hematomu veya retinanın pigment epitelinin hemorajik dekolmanını^{5,6,8} takdim ederek FFA'da ayırıcı tanıyı vurgulamaya çalışacağız.

(*) Bursa Üniversitesi Tıp Fakültesi Göz Hastalıkları Kürsüsü Uzmanı

(**) " " " " " " " " Başkanı

(***) " " " " " " " " Uzmanı

15.11.1979 Tarihli Bursa Oft. Dern. Bil. Topl. Tebliğ Edilmiştir.

OLGU: M.G., 59 Y., Prot. No. 129166
Erkek, Evli.

Yakınması; sağ gözünün görmemesi
Öyküsü: 29.3.1979 Tarihinde sağ gözünün görmemesi nedeni ile Bursa Tıp Fak. Göz Hast. Kür. Polikliniği'ne başvuran hasta 3 gündür sağ gözünün görmediğini farketmiş. Müracaat ettiği göz hekimi tarafından kliniğimize gönderilerek tetkik altına alındı.

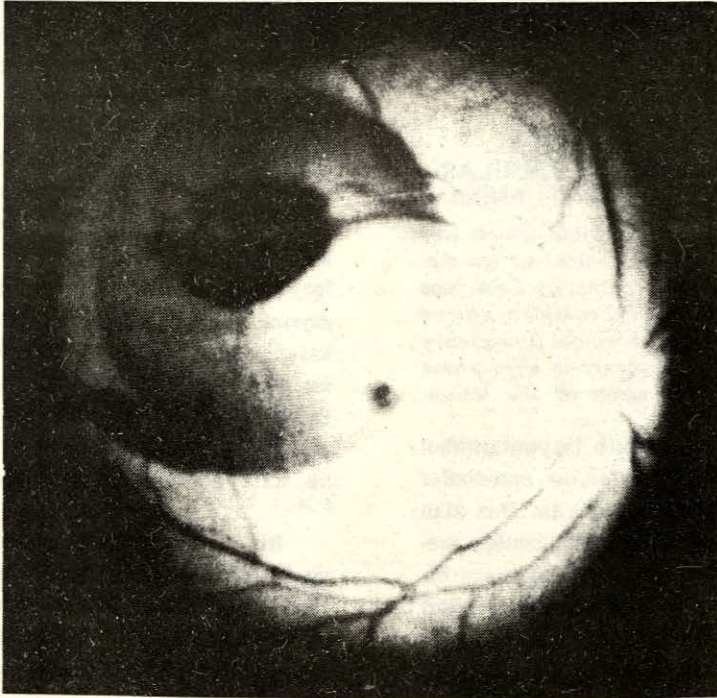
Öz ve soy geçmişinde herhangi bir özellik saptanamayan hastanın yapılan sistemik muayenesinde TA: 160/90 mm/ Hg olmasının dışında bir patoloji bulunamamıştır.

Yapılan göz muayenesinde; sağ göz

ön segment normal, fundusda makulayı da içine alan üst temporal kadranda 10 papilla çapı büyüklüğünde yuvarlak ve 6 D yüksekliğinde koyu kırmızı morumtrak renkli bir kitle dikkati çekiyordu. Kitlenin alt hududunda seviyeli bir hemoraji mevcut olup, kitle kenarları muntazam idi. Gözdibi damarlarının bu kitle üzerinde seyrettiği farkediliyordu (Resim: 1). Bu gözde görme el hareketlerini farkedecek seviyede olup GİB 18,9 mmHg Schiötz idi.

Sol göz fundus normaldi.

Sağ M. Melanom ön tanısı ile 30.3. 1979'da yapılan laboratuvar tetkiklerinden elde edilen bulgular şöyle idi:



Resim: 1

Kan Bulguları:

Eritrosit 4.900.000/mm³,

Lökosit 7.800 mm³

Hb: % 16,8 mgr., AKŞ: % 95 mgr.,

Üre: % 34 mgr., Total Lipid 705 mgr.

Kolesterol 220 mgr., SGOT: 12,

SGPT: 11 idi.

İdrarda melanojen (-), diğer bulgular ise normaldi.

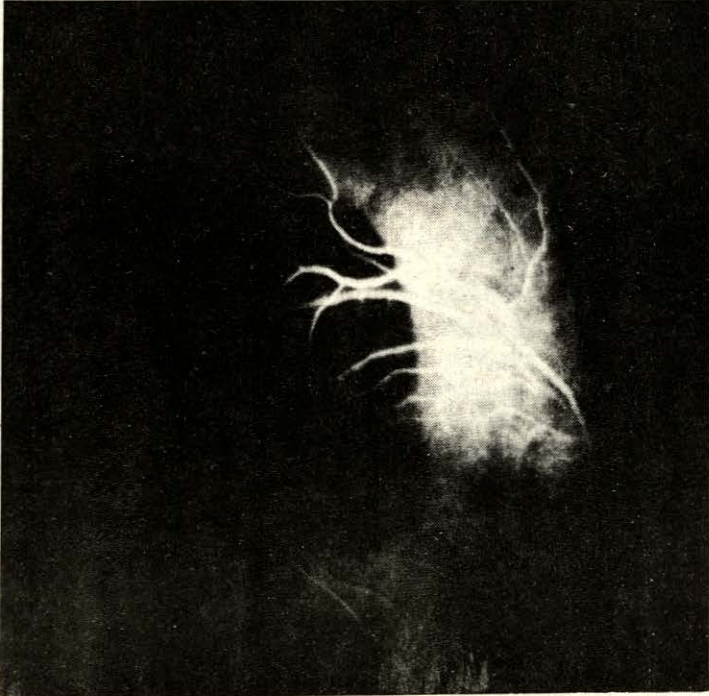
Akciğer grafisinde; Hiler dolgunlunun yanı sıra aorta kavsi ve inen kısımda anevrizmatik genişleme ile kalpde hipertansiyona bağlı büyüme.

FFA Bulguları: Sağ göze yapılan fundus floresain angiografisinde; koroideal fazda; koroideal zemin floresansının lezyon olan yerde maskelendiği ve özellikle bu maskelenme olayının alt temporal ke-

narda ve lezyon ortasındaki kanamaya bağlı olarak daha koyu olduğu görülmüştü. Geç fazlara kadar olan seyirde boyanın bütün damarları muntazam olarak doldurduğu ve yeni damarlaşma ve lezyonun boya almadığı görüldü (Resim: 2).

Sonuç; RPE'in Hemorajik Dekolmanı (Koroideal Hematom).

Hastanın bu tanı ile yapılan 1 ay sonraki gözdibi muayenesinde lezyon alanının renk değiştiği fakat büyüklüğünü muhafaza ettiği saptandı. Kirli sarı renkte olan lezyon kenarları tırtıklı bir görünüm arzietmekte ve periferde ise tek tük pigmentasyonlar dikkati çekmekte idi. Görme aynı seviyede kalmıştı.



Resim: 2

LEZYON	EPİDEMİYOLOJİ	GÖZ BULGULARI	GENEL BULGULAR	TANI YÖNTEMLERİ
Dekolman	Yüksek Miyopi sıklığı olan ırklarda çok sık, orta yaşta her iki cinsde.	Delik veya yırtıklı dekolman, genellikle periferik, miyopie.	—	Funduskopi Ultrasonografi
Malign Melanom	2-6/10.000 oranında 50-60 yaşlarında kadın/erkek = 7/6	Sekonder dekolmanla kabarık pigmentli lezyon anormal damarlar.	—	Funduskopi Transillüminasyon Ultrasonografi Radioizotop FFA
Koroidal Hematom	Travma, vasküler hastalıklı hastalarda spontan, yüksek miyopi.	Erik rengi kabarıklık kenarında arasına açık kırmızı renkli kanama.	Aterioskleroz, Diabet veya kan hastalığı.	Funduskopi Transillüminasyon P ₃₂ , Ultrason, FFA, TA. Kan ve idrar tahlili
Eksüdatif Maküler Lezyon	Sık, yaşlılarda ergeç her iki gözünde etkilenmesi.	Subretinal, Eksüda.	—	—
Koroid Hemanjiom	Nadir, Gençlerde.	Diske yakın gri renkli kabarık tümör ve sonra sek. dekolman.	Serebral Hemanjiom Sturge — Weber Send.	FFA ile iyi belirtilir.
Metastatik tümör	30 Melanomlu olgunun sadece biri, yaşlı gruplarda kadınlarda çok sık, bilateral.	Az pigmentli düzce tümör.	Akciğer, göğüs gibi organların primer tümörleri.	FFA ile iyi belirtilir.

TABLO: I— FUNDUSUN KABARIK PİGMENTLİ LEZYONLARINDA AYIRICI TANI

TARTIŞMA

Tablo 1'de fundusun kabark pigmentli lezyonlarında epidemiyolojik, göz ve genel bulgular ile ayırıcı tanı yöntemlerini açıkça görmekteyiz. Biz olgumuzda aklımıza ilk gelen olayın bir malign melanomu olabileceği idi. Her ne kadar klinik olarak malign melanomun funduskopik görünümü tipik olmasına karşın koroidea hematomu ile sıklıkla karışmakta yanlışlıkla gözlerin enüklüe edildiğine literatürde rastlamaktayız⁶. Olayın arka kutupta yer alması nedeni ile transsillimasyonu uygulayamadığımız olgumuzda FFA yaparak ayırıcı tanıya yapmaya çalıştık. Malign melanomlarda lezyon kenarının tırtıklı olması, üzerinde turuncu renkli pigment yamalarının olması ve lezyonun kenarında bir kan seddinin olmaması ile submaküler yerleşmiş bir hematomda klinik olarak ayırıcı tanı olmaktadır⁷. Genellikle malign melanomlarda FFA'da olan arteriovenöz safhada lezyonda besleyici damarların boyandığı ve faz ilerledikçe noktalı bir boyalanmanın geç fazlara kadarda devam ettiği dikkati çeker^{7,8,9,10}. Bu tip bulgular ise RPE hemorajik dekolman-koroideal hematomda rastlanılmaz. Burada FFA'da görülen özellik koroideal fazda lezyon olan yerde maskelenme, lezyon kenarında kanamadır. Arterio-venöz ve daha ileri fazlarda lezyonu boyamamasıdır. Anormal damarlara ise rastlanılmaz^{9,10}. Hastanın son muayenesinde lezyon yerinde pigmentasyonun hızlanması bunu düşündürmektedir.

Kanımızca bu hastadaki mevcut koroideal hematom arteriosklerotik zeminde büyük bir damarın hipertansiyonuna ve kanamasına bağlıdır.

SONUÇ

Gözdeki muayenelerinde bir koroideal hematom melanomu taklid etmesine

karşın bu yanlığının FFA ile ortadan kaldırılması hekimî güç kararlardan kurtaracak bir yöntem olmaktadır.

KAYNAKLAR

1. PERKINGS, E.S. DOBREE, J.H.: The Differential Diagnosis of Fundus Condition, Henry Kimpton, London, 1972, p. 158-160.
2. BETTMAN, J.W., FELLOWS, V.: The differential diagnosis of the posterior fundus, Am. J. Ophthalmol., 41: 975-980, 1956.
3. REESE, A.B., JONES, I.S.: The differential diagnosis of malignant melanoma of choroid, Arch. Ophthalmol., 58: 477, 482, 495, 1972.
4. HOGAN, M.J., ZIMMERMAN, L.E.: Ophthalmic Pathology, Saunders, Philadelphia, 1962, p. 419.
5. REESE, A.B., JONES, I.S.: Hematomas under the retinal pigment epithelium, Trans. Am. Ophthalmol. Soc., 59: 43-79, 1961.
6. TREDICI, T.J., FENTON, R.H.: Hematoma beneath the retinal pigment epithelium; Report of a case mistaken clinically, Arch. Ophthalmol., 72: 796-799, 1964.
7. ZIMMERMAN, L.E.: Problems in the diagnosis of malignant melanoma of choroid and ciliary body, Am. J. Ophthalmol., 75: 917-929, 1973.
8. GASS, J.: Differential Diagnosis of Intraocular Tumors; A Stereoscopic presentation. Mosby, St. Louis, 1974, p. 177-183.
9. ATMACA, L.: Gözüçi tümörlerinde floresein angiografisi IX. Türk Oft. Kong. Bül. Kardeş, Ankara 1973, s. 280-286.
10. ZWENG, H.C., LITTLE, H.L., PEABODY, R.R.: Laser Photocoagulation and Retinal Angiography, Mosby, St. Louis, 1969, p. 253-268.