

T.C.
ULUDAĞ ÜNİVERSİTESİ
TIP FAKÜLTESİ DERGİSİ
Sayı: 1, Yıl: 11, 1984

Erişkinde Mediastinal Tüberküloz Lenfadenopatisi

Mete CENGİZ*
Ercan TUNCEL**
İ. Ayhan ÖZDEMİR***

ÖZET

Tüberküloza bağlı mediastinal lenfadenopati çocukluk çağı tüberkülozunun (primer tüberküloz) temel röntgen bulgusudur. Yetişkin tipi akciğer tüberkülozunda görülmez. Yetişkinde görülen mediastinal lenfadenopati genellikle lenfoma veya bronkial karsinoma gibi malign bir olayı düşündürür. Yetişkinde sık görülmemesi nedeniyle 5 tüberküloz mediastinal lenfadenopati olgusu sunulmuş, tanı ve ayırıcı tanı özellikleri tartışılmıştır.

SUMMARY

Tuberculous Mediastinal Lymphadenopathy in the Adult

Tuberculous mediastinal lymphadenopathy is the main x-ray finding of childhood tuberculosis (primary tuberculosis). This finding is not seen in adult type tuberculosis. Mediastinal lymphadenopathy in the adult usually suggests a malignant process such as lymphoma or bronchial carcinoma. Because of its rarity in the adult, five cases of tuberculous mediastinal lymphadenopathy are presented, features of diagnosis and differential diagnosis discussed.

Primer akciğer tüberkülozunda akciğer parankimine yerleşerek primer foküsü oluşturan tüberküloz basilleri lenf yolları aracılığıyla mediastendeki lenf nodlarına taşınır ve lenf nodlarının büyümesine neden olur. Akciğerdeki primer foküsle birlikte mediastinal lenfadenopatiye "primer kompleks" adı verilir. Oldukça yüksek bir oranda, akciğerdeki lezyon göğüs röntgenogramlarında görülmeyebilir¹. Böyle ol-

* Yard. Doç. Dr.; Uludağ Univ. Tıp Fak. GKDC Anabilim Dalı Öğretim Üyesi

** Doç. Dr.; Uludağ Univ. Tıp Fak. Radyoloji Anabilim Dalı Öğretim Üyesi

*** Doç. Dr.; (FACS), Uludağ Univ. Tıp Fak. GKDC Anabilim Dalı Öğretim Üyesi

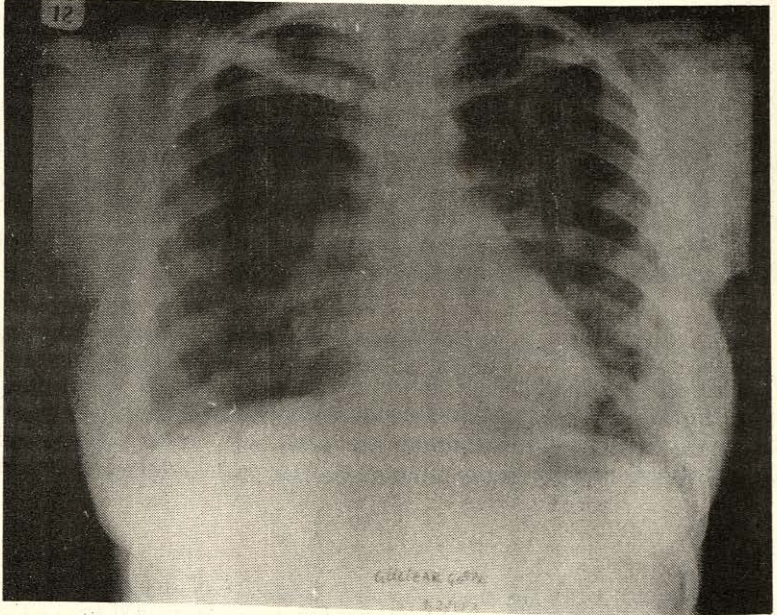
gulara mediastinal lenfadenopati çocukluk çağı tüberkülozunun tek röntgen bulgusudur. Tüberküloz paratrakeal ve parabronkial lenf bezlerinin büyümesine ve komşu yapılarda baskıya neden olabilir^{1.2}. Buna karşılık yetişkinde görülen akciğer tüberkülozunda (re-enfeksiyon tüberkülozu) mediastinal lenfadenopati görülmez. Bu nedenle yetişkinde görülen mediastinal lenfadenopatilerde öncelikle malign bir patoloji akla gelir ve genellikle kesin tanı ve tedavisi için torakotomi veya sternotomi gerektirir^{3.4}.

Tüberkülozun eradike edildiği ülkelerde ancak Asya veya Afrika'lı göçmenlerde nadiren görülen tüberküloz mediastinal lenfadenopatisine^{5.6}, ülkemizde tüberkülozun halen bir sağlık sorunu olmasından dolayı, sık olmamakla beraber rastlanmaktadır.

Göğüs röntgenogramlarında görülen mediastinal kitlelerin ayırıcı tanısına yardımcı olmak amacıyla tüberküloza bağlı 5 mediastinal lenfadenopati olgusu sunulmuş ve tanı kriterleri tartışılmıştır.

OLGULAR

OLGU 1: S.T. 56 yaşındaki kadın hasta, sol göğüs ağrısı, ateş ve öksürük şikayeti ile hastahanemize yatırıldı. PPD 10 mm bulundu. Göğüs röntgenogramında solda paratrakeal kitle görüldü. Bronkoskopi ve balgam kültürleri negatifti. Hastaya tanı koymak için sol torakotomi yapıldı. Sol hilusta ve arkus aorta çevresindeki 2x2x3 cm boyutlarındaki büyümüş lenf nodlarına benzer kitle çıkarıldı. Patolojik tanı tüberküloz lenfadenit olarak geldi. Hastaya anti-tüberküloz tedavi uygulandı.



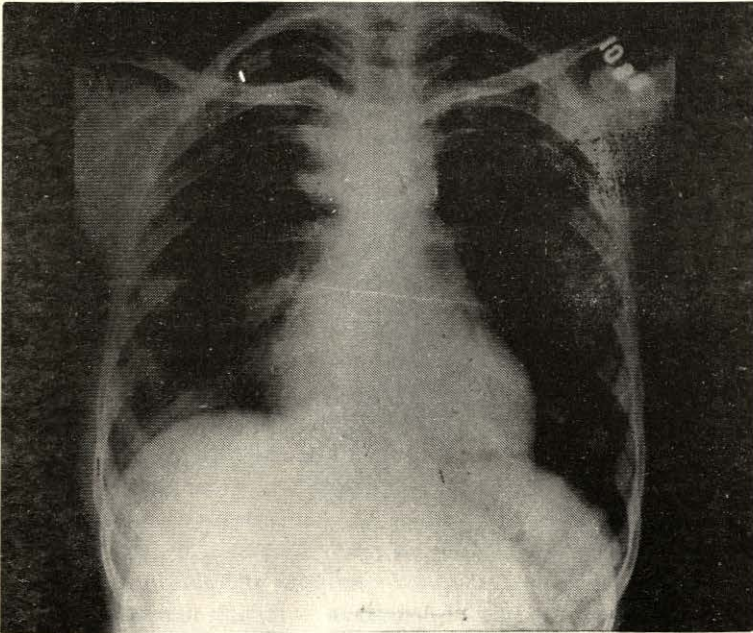
Resim: 1
Aorta İle Sol Pulmoner Arter Arasındaki Kitle

OLGU 2: G.Ç. 24 yaşında kadın hasta, ses kısıklığı, öksürük, halsizlik şikayetleri ile yatırıldı. PPD 7 mm idi. Göğüs röntgenogramında arkus aorta çevresinde, aort kenarını silen kitle görünümü saptandı (Resim 1). Bronkoskopide sol vokal kord hareketi azalmış bulundu. Sol torakotomi yapılarak, aorta ve pulmoner arter arasından sol rekürren sinire baskı yapan 3x4 cm. boyutlarında kazeöz madde içeren kitleden biyopsi yapıldı. Patolojik tanı tüberküloz olarak geldi. Hasta anti-tüberküloz tedaviye alındı.

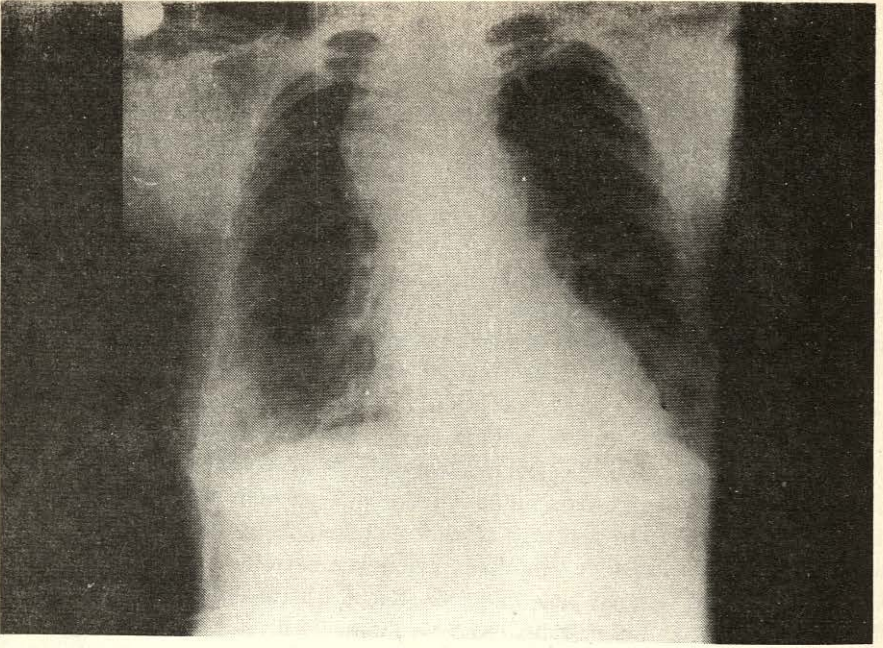
OLGU 3: N.S. 34 yaşındaki kadın hasta, öksürük, retrosternal dolgunluk hissi ve halsizlik şikayetleri ile başvurdu. PPD 12 mm bulundu. Göğüs röntgenogramında sağ paratrakeal bölgede düzgün kenarlı bir kitle saptandı (Resim 2). Sağ torakotomi ile 4x5x6 cm. boyutlarındaki kitle çıkarıldı. Patolojik tanı tüberküloz geldi.

OLGU 4: H.S. 46 yaşında kadın hasta. Kollarında, boyunda ve yüzde şişlik, nefes darlığı nedenleri ile yatırıldı. PPD 10 mm bulundu. Göğüs röntgenogramında üst mediasten genişlemişti. Sağ paratrakeal bölgede düzgün kenarlı bir kitle görülmüyordu (Resim 3). Vena kavogramında süperior vena kavanın distal kesiminde dıştan basıya bağlı obstrüksiyon saptandı (Resim 4). Sternotomi ile mediasten eksplere edildi. Trakeanın önünden ve vena kava süperiorun çevresinden 6x8x10 cm. boyutlarında, nodüler bir tümöral kitle çıkarıldı (Resim 5). Patolojik tanı tüberküloz lenfadenit geldi. Hasta anti-tüberküloz tedaviye alındı.

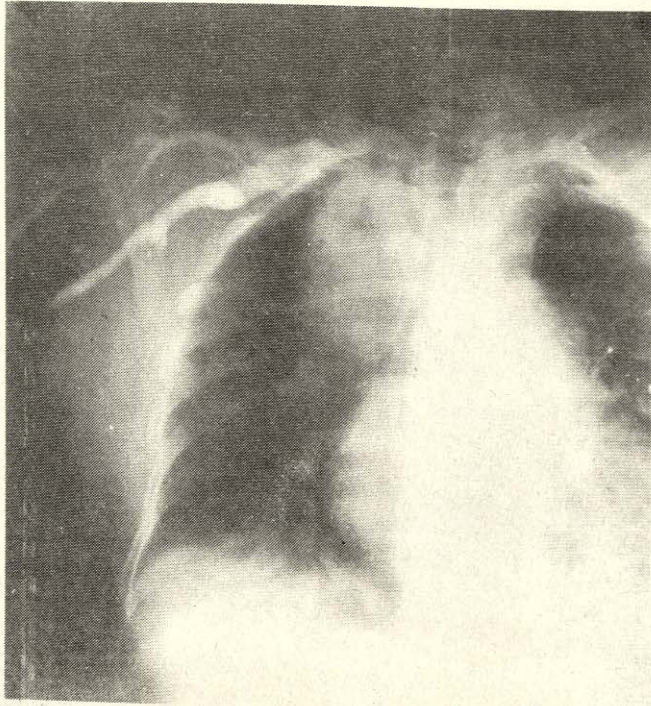
OLGU 5: O.D. 21 yaşındaki erkek hasta. Boynun sağ tarafında şişlik, ateş ve nefes darlığı şikayetleri ile başvurdu. PPD 15 mm bulundu. Göğüs röntgenogramında sağ paratrakeal kesimde düzgün kenarlı, lenfadenopati görünümünde bir kitle saptandı. Boyundaki kitleden yapılan biyopsi sonucu tüberküloz lenfadenit tanısı kondu. Anti-tüberküloz tedavi uygulandı.



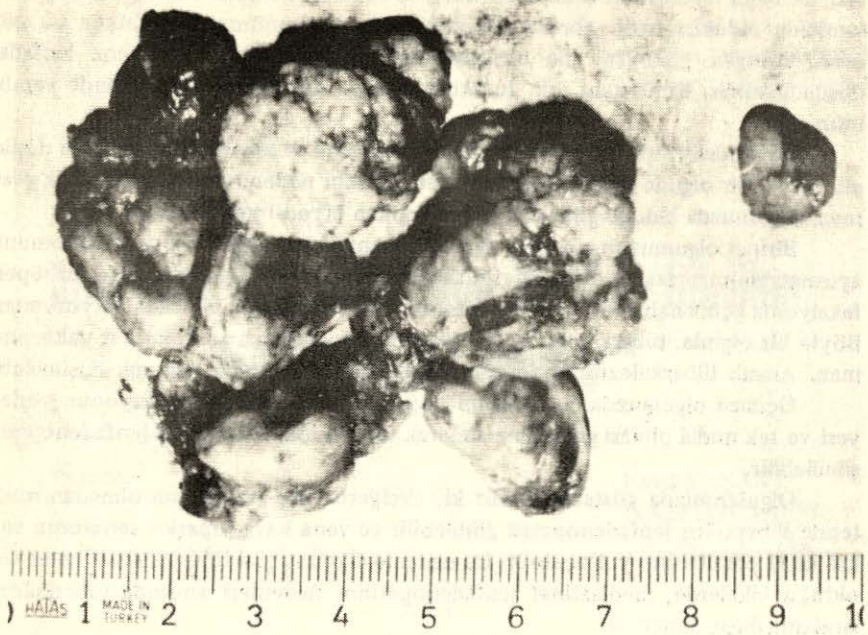Resim: 2
Sağ Paratrakeal Kitle



Resim: 3
Sağ Paratrakeal Kitle



Resim: 4
Vena Kava Süperior Obstrüksiyonu



Resim: 5
Vena Kava Süperior Sendromuna Neden Olan Lenf Nodları

TARTIŞMA

Olgularımızın çoğunluğunda ateş ve öksürük gibi enfeksiyonu düşündüren bulgular vardı. Bir olgumuz ses kısıklığı ile bir olgumuz ise vena kava süperior sendromu ile başvurmuştu. Akciğer tüberkülozunun vokal kord paralizisine neden olduğu uzun zamandan beri bilinir⁷. Ancak mediastinal tüberküloz lenfadenopatisinin neden olduğu nervus rekürrens paralizisi son derecede nadirdir. Batıda böyle bir tablo öncelikle karsinom ve lenfomayı düşündürür⁶. Bununla birlikte batıdaki göçmenlerde tüberküloza bağlı mediastinal lenfadenopatinin sık görüldüğünü bildiren çalışmalar da vardır⁵.

Ülkemizde tüberküloz güncelliğini koruyan bir sağlık sorunu olduğundan ses kısıklığına neden olan bir mediastinal lenfadenopatide, olgumuzda olduğu gibi, tüberküloz lenfadenopati ayırıcı tanı listesine eklenmelidir. Hastanın genç olması ve öksürük, ateş gibi enfeksiyon bulgular tanıya yardımcı diğer özelliklerdir.

Vena kava süperior sendromunun başlıca nedeni bronş karsinomunun mediasten lenf nodlarına yayılımıdır. Lenfomada daha az görülür. Metisergid kullanımına bağlı mediastinal fibrosis, tüberküloz ve histoplazmozisin neden olduğu mediastinit ise bu sendromun nadir nedenleridir⁸. Olgumuzda olduğu gibi akciğerde bir lezyon görülmemesi bronş karsinomuna bağlı vena kava süperior sendromu olasılığını azaltır. Röntgende lenfomanın düzgün ve oldukça tipik lenfadenopati görünümünün olmaması vena kava süperior sendromunun diğer nedenlerini düşündürmelidir. Meti-

sergide bağıli mediastinit hikaye ile kolayca ekarte edilebilir. Histoplazmozis ise ülkemizde oldukça nadir görülür. Tüberkülozun toplumumuzda oldukça sık görülmesi, röntgen görünümü ile birleştirilerek ayırıcı tanıda tüberküloz lenfadenit düşünülmelidir. Kesin tanı için torakotomi veya sternotomi gerektiğinde yapılmalıdır.

Boyundaki kitle ile başvuran olguda lenfoma ve tüberküloz öncelikle düşünüldü. Böyle bir olguda mediastinal lenfadenopatinin nedenini anlamak zorluk göstermez. Olgumuzda olduğu gibi, boyundan yapılan biyopsi kesin sonucu verir.

Birinci olgumuzun röntgen görünümü santral yerleşimli bronş karsinomundan ayırmak güçlü. Ateş ve öksürük gibi semptomların varlığı ise kolaylıkla bir süperenfeksiyonla açıklanabilirdi. Hastanın yaşının ileri olması da tümör lehine yorumlandı. Böyle bir olguda, tüberkülozu başta düşünmek kanımızca gerçekçi bir yaklaşım olmaz. Ancak tüberkülozun toplumdaki yaygınlığı gözönüne alınarak düşünülebilir.

Üçüncü olgumuzda da hastanın yaşı, semptomatolojisi ve lezyonun yerleşim yeri ve tek nodül olması gözönüne alınarak tüberküloz mediastinal lenfadenopati düşünülebilir.

Olgularımızda göstermektedir ki, akciğerde hiç bir lezyon olmadan mediatende tüberküloz lenfadenopatisi görülebilir ve vena kava süperior sendromu ve vokal kord paralizisine yol açabilir. Bu nedenle ülkemiz gibi tüberkülozun halen sorun olduğu ülkelerde, mediastinal lenfadenopatinin nedenleri arasında tüberküloz ilk sıralarda düşünülmelidir.

KAYNAKLAR

1. KITTREDGE, R.D., FINBY, N.: Bilateral tuberculous mediastinal lymphadenopathy in the adult. Am J Roent 96: 1022, 1966.
2. YURDAKUL, Y., AYTAÇ, A.: Surgical repair of Tracheobronchial compression by tuberculous lymph nodes. Br J Dis Chest 73: 305, 1979.
3. SCHOWENGERDT, C.G., SUYEMOTO, R., MAIN, F.B.: Granulomatous and fibrous mediastinitis. J Thorac Cardiovasc Surg 57: 365, 1969.
4. SAKULSKY, S.B., HARRISON, E.G., DINES, D.E., PAYNE, W.S.: Mediastinal granuloma. J Thorac Cardiovasc Surg 54: 279, 1967.
5. BLOOMBER, T.J., DOW, C.J.: Contemporary mediastinal tuberculosis, Thorax 35: 392, 1980.
6. FOWLER, R.F., HETZEL, M.R.: Tuberculous mediastinal lymphadenopathy can cause left vocal cord paralysis. British Med Journal 286: 1562, 1983.
7. FARMER, W.C., FULKERSON, L.L., STEIN, E.: Vocal cord paralysis due to pulmonary tuberculosis. Am Rev Respir Dis 112: 565, 1975.
8. OLDHAM, H.N. Jr., SABISTON, D.C. Jr.: The mediastinum, In: Davis-christopher Text Book of Surgery. Ed: Sabiston, D.C. Jr., W.B. Saunders Comp. 12th Ed. Phi., London-Toronto, Vol 2, p. 1243.

Yard, Doç. Dr. Mete CENGİZ
Uludağ Üniversitesi Tıp Fakültesi
GKDC Anabilim Dalı Öğretim Üyesi
BURSA