

## Bir Çiñçila Çiftliğinde Salmonella Enfeksiyonu

Deniz MISIRLIOĞLU

Uludağ Üniversitesi, Veteriner Fakültesi Patoloji Anabilim Dalı, Bursa-TÜRKİYE

Cengiz ÇETİN

Uludağ Üniversitesi, Veteriner Fakültesi Mikrobiyoloji Anabilim Dalı, Bursa-TÜRKİYE

M. Müfit KAHRAMAN

Uludağ Üniversitesi, Veteriner Fakültesi Patoloji Anabilim Dalı, Bursa-TÜRKİYE

Vildan CANER

Uludağ Üniversitesi, Veteriner Fakültesi Mikrobiyoloji Anabilim Dalı, Bursa-TÜRKİYE

M. Özgür ÖZYIĞIT

Uludağ Üniversitesi, Veteriner Fakültesi Patoloji Anabilim Dalı, Bursa-TÜRKİYE

Geliş Tarihi: 08.11.2000

**Özet:** Bu çalışmada Yalova bölgesindeki 40 ailelik bir çiñçila yetiştirme çiftliğinde görülen salmonella enfeksiyonu sunulmaktadır. Çiñçila yetiştirme çiftliğinde 10 gün içinde 24 ailede çevreye karşı ilgisizlik, iştahsızlık, kanlı veya kansız ishal, tremorlar, kısmi paraliz, bazı dişilerde mukopurulent veya kanlı vaginal akıntı ile 1-2 aylık gebe hayvanlarda abort ve ölüm şeklindeki klinik bulgular gözlenmiştir. Yeni doğanlar ile gebe hayvanların hastalıktan daha şiddetli etkilendikleri bildirilmiştir. Klinik bulgulara sahip canlı 2 diş çiñçila ötenazi edildikten sonra nekropsi, histopatoloji ve mikrobiyolojik muayeneleri yapıldı. Nekropsi ve histopatolojik incelemede; en belirgin olarak enteritis bulguları gözlenirken, septisemiye işaret eden bulgular ve uterusu hafif kanlı, mukopurulent bir eksudatın eşlik ettiği yangı tablosu dikkati çekti. Mikrobiyolojik incelemeler sonunda *Salmonella enteritidis* ve *S. typhimurium* izole ve identifiye edildi. İzole edilen *Salmonella* suşları enrofloxacin, amoxycillin ve gentamicin' e duyarlı, erythromycin ve ampicillin' e ise dirençli bulundu.

**Anahtar Sözcükler:** Çiñçila, Salmonella, Enterit , Abort

### Salmonella Infection in a Chinchilla Farm

**Abstract:** This study describes a salmonella infection in a chinchilla farm of 40 families in the Yalova region. Twenty-four families were affected in a 10-day period after the outbreak of the disease and the clinical signs were apathy, anorexia, diarrhoea with or without hemorrhage, tremors, local paralysis, mucopurulent or hemorrhagic vaginal secretion in some females, abortions in 1 to 2 month-pregnant animals and death. The newborn and pregnant animals were affected more severely. Two live chinchillas with clinical signs were euthanized and gross pathological, histopathological and microbiological examinations were performed. In the gross and microscopical examinations, the most severe lesions were due to enteritis together with findings suggestive of septicemia. Inflammation of the uterus with slightly hemorrhagic, mucopurulent exudate was also seen. Isolation and identification of *Salmonella enteritidis* and *S. typhimurium* were carried out during the microbiological examination of the sampled tissues. The isolated *Salmonella* strains were found to be sensitive to enrofloxacin, amoxycillin and gentamicin, and resistant to erythromycin and ampicillin.

**Key Words:** Chinchilla, Salmonella, Enteritis, Abortion

### Giriş

Çiñçila'lar (Chinchilla) tavşan ailesine (Chinchillidae) mensup, bitki ile beslenen kemirgen hayvanlardır. Çiñçila'larda en sık rastlanan ve çoğu ölümlerin sebebi olan hastalık grubunu sindirim kanalı hastalıkları

oluşturur. Bu olayların büyük bir kısmından obligat ve fakültatif bakteriler sorumludur. Sindirim kanalını etkileyen generalize enfeksiyonlar arasında listeriosis, pasteurellosis, pseudotuberculosis, salmonellosis ve pseudomoniasis bulunur (1-3). Bunlardan pseudomoniasis ile pseudotuberculosis ve listeriosis

çinçila'larda özel bir öneme sahip olup, ağır epidemiler halinde ortaya çıkarlar (2,4-6). Salmonellosis ise çinçila'larda daha az gözlenen bir enfeksiyondur ve nadiren epidemik olarak seyredip, ölümlere neden olabildiği ve tedavisinin de zor olduğu bildirilmektedir (1,2,7).

Bugüne kadar çinçila'lardaki salmonella enfeksiyonlarından *S. typhimurium* (1,7), *S. enteritidis* (8) ve bir olgudan da *S. arizona*'nın (9) izole ve identifiye edildiği bildirilmiştir.

Çinçila'larda salmonella enfeksiyonu bildiren dış kökenli yayınlar (1-3,7-9) az sayıda olup, ülkemizde ise bu konuda bir rapora rastlanılmamıştır. Bu çalışmada, Yalova bölgesindeki ticari bir çinçila yetiştirme çiftliğinde ortaya çıkan hastalık patolojik ve mikrobiyolojik olarak incelenmiştir.

## Materyal ve Metot

### Materyal

Bu çalışmanın materyalini Yalova bölgesindeki ticari bir çinçila yetiştirme çiftliğinde çıkan hastalıktan etkilenen hayvanlar arasından seçilmiş iki dişi çinçila oluşturdu.

### Metot

**Patolojik İnceleme:** Klinik semptomlara sahip biri 3 ve diğeri 4 yaşında olan iki dişi çinçila'nın sistemik nekropsileri yapıldı. Nekropsi esnasında gözlenen makroskobik bulgular kaydedildi ve tüm organlardan alınan doku örnekleri %10' luk formaldehide solusyonunda 48 saat süreyle tesbit edildi. Daha sonra bilinen rutin yöntemlerle dokuların parafin blokları hazırlandı ve mikrotomla 5-6 mikron kalınlığında kesilerek Hematoxylin – Eosin ile boyandıktan sonra ışık mikroskopunda incelendi..

**Mikrobiyolojik İnceleme:** Bağırsak, karaciğer, dalak, böbrek, akciğer, uterus ve beyinden örnekler alındı. Alınan örneklerden frotiler hazırlandı, frotiler Gram ve Giemsa boyama metodları ile boyandı ve Kanlı Agar [ %5 defibrine koyun kanı içeren Bacto Tryptic Soy Agar (Difco-0369-01-4) ], MacConkey Agar (Difco-0075-01-9), Salmonella-Shigella (SS) Agar (Oxoid-CM533)'a ekimler yapıldı. Kanlı Agar ekimleri hem aerobik, hem de anaerobik (Oxoid-ANO25A) ortamlarda, diğer besiyerleri

sadece aerobik ortamda 37 °C de 24-48 saat inkübe edildi. İnkübasyon sonunda besiyerlerindeki koloniler incelendi, kolonilerden preparatlar hazırlandı ve Gram boyama metodu ile boyandı. Kolonilerden, *Salmonella* O Antiserum Poly A (Difco-2534-47-6) ve B (Difco-2535-47-5) ile lam aglutinasyon testi (10), saf kültürler hazırlanarak standart yöntemler (11)'e göre hareket muayenesi ve biyokimyasal testler, Kaufmann – White şemasına (10) göre tiplendirmeler yapıldı. İzole edilen suşlar kabul edilmiş kriterlere (12) göre identifiye edildi. Antibiyotik duyarlılık testleri ise NCCLS prensiplerinde belirtildiği şekilde, disk diffüzyon yöntemi'ne (13) göre yapıldı.

## Bulgular

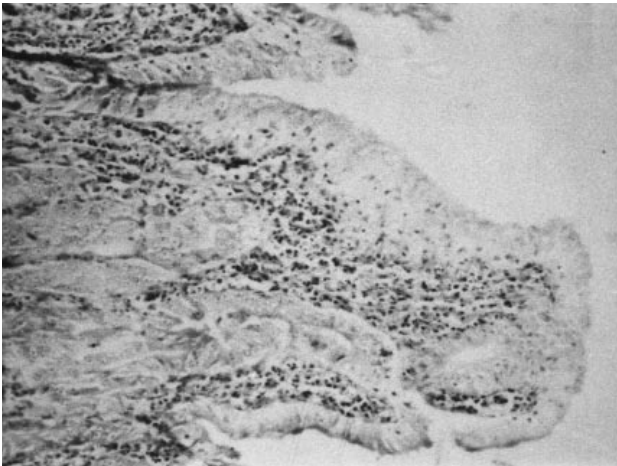
**Klinik Bulgular:** Yetiştiriciden alınan anemnezde; hastalığın 10 gün önce başladığı ve bu süre içerisinde 40 aileden\* 24 tanesinde hastalık bulgularının ortaya çıktığı öğrenildi. Hastalık, hayvanlarda yem yememe, kafanın dik tutulamaması, arka ayaklarda felç tablosu, kanlı veya kansız ishal ve ölüm gibi bulgularla seyretmekte idi. Hasta hayvanların durgun ve hareket etmeye isteksiz oldukları, tüylerinin solgun, matlaşmış ve dağınık olduğu, anüs bölgelerinin ise dışkıyla bulaşık olduğu gözlemlendi. Hastalığın 1-4 yaşları arasındaki anaç dişilerde daha yaygın olarak ortaya çıktığı ve 1-2 aylık gebe olan dişilerin abort yaptığı dikkati çekti. Bazı dişilerde mukopurulent ve kanlı olabilen vaginal akıntının mevcut olduğu saptandı, ölüm olaylarının ise en çok 15 günlük yavrularda ve gebe olan dişilerde şekillendiği tesbit edildi.

**Nekropsi Bulguları:** Nekropside dikkati çeken başlıca bulgulara sindirim kanalında rastlandı, karın boşluğu açıldığında bağırsakların genel olarak gazlı ve şişkin oldukları gözlemlendi. İnce bağırsaklar ve mide içerisinde sulu bir içeriğin varlığı ile, mide duodenum geçidi, yeyunum başlangıcı ve ileo-sekal geçitlerde mukozada peteşiyel kanamalar dikkati çekti. Karaciğer ve böbreklerin yüzeyinde de ufak serozal kanamaların yanısıra, uterusu mukozanın hiperemik ve mukoza üzerinde hafif kanlı mukopurulent bir eksudat bulunduğu görüldü. Diğer organlarda ise makroskobik bir lezyon saptanamadı.

**Histopatolojik Bulgular:** Mikroskobik incelemelerde ince ve kalın bağırsakların değişik kısımlarından alınan

\* Çinçila'lar koloni yada aileler olarak adlandırılan topluluklar halinde yaşarlar. Bu nedenle ticari yetiştirmelerde hayvanlar her kafeste bir erkek, bir dişi ve 1-4 arasında değişen sayıda yavrulardan oluşan bir topluluk halinde barındırılırlar.

kesitlerde; Lamina epitelyalis'de yer yer dejenerasyon, nekroz ve yerinden dökülme, propriya ve submukozada çoğunluğu plazma hücrelerinden oluşan mononükleer hücreler ile, daha az sayıda nötrofil lökosit infiltrasyonu dikkati çekti (Şekil 1). Ayrıca bez epitellerinde ve peyer plaklarında da yer yer koagulasyon nekrozu saptandı. Karaciğerin incelenmesinde; kapsülde kanama odakları (Şekil 2), yer yer kalınlaşma ve hafif mononükleer hücre infiltrasyonları gözlemlendi. Vena sentralis'lerde genel olarak genişleme ve hiperemi, paransim hücrelerinde ise daha çok perisentral yerleşimli olanlarda hidrobik ve vakuoler dejenerasyon ile fokal koagulasyon nekrozu saptandı. Ayrıca sinüzoidlerde bazı alanlarda genişleme ve lumenlerinde az sayıda nötrofil lökositler ile mononükleer hücrelerin varlığı yanısıra Kupffer hücre aktivasyonu da gözlemlendi (Şekil-3). Dalakta beyaz pulpada genel olarak azalma, kırmızı pulpada ise, az sayıda nötrofil lökositler ile lenfosit ve plazma hücrelerinin varlığı dikkati çekti. Böbreklerin genel olarak hiperemik oldukları ve glomerulusların yaygın olarak atrofiye uğradığı, bir kısmının ise tamamen gözden kaybolduğu saptandı, tubul epitellerinde ise yer yer hidrobik dejenerasyon ve koagulasyon nekrozu gözlemlendi. Kapsülde ise karaciğerdekine benzer kanama odakları tesbit edildi. Uterusta yaygın hiperemi ile, lamina epitelyaliste yer yer dejenerasyon, nekroz ve dökülmeler saptandı. Propriya mukozada nötrofil lökositler ile mononükleer hücrelerden oluşan yangısal infiltrasyonlar ve ufak kanama sahaları gözlemlendi. Akciğerlerde yaygın hiperemi, bazı alveollerin lumeninde ödem sıvısı ve bazı alanlarda anfizem oluşumu



Şekil 1. İnce bağırsakta propria mukozada yangısal hücre infiltrasyonu ile lamina epitelyalis'te dejenerasyon ve nekroz. H.E. X10


dikkati çekti. İnteralveoler septum ile, peribronşiyolar bölgede aralarında az sayıda nötrofil lökositlerin bulunduğu mononükleer hücre infiltrasyonlarına rastlandı. Beyin ve beyinciğin incelenmesinde; her ikisinde de gerek meningial, gerekse parankimal damarlarda hiperemi ve meninkslerde az sayıda perivasküler lenfosit infiltrasyonları ile çok ufak kanamalar dikkati çekti.

#### Mikrobiyolojik bulgular

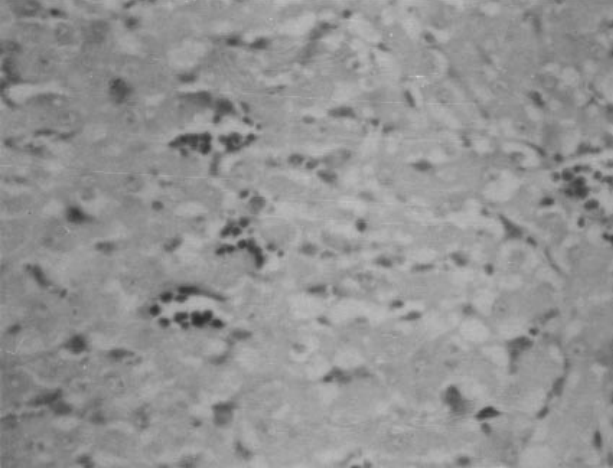
Çiçila'ların birine ait örneklerden *S. enteritidis*, diğerine ait örneklerden de *S. typhimurium* izole edildi. İzole edilen suşlar morfolojik (Gram-negatif, çomak), kültürel (Kanlı Agar'da hemolizsiz, S tipli, MacConkey Agar'da renksiz, şeffaf ve S tipli, SS Agar'da renksiz, şeffaf, S tipli ve siyah merkezli koloniler), biyokimyasal (glukoz, maltoz ve mannitol fermentasyonu, lizin dekarboksilasyonu, sitrat kullanımı, metil kırmızısı reaksiyonu, nitrat indirgenmesi pozitif, laktoz, sakkaroz ve malonat fermentasyonu, indol oluşumu ve üreaz aktivitesi negatif) ve antijenik özellikleri (1,9,12:g,m:-,1,4,5,12:i:1,2)'ne göre sırasıyla *S. enteritidis* ve *S. typhimurium* olarak tanımlandı. Antibiyotik duyarlılık testlerinde her iki suş da enrofloxacin, amoxycillin, gentamicin'e duyarlı, erytromycin ve ampicillin'e dirençli bulundu.

#### Tartışma

Salmonellosis; *Salmonella* genusuna ait, antijenik olarak birbiriyle ilişkili mikroorganizmalarca oluşturulan



Şekil 2. Karaciğer kapsülünde kanama. H.E. X10



Şekil 3. Karaciğerde kupffer hücre aktivasyonu ve koagülasyon nekrozu. H.E. X40

bir hastalıktır. Bu genusta bulunan türlerin bir çoğu insanlar ve hayvanlar için patojendir (14,15).

*Salmonella* türlerinin diğer rodentlerde olduğu gibi (16-19) çinçila'larda da (1-3,7-9) zaman zaman hastalık oluşturabildiği ortaya konmuş, fakat Ülkemizde çinçila'larda *Pasteurella multocida* enfeksiyonu bildiren tek bir yayın dışında (20) bu konuda herhangi başka bir çalışmaya rastlanılmamıştır.

Rodentlerin salmonella enfeksiyonlarına karşı doğal bir dirençlerinin bulunduğu ve hastalığın oluşumunda stres, kötü bakım ve beslenme koşulları, yem değişikliği ile antibiyotikli yemlerin veya herhangi bir nedenle uygulanan uzun süreli antibiyotik tedavisinin hazırlayıcı faktörler arasında yer aldığı belirtilmektedir (1,2,7,17). Söz konusu işletmede hastalığın çıktığı dönemde iyi bakım ve beslenme uygulandığı, herhangi bir yem değişikliğinin yapılmadığı ve antibiyotik uygulanmadığı belirtilmiştir. Bu olguda hastalanan hayvanların büyük bir kısmının gebe dişiler ve genç yavrular olması dikkati çekmiştir. *Salmonella* enfeksiyonlarına genç ve gebe hayvanların daha duyarlı olduğu araştırmacılar tarafından özellikle vurgulanmaktadır (1,2,7-9). Bu olguda enfeksiyonun görüldüğü dönemde işletmedeki hayvan popülasyonunun büyük çoğunlukla gebe dişiler ve genç yavrulardan oluşmasının hastalığın ortaya çıkmasında etkili olduğunu düşündürmektedir.

Etkenin bulaşmasının genellikle dışkıyla ve kontakt yoluyla olduğu, bunun yanısıra insan, rat, fare ve

güvercinlerle de bulaşabileceği bildirilmektedir (1). Bu işletmeye etkenin dışarıdan bir taşıyıcı ile girmiş olması muhtemeldir. Hasta hayvanların etkeni ortama saçmalarıyla çevrenin kontamine olduğu ve hastalığın kısa zamanda yayılmasına yol açtığı sanılmaktadır.

Bu olgudaki hasta hayvanlarda yem yememe, ishal,kafanın dik tutulamaması , arka ayaklarda felç, abort, özellikle genç ve gebelerde ölümler şeklinde gözlenen bulgular çeşitli araştırmacıların tavşan (1,17), kobay (16,19) ve çinçila (2,7,8) gibi rodentlerde bildirdikleri bulgulara benzerlik göstermekte ve salmonella enfeksiyonlarının özelliklerini yansıtmaktadır.

Çalışmada nekropsi ve histopatolojik muayenede saptanan bağırsak, karaciğer, dalak ve böbrek lezyonları çinçila'larda salmonella enfeksiyonu ile ilgili olarak literatürlerde (1,2,7-9) bildirilen bulgularla benzerdir. Sadece bir olguda (8) bildirilen panoftalmitis'e bu çalışmada rastlanılmamış, septisemi bulgularının varlığına karşılık aynı yayında bahsedilen mikrovaskular trombozlar görülmemiş ve sözü edilen meningitis tablosu ise çok hafif olarak gözlenebilmiştir. Bu durum enfeksiyona neden olan *Salmonella* türlerinin virulensinin ve enfeksiyonun görüldüğü konakçının duyarlılığının farklı olmasından kaynaklanabilir.

Bugüne kadar *Salmonella* türleri içinde *S. typhimurium* (1,7), *S. enteritidis* (8) ve *S. arizona* (9)' nın çinçila'larda enfeksiyona sebep olduğu bildirilmektedir. Bu çalışmada enfekte hayvanların birinden *S. enteritidis* ve diğerinden ise *S. typhimurium* izole ve identifiye edilmiştir.

Sağlıklı çinçila'ların bağırsak florasının Gram (+) etkenlerden oluştuğu ve bu flora içinde yer alan tek Gram (-) etkenin *Proteus* spp. olduğu ayrıca sağlıklı çinçila'ların çeşitli iç organlarından yapılan ekimlerde de *Proteus* spp. dışında daima Gram (+) etkenlerin ürediği bildirilmektedir (2). Ayrıca çeşitli hasta rodentlerin bağırsak içeriği ve iç organlarından yapılan ekimlerde *Salmonella* türlerine oldukça düşük oranlarda (%1.8-%5) rastlanıldığı belirtilmektedir (17,18,21,22). Bu nedenle bu olguda izole edilen *Salmonella* türlerinin hastalığın primer etkeni olduğu düşünülmüştür.

Sonuç olarak, çinçila'larda salmonella enfeksiyonları konusunda dikkatli olunması, ayrıca etkenin daha çok dışkı ile bulaşık yem ve sularla alındığı ve etkenin yabancı

hayvanlar ve insanlar tarafından taşınabileceği gözönünde bulundurularak, hayvanların hijyenik koşullarda barındırılmalarının, çiftliklere giriş ve çıkışların kontrol altında tutulmasının ve özellikle genç ve gebe hayvanların bu enfeksiyona hassasiyetleri nedeniyle daha çok ihtimam gösterilmelerinin önemi ortaya çıkmaktadır.

## Kaynaklar

- Gabrisch, K., Zwart, P.: Krankheiten der Wildtiere-Exotische und Heimische Tiere in der Tierarztpraxis, Hannover, Schlütersche Verlagsanstalt und Druckerei, 131-153, 1987.
- Brem, M.: Untersuchungen Über Erkrankungen Des Magen-Darmkanals Beim Chinchilla Orientierende Voruntersuchungen, München, Cristoph & Michael Hofbauer Druckerei, 27-85, 1982.
- Derrell Clark, J., Olfert, E.D.: Rodents (Rodentia), Zoo & Wild Animal Medicine, Chapter 46, Philadelphia, W.B.Saunders Company, 728-747, 1986.
- Gueraud, J.M.: Threat of an Epidemic of Yersiniosis in Chinchillas. Bull. Acad. Vet. France, 1988; 61: 95-98.
- Furowicz, A.J., Czernomysy-Furowicz, D., Misiura, M., Kowalczevska, M.: Yersiniosis in Chinchillas Caused by the Enterotoxigenic Strain of *Yersinia pseudotuberculosis*, Medycyna-Weterynaryjna, 1996; 52: 116-118.
- Furowicz, A.J., Broda, D., Loczewski, P., Czernomysy-Furowicz, D.: Therapeutic Value of Immunostimulation with Propionibacterium Acnes in the Treatment of Listeriosis in Chinchilla, Medycyna-Weterynaryjna, 1989; 45: 289-291.
- Caffer, M.I., Abdala, A.A., Romano, F., Gianre, V.R., Alcain, A., Terragno, R.: Salmonellosis in Chinchilla, Vet. Argent., 1999; 16: 423-426.
- Yamagishi, S., Watanabe, Y., Tomura, H., Sekine, T., Mimura, M., Iijima, Y., Fuji, M.: Septic Infection of a Companion Chinchilla with *Salmonella enteritidis*, J. Jpn. Vet. Med. Assoc. 1997; 50: 345-348.
- Mountain, A.: Salmonella arizona in a Chinchilla, Vet. Rec. 1989; 125: 25.
- Anonymus. Difco Laboratories: *Salmonella* serology, In Difco Manual; Dehydrated Culture Media and Reagents for Microbiology, 10<sup>th</sup> Edition, Michigan, USA, 784-837, 1984.
- Cowan, S.T., Steel, K.J.: Characterization Tests Manual for the Identification of Medical Bacteria, Cambridge, Cambridge University Press, U.K., 1974.
- LeMinor, L.: Genus III Salmonella, In Bergey's Manual of Systematic Bacteriology, Vol. 1, 5<sup>th</sup> Edition, Baltimore, Williams & Wilkins, USA, 427-458, 1984.
- Jorgensen, J.H., Cleeland, R., Craig, W.A., Doern, G., Ferraro, M.J., Finegold, S.M., Hansen, S.L., Jenkins, S.G., Novick, W.J., Pfaller, M.A., Preston, D.A., Reller, L.B., Swenson, J.M.: National Committee for Clinical Laboratory Standards, Performance Standards for Antimicrobial Disk Susceptibility Tests, 5<sup>th</sup> edition, Pennsylvania, NCCLS Document M2-A5, USA, 1993.
- Milli, Ü.H.: Sindirim Sistemi, Veteriner Patoloji I. Cilt, Milli, Ü., Haziroğlu, R. Ed., Ankara, Tamer Matbaacılık, 93-97, 1997.
- Jones, T.C., Hunt, R.D.: Veterinary Pathology, Fifth edition, Philadelphia, Lea & Febiger, 622-625, 1983.
- Benirschke, K., Garner, F.M., Jones, T.C.: Pathology of Laboratory Animals, New York, Springer – Verlag, 195-230, 243-276, 1367-1467, 1978.
- Johannsen, U., Kiupel, H.: Wirtschaftlich wichtige Magen-Darm Erkrankungen der Kaninchen, Monatsheft. Veterinarmed., 1982; 37: 145-153.
- Chandra, D., Ghosh, S.S.: Incidence of Diarrhoea Infections in Rabbits, Ind. J. Anim. Sci., 1990; 60: 801-803.
- Gürel, A., Ayyıldız, G., Turan, N., Pala, T., Yılmaz, H.: Kobay Yetiştirme Ünitesinde Saptanan *Salmonella arizonae* Enfeksiyonu, Tr.J.Vet. Anim. Sic. 1998; 22: 329-332.
- Turan, N., Gürel, A., Yılmaz, H., Pala, T., Ayyıldız, G.: Chinchilla'larda Rastlanan *Pasteurella multocida* Enfeksiyonu, İst.Üniv.Vet.Fak.Derg., 1995; 21: 162-169.
- Rao, M.R.K., Char, N.L.: Enterobacteria Isolated From Pathological Conditions of Laboratory Animals, Ind. Vet. J., 1986; 63: 179-182.
- Percy, D.H., Muckle, C.A., Hampson, R.J., Brash, M.L.: The Enteritis Complex in Domestic Rabbits: A Field Study, Can. Vet. J., 1993; 34: 98-102.

## Teşekkür

İzole edilen suşların tiplendirilmesindeki yardımlarından dolayı Prof.Dr.Birsel ERDEM (Ankara Üniversitesi Tıp Fakültesi Mikrobiyoloji ve Klinik Mikrobiyoloji Anabilim Dalı) ve Laborant İlknur SAĞNAK (Enterotoksemi Laboratuvarı)'a teşekkür ederiz.