Uludağ Üniv Tıp Fak Derg 1: 37-41, 1994

İntraabdominal Hemorajilerde Konservatif Tedavi*

Hasan Doğruyol, Arif Gürpınar***, Emin Balkan****,
İrfan Kırıştıoğlu***, Yıldız Konca****

ÖZET. *Kliniğimizde 1988-1993 tarihleri arasında beş senelik periyotta 115 intraabdominal hemoraji vakası belirli bir protokol dahilinde takip edilmiştir. Bu çalışmada konservatif tedavi kriterleri ve sonuçları sunulmuştur.*

İntraabdominal hemoraji tespit edilen vakaların resusitasyon sonucu stabil olan 84'üne (% 73) konservatif tedavi, instabil olan 31'ine (% 27) cerrahi tedavi uygulanmıştır. Klinik gözleme alınan stabil hastalardan 8'inde klinik kötüleşme ortaya çıkması üzerine laparatomiye karar verilmiştir. Bu şekilde laparatomiye karar verilen toplam 39 hastadan 30'u şifa ile taburcu olmuş, 9'u ise ex olmuştur. Bu 9 hastanın 8'i ilk resusitasyonda instabil olup da doğrudan laparatomiye karar verilen grupta, 1'i ise başlangıçta stabil olup da konservatif olarak takip edilen gruptaydı. Buna göre konservatif grupdaki 84 hastadan 74'ü (% 66) şifa ile 7'si (% 7) operasyon sonucu şifa ile taburcu edilmiş ve 1'i (%0.8) kaybedilmiştir.

Anahtar Kelimeler .İntraabdominal hemorji, non-operatif tedavi.

Conservative Management of Intraabdominal Haemorrhage

SUMMARY. *We followed up 115 intraabdominal cases under a certain protocol for a period of five years between 1988-1993 in our institution. In this study, criterion and results of conservative management were presented.*

Patients with intraabdominal haemorrhage were resuscuated: 84 stabil patients (73 %) were treated conservatively while 31 instabil patients (27 %) operatively. 8 of the stabil patients who were observed clinically, were operated because of clinical deterioration. 30 of the 39 patients were instabil after resuscitation and directly undergone to the operation, while 1 of them was stabil in the begining and in the conservative group. 74 of 84 patients (66 %) in the conservative group recovered, 7 (7 %) recovered by surgery while 1 (0.8 %) died.

Key Words .Intraabdominal haemorrhage .non-operatif treatment.

İntraabdominal hemorajilerde konservatif tedavi son on yıl içinde Çocuk Cerrahları arasında genel bir kabul görmüştür. Çocuklarda splenektomiyi takiben oluşan immün yetmezlik % 50, 75 oranında ölümle sonlanan "spelenektomi sonrası sepsis"e yol açmaktadır[1.2.3.4]. Singer splenektomi geçirmiş çocuklarda ölümcül sepsis oranının normal, sağlıklı popülasyona oranla 58 kat fazla olduğunu ifade etmiştir[1].

Karaciğer, böbrek ve pankreas gibi diğer solid organlarında bilinen vücut fonksiyonları açısından korunması gerektiği de aşikârdır.

Bu uygulama ile solid organların korunması yanında morbidite ve mortalitenin düşürülmesi, kan transfüzyonlarının risklerinden kaçınılması ve hastanede yatış süresinin düşürülmesi gibi avantajlarda sağlanmaktadır[5.6.7.8.9.10]. Konservatif tedavide her zaman dalak ile beraber diğer intraabdominal organlardaki yaralanmaların gözden kaçması riski en büyük problemi teşkil eder. Dolayısıyla operasyonda bir gecikme söz konusu olabilir. Bu durumda önemli olan bu gecikmeyi kabul edilebilir bir düzeye indirmek ve hastanın hayatını tehlikeye sokmamaktır.

Gereç ve Yöntem

Ocak 1988-Nisan 1993 tarihleri arasında U.Ü.Tıp Fakültesi Çocuk Cerrahisi Anabilim Dalı'na genel vücut travması nedeniyle acil olarak başvuran 115 intraabdominal hemoraji saptanan çocuk çalışma kapsamına alınmıştır. Olguların 104'ü (% 90) erkek

---

* XI. Ulusal Çocuk Cerrahisi Kongresinde tebliğ olarak sunuldu. (6-9 Kasım 1991, Antalya)

** Prof. Dr.; Uludağ Ü. Tıp Fak. Çocuk Cerrahisi ABD
*** Uzm. Dr.; Uludağ Ü. Tıp Fak. Çocuk Cerrahisi ABD
**** Yrd. Doç. Dr.; Uludağ Ü. Tıp Fak. Çocuk Cerrahisi ABD
***** Araş. Gör.; Uludağ Ü. Tıp Fak. Çocuk Cerrahisi ABD

Geliş Tarihi: 24.8.1993
Kabul Tarihi: 15.6.1994

(% 10) kızdır. Hastaların en küçüğü 1 günlük, en büyüğü 12 yaşındadır.

Hastalarda intraabdominal hemoraji, fizik muayene, labaratuvar (hematokrit, lökosit, tam idrar, SGOT-SGPT), radyoloji (ayakta direkt karın grafisi, US) ve parasentez ile tesbit edildi[11.12.13.14].

Bu yöntemlerle intraabdominal hemoraji tesbit edilen olgulara önceden belirlenen bir protokol dahilinde yaklaşılmıştır.

Bu protokole göre resusitasyon ile stabil hale gelen olgular şüpheli karın içi organ yaralanması olan ve olmayan diye iki gruba ayrılarak takibe alındı. Her iki gruptaki hastalar hemogram, röntgen, tam idrar, US, SGOT-SGPT gibi parametlerle kontrol edildi. Eğer idrar tetkikinde hematüri varsa İVP (intra venöz pyelografi), İVP'de ekstravazasyon görülürse veya yüksek SGOT-SGPT bulunması halinde tomografi çekildi[12.13.14.15.16]. Bu gruplarda gerek klinik kötüleşme ve gerekse tomografi bulgularında böbrek pelvisi rüptürü veya derin karaciğer yaralanması gibi bulgular tesbit edince laparatomi endikasyonları içine alındı. İnstabil olan vakalar ise doğrudan laparatomiye verildi.

Karın içi organ yaralanması şüphesi olupta ilk müdahale sonucu stabil hale gelen hastalarda vital bulguların stabil olması, 24 saatte kan volümünün yarısından daha az transfüzyona ihtiyaç olması, ilave intraabdominal organ yaralanmasının ve şiddetli multipl sistem yaralanmasının olmaması halinde konservatif tedaviye karar verildi. Yukarıdaki belirtilen durumların aksine ilk müdahale sonucu vital bulguları stabil olmayan, 24 saatte kan volümünün yarısından daha fazla transfüzyona ihtiyacı olan, ilave intraabdominal organ yaralanması ve şiddetli multipl sistem yaralanması olan hastalarda ise cerrahi tedaviye karar verildi.

İntraabdominal hemoraji olgularında konservatif yaklaşıma karar verilen hastalarda sürekli fizik muayene, saatlik vital bulguların takibi, günde dört kez hemogram, birinci hafta ve ikinci ayın sonunda US, klinik gereksinimine göre tomografi ve İVP çekildi.

Bulgular

İntraabdominal hemoraji saptanan 115 hastamızın sonuçları tablo I'de sunulmuştur.

Acil kliniğimize başvuran 115 hastanın 84'ü resusitasyon sonucu stabil hale gelmesine karşın, 31'inde ise stabilite sağlanamadı. 84 stabil olan hastadan 61 tanesi şüpheli karın içi organ yaralanması tanısı ile gözleme alınmış, bunlardan 53'ünde klinik stabilleşme sağlanmış, 7 tanesi çeşitli nedenlerle laparatomiye alınmış ve 1 tanesi ise klinik kötüleşmeyi takiben gözlem süresinde exutus olmuştur. Bu grupta konservatif tedavi ile şifa oranı (% 46) dır. Karın içi organ yaralanması düşünülmeyen 23 hasta ise konservatif tedavi ile tedavi edildi. Resusitasyon sonunda stabilite kazanan hastalarda konservatif tedavi sonunda ortalama şifa oranı toplam (% 66) olarak bulundu.

Tablo: I- Ocak 1988-Nisan 1993 tarihleri arasında intraabdominal hemoraji protokol sonuçları (n=115)

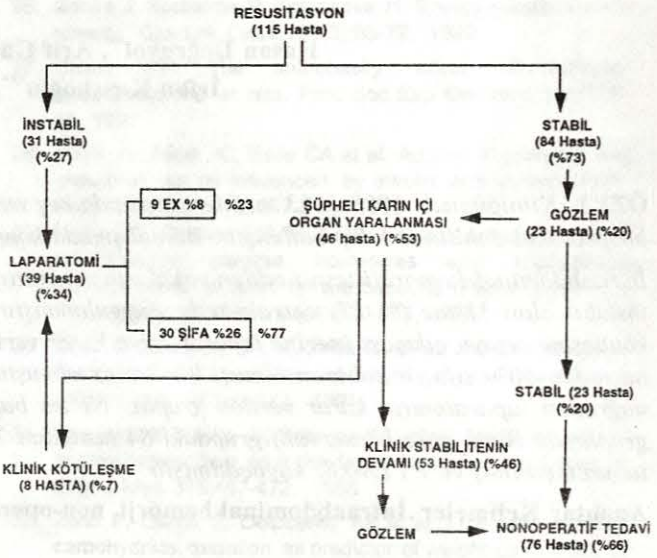

İntraabdominal hemoraji olgularında tesbit edilen organ patolojileri tablo II'de sunulmuştur.

Tablo: II- İntraabdominal hemoraji olgularında tesbit edilen organ patolojileri

ORGAN	SAYI	%
Dalak	50	42
KC	14	10
Böbrek	11	7
Mide	1	1
İnce ve Kalın Barsak	4	3
Duodenum	1	1
Pankreas	2	2
Diyafragma	2	2
Batın dışı	10	7
Retroperitoneal Hematom	6	4
Tespit Edilemeyen	24	20

İntraabdominal hemoraji nedeni olarak 50 hastada dalak, 14 hastada karaciğer ve 11 hastada böbrek yaralanması tesbit edildi. 24 (% 20) hastada kanama nedeni tesbit edilememiştir. İntraabdominal hemoraji nedeni olarak 1 günlük bir bebekte karaciğerde hemanjioendotelyoma'ya rastlandı.

Hastalarımızda intraabdominal hemoraji sebebi olarak 34'ünde (% 30) yüksekten düşme, 79'unda (% 68) trafik kazası ve 2 (% 2) olguda doğum travması tesbit edildi.

Ameliyata alınan 39 hastada yapılan ameliyatlar ve ameliyat alınış günleri tablo III'de sunulmuştur.

Tablo: III- Operasyona alınan hastalarda yapılan ameliyatlar ve ameliyata alınış günleri

Ameliyatlar	Ameliyata Alınış Günleri				
	Sayı	Acil	1.gün	2.gün	3.hafta
Splenektomi	12	11	1		
Splenorafi	4	4			
KC Primer Onarımı	6	6			
Diyafragma Onarımı	2	2			
İnce Barsak Primer Onarımı	4	1	2	1	
Mide Primer Onarımı	1	1			
Böbrek Primer Onarımı	4	4			
Eksplorasyon	4	4			
Pyeloplasti	1				1
Nefrektomi	1	1			
TOPLAM	39	34	3	1	1

Resusitasyonla stabil olup da karın içi organ yaralanması şüphesi olan gruptan 8 (% 7) hasta laparatomiye alındı. Bunlardan bir tanesine splenektomi uygulandı. Bu olguda dalak tamamiyle hem pedikülden hemde A-V brevislerden koptuğu halde kanamanın durduğu tesbit edildi. Splenektomi endikasyonu nekroze olan dalağın diyagrağmaya yapışıp, yaptığı irritasyon sonucu ortaya çıkan tabloya bağlı idi. İkinci vakada konjenital üreteropelvik bileşke darlığı olan hastada travma sonucu pelvis rüptürü saptanarak 3 hafta sonra pyeloplasti uygulandı. Üçüncü vakada renal hematom tesbit edilerek primer onarımı yapıldı. Dördüncü vakada selektif renal anjiografide perfüzyonu olmayan böbreğe nefrektomi yapıldı. Diğer üç olguda ise ince barsak perforasyonu tesbit edildi.

Hastalardan 31'i acilen ameliyata alınmış, bunlardan 12 tanesine splenektomi, 4 tanesine splenorafi, 1 tanesine primer böbrek onarımı, daha sonraki seansta hipertansiyon gelişmesine bağlı heminefrektomi uygulandı.

Kliniğimizde 1988-1993 yılları arasında intraabdominal hemoraji nedeniyle takip edilen hastalardan 106'sı (% 92) şifa ile taburcu edildi. 9'u (% 8) ise exitus oldu. Bu 9 olgunun 8 tanesi acilen ameliyata alınan gruba dahildir. Konservatif tedaviye alınan 84 hastadan 76'sı (% 66) bu tedavi ile şifaya kavuşmuştur. 8 hastanın 7 tanesi ise çeşitli nedenlerle operasyona alınmış olup, 1'i (% 0.8) gözlem sırasında kaybedilmiştir.

Bu seride ölen vakaların değerlendirilmesi tablo IV'de sunulmuştur. 9 (% 8) hasta exutus olmuştur. Operatif mortalite (% 7)'dir. Kaybettiğimiz olguların 8 tanesi laparatomi esnasında, 1 tanesi ise gözlem sırasında yitirilmiştir. Ölüm nedenleri olarak hemorajik şok, DİC, kafa travması gibi sebepler saptandı.

Tablo: IV- Mortalite vakalarının değerlendirilmesi

Hasta	Organ Patolojisi	Ölüm Yeri	Op. Günü	Ölüm Nedeni
1	KC	Perop	1	Hemorajik şok
2	KC+Pelvis	Perop	1	Hemorajik şok
3	İncebarsak+Sigma+ Lumbar vertebralar	Perop	1	Hemorajik şok
4	KC	Reanimasyon	1	DİC
5	Kafa Travması+ İntraabd. Hemoraji	Reanimasyon	1	Kafa Travması
6	KC+Sigma	Perop	1	Hemorajik şok
7	KC+Dalak	Perop	1	Hemorajik şok
8	Dalak	Reanimasyon	-	Hemorajik şok
9	Dalak+Kafa Travması	Perop	3	Kafa Travması

Tedavinin yıllara göre dağılımına göz atacak olursak 1988'de 29 intraabdominal hemoraji vakası (18 konservatif, 11 operatif bunun 5 tanesi dalak ameliyatı), 1989'da 21 intraabdominal hemoraji vakası (12 konservatif, 9 operatif bunun 5 tanesi dalak ameliyatı), 1990'da 22 intraabdominal hemoraji vakası (16 konservatif, 6 operatif bunun 3 tanesi dalak ameliyatı), 1991'de 18 intraabdominal hemoraji vakası (12 konservatif, 6 operatif bunun 2 tanesi dalak ameliyatı), 1992'de 14 intraabdominal hemoraji vakası (12 konservatif, 2 operatif bunun 1 tanesi dalak ameliyatı), 1993'de 11 intraabdominal hemoraji vakası (11 konservatif) yaklaşım görülmektedir.

Konservatif ve operatif yöntemlerde solid organ korunması, mortalite, kan transfüzyonu ve ortalama hastanede yatış süreleri açısından karşılaştırılması tablo V'de verilmiştir.

Tablo: V- Konservatif ve operatif yöntemlerinin solid organ korunması, mortalite, kan transfüzyonu ve ortalama hastane yatış süreleri açısından karşılaştırılması

Tedavi	Solid Organ Korunması	Solid Organ Kaybı	Morta-lite	Kan TX	Ortalama Yatış Süresi
Konservatif	34 Dalak (%100)	-	0	15 (%25)	7 gün
Operatif	4 Dalak (%25)	12 Dal (%75)	2	28 (%87)	13 gün
Toplam	38 (%76)	12 (%24)	2	43	
	50 Dalak				

Gerek konservatif gerekse operatif yöntemlerle tedavi edilen dalak travması olan hastalarımızda mortalite oranı (% 8) dir. Konservatif yöntemlerle tedavi edilen dalak travmalı hastalarımızda dalakların tamamı korunmuş iken opere olguların

ancak (% 25)'inde korunabilmiştir. Konservatif tedavi edilen grubun ortalama yatış süresi 7 gün, diğerlerinde ise 13 gündür. Konservatif takip edilen olgularda kan transfüzyon oranı (% 25) iken operatif vakalarda (% 87) olarak bulunmuştur.

Tartışma

Çocuk Cerrahları arasında özellikle son on yıl içinde, Simpson ve Upazhya'nın 1970'lerdeki yayınlarından sonra intraabdominal hemorajilerde konservatif tedavi metodu genel bir kabul görmüştür[2]. Çocuklarda intraabdominal hemorajilerde solid organların korunmasının önemi aşikârdır. Ülkemizde splenektomi sonrası olası komplikasyonları önlemeye yönelik girişimler ilk defa Cerrahpaşa Tıp Fakültesi'nde başlatılmıştır[1,17]. Bizde bu ve ülkemizdeki diğer çalışmaların ışığı altında 1988 tarihinden itiban böyle bir çalışma başlattık.

İntraabdominal hemorajilerde konservatif tedavi metodu bakım koşulları çok iyi olan, yeterli personelin bulunduğu ve her türlü tanı yönteminin istenildiği an kullanılabileceği kliniklerde uygulancak bir yöntemdir[10,18,19,20].

Çocuklarda intraabdominal hemorajilerde en sık dalak yaralanması görülmektedir[21,22]. Çalışmamızda sadece dalak yaralanmaları ele alındığında toplam 50 vakadan 16 tanesine operasyon uygulanmış olup, bunlardan 12 tanesi splenektomi ve 4 tanesi splenorafidir. Bu dört hastanın tamamı çalışmayı başlattığımız ilk iki yılda gerçekleştirilmiştir. Çalışmamızın diğer yıllarında ise hiç splenorafi yapılmamıştır.

Serimizdeki dalak yaralanmalarından ancak (% 68)'i konservatif olarak tedavi edilmiştir. Bu değerin Y. Wolf'un (% 85), R.H.Pearl (% 87) ve Keramidas'ın (% 90)'lık konservatif tedavi oranları ile karşılaştırıldığında düşük olduğu görülür[5,6,23]. 1978-1986 yılları arasında Cerrahpaşa Tıp Fakültesi Çocuk Cerrahisi ABD'da yapılan çalışmada toplam 960 künt karın travmalı hastanın 109'una laparatomi yapılmıştır[17]. 1979-1986 yılları arasında yine aynı klinikte yapılan bir çalışmada toplam 81 olguda yapılan dalak koruyucu girişimlerle ilgili çalışmada operatif başarı oranları (% 80) olarak yayınlanmıştır[2,3,24]. Bizim çalışmamızdaki operatif dalak koruma yüzdemiz (% 25), yine bu değerlerin altındadır. Özellikle serimizdeki konservatif tedavi oranımız ilk iki yılda literatür bulgularının altındadır, fakat 1990 yılından itibaren bu oranımızın giderek arttığı görülmektedir.

İntraabdominal hemorajilerde konservatif yaklaşımda önemli bir sorun operasyonda geçikmedir. Bizim serimizdeki dört geçikmiş operasyon olgusu vardır. Bunların 3 tanesinde sebep ince barsak perforasyonu olup ortalama gecikme zamanı 36 saattir. Bu değer Y. Wolf'un 0 gün ve Richard. H.Pearl'in 1 günlük gecikme sürelerine yakındır[5,6].

Serimizde ortalama yatış süresi 7 gün, gecikmiş ameliyat oranı (% 6.5), gecikme süresi ise 36 saattir. Mortalite (% 8) ve morbidite (% 6.5)'dir. İntraabdominal hemorajilerde konservatif tedavinin oldukça emmiyetli bir yöntem olduğu anlaşılmaktadır. Ancak uygulanan kliniklerin yeterli fizik kapasiteye sahip olmaları şarttır.

Ameliyat gecikmesi diğer serilerde ve bizim serimizde 48 saatin altındadır[5,6]. Buna göre ortalama 7 gün olarak kabul edilen gözlem süresini daha da kısaltmak düşünülebilir.

Prof. Dr. Hasan DOĞRUYOL
Uludağ Üniversitesi Tıp Fakültesi
Çocuk Cerrahisi ABD
Tel: 4428400
16059 Görükle/BURSA

Kaynaklar

1. Singer DB: Postsplenectomy sepsis. Perspect Pediatric Pathology 1:285-311, 1973
2. Büyükünal C, Söylet Y, Erdoğan E, Danişment Y, Yeker D: Dalak koruyucu cerrahi girişmlerle ilgili deneyimlerimiz ve ülkemizdeki uygulamalara toplu bir bakış. Ulusal Cerrahi Dergisi 3 (1):55-62, 1987
3. Büyükünal C, Danişment Y, Yeker D: Spleen-saving procedures in pediatric splenic trauma. British Journal of Surgery 74:May 350-352, 1987
4. Balfanz JR, Nesbit ME, Jarvis C: Overwhelming sepsis following splenectomy for trauma. The Journal of Pediatrics 88(3):458-459, 1976
5. Pearl RH, David EW, Spence LJ: Splenic Injury: A 5-year update with improved results and changing criteria for conservative management. Journal of Pediatri Surgery 24 (1):121-125, 1989
6. Wolf Y, Katz S, Vinograd I: Non-operative management of traumatized spleen in children: The role of open abdominal tap. Kinderchirurgie 42:23-25, 1987
7. Wiig NJ: Splenic Injury: a prospective multi centre study on non-operative and operative treatment. British Journal of Surgery 74:310-313, 1987
8. Leppaniemi A, Haapiainen R: Delayed presentation of blunt splenic injury. The American Journal of Surgery 155:745-749, 1988
9. Patrick A, Sutton E: Non-operative management of adult splenic injury due to blunt trauma: a warning. The American Journal of Surgery 149:716-721, 1985
10. Burton HH, Barlow BA, Ballantine TV, et al: American Pediatric Surgical Assocation Principles of Pediatric Travma Care. Journal of Pediatric Surgery 27 (4):423-426, 1992
11. Akgür FM, Tanyel FC, Akhan O, Büyükpamukçu N, Hiçsönmez A: The Place of Ultrasonographic Examination in the Initial Evaluatian of children Sustaining Blunt Abdominal Trauma. Journual of Pediatric Surgery 28(1):78-81, 1993

12. Cooney Dr: Splenic and Hepatic trauma in children. Surgical Clinics of North America 61:1165-1173, 1981
13. Brick SH, Taylor GA: Hepatic and splenic injury in children: Role of CT in the decision for laparotomy. Radiology 165:643-646, 1987
14. Adler DD, Blane CE, Coran Ag: Splenic trauma in the pediatric patient: The integrated roles of ultrasound and computed tomography. Pediatrics 78(4):576-580, 1986
15. Meyer DM, Thal ER, Cola D, Weigelt JA: Computed Tomography in the Evaluation of Chlidren with Blunt. Abdominal Trauma. Annals of Surgery. 217(3):272-276, 1993
16. Taylor GA, Eichelberger MR, O'Donnel R, Bowman L: Indications for Computed Tomography in Children with Blunt Abdominal Trauma. Annals Surgery 213(3):212-218, 1991
17. Danişmend N, Erdoğan E, Büyükünal C: Künt batın travması olgularının analizi. Türk Pediatri Kurumu yayınları, Kitap no:29:738, 742, 1986
18. Luna GK, Dellinger EP: Non-Operative observation the rapy for splenic injuries: A safe therapeutic option. The American Journal of Surgery 153:462-468, 1987
19. Strauch GO: Preservation of splenic function in adults and children with injured spleens. The American Journal of Surgery 137:478-483, 1979
20. Aronson DZ, Scherz AW, Einhorn AH: Non-operative management of splenic trauma in children: A report of six consecutive cases. Pediatrics 60(4):482-485, 1987
21. Baesl T, Filler R: Surgical diseases of spleen. Surg Clinics of North America 65(5):1269-1286, 1985
22. Belgerden S, Başar Y, Özaçmak I: Künt dalak travmalarında dalağı koruyucu ameliyatlar. Ulusal Cerrahi Derneği 2:53-57, 1986
23. Keramidas DC: The ligation of the splenic artery in the treatment of traumatic rupture of the spleen. Surgery 85:530, 1979
24. Kirks Dr, Caron KH, Bisset GS: CT of Blunt Abdominal Trauma ile Children: An Anatomic "Snapshot in Time". Radiology 182:631-632, 1992