

İnternal Meme Lenfosintigrafisinin Meme Karsinomalarında Radyoterapi Alanının Belirlenmesi Amacıyla Uygulanması

İlknur GÜNEŞ*
Emel ÖZTÜRK**
Hikmet BAYHAN***

ÖZET

Radyokolloid internal meme lenfosintigrafisi (IML) meme karsinomalı hastaların evrelendirilmesi, takibi ve radyoterapi alanının seçimi açısından basit ve güvenilir bir yöntemdir. Radyoterapi alanının daha doğru seçilebilmesi amacıyla G.A.T.A. Nükleer Tıp A.B.D.'da 17 meme karsinomalı hastada radyoterapi öncesi IML çalışması yapıldı. Sintigrafik olarak izlenen 83 IM lenf nodunun midsternal hattın uzaklığı ve cilt yüzeyinden derinliği ölçülerek geleneksel tedavi alanı içine girmeyen nod sayısının 38 olduğu görüldü (% 45.7). Genel değerlendirme sonucunda 5 hastanın tedavisinde yetersizlik saptandı (% 30) ve lenfosintigrafinin radyoterapi öncesi her hasta için rutin uygulanması gereken bir metod olduğu kanısına varıldı.

SUMMARY

The Application of Internal Mammary Lymphoscintigraphy for Radiotherapeutic Area Determination in Breast Carcinomas

Radiocolloid internal mammary lymphoscintigraphy (IML) is simple, reliable method for staging, management and radiotherapy planning of breast carcinoma.

- * Dr.; U.Ü. Tıp Fak. Nükleer Tıp Anabilim Dalı Araştırma Görevlisi.
** Dr.; G.A.T.A. Nükleer Tıp Anabilim Dalı Araştırma Görevlisi.
*** Doç. Dr.; G.A.T.A. Nükleer Tıp Anabilim Dalı Öğretim Üyesi.

nomas. In order to detect radiotherapy portals more accurately IML was studied in 17 breast carcinomas at Gülhane Military Medical Academy Hospital, Department of Nuclear Medicine. The distance of lymph nodes from midsternal line and depth of these nodes were established for visualized 83 IM nodes and it was detected that 38 (45.7 %) lymph nodes are not contained within the conventional radiotherapy areas. As a result of this study inadequate therapy of 5 patients were determined and decided that IML should be utilized for every breast carcinoma before radioteraphy.

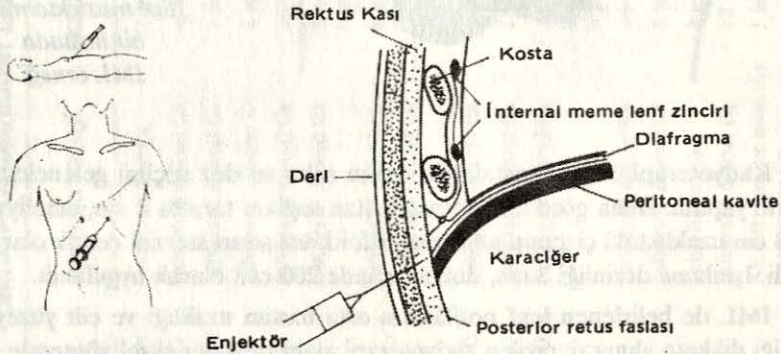
Lenfosintigrafi; lenfatik transport filtrasyon, fagositoz ve retiküloendotel-yal fonksiyonu gösteren dinamik - fizyolojik bir metoddur¹. İnternal meme lenfosintigrafisi (IML) 1966 yılında Rossi ve Schenk adlı araştırmacılar tarafından uygulamaya sokulmuş, daha sonra Ege ve arkadaşlarının çalışmaları ile geliştirilmiştir. IML nin basit, tekrar edilebilir ve güvenilir bir yöntem olması yanısıra lenf nodlarının invazyonu, radyoterapi uygulanacak hastada ışınlanacak alanın seçimi, doz ayarlaması ve hastalığın takibi yönünden de değerli bir çalışma olduğu bildirilmektedir. Meme dokusunun lenf drenajı iki yönde olmaktadır; aksiller ve parasternal (internal meme lenfatikleri). Aksiller lenf nodlarını palpasyon ile değerlendirmek mümkündür. Parasternal lenf nodları ise palpasyonla değerlendirilemediği gibi operasyon esnasında cerrahın ulaşabildiği alanın dışında kalır. Parasternal lenf nodları aksiller nodlara oranla daha az araştırma ve inceleme konusu olmuştur. Ancak bu nodlar meme karsinomalarının evrelendirilmesi, prognozu ve tedavi planlamasında oldukça önemlidir. 1918 yılında Stibbe'nin yaptığı araştırmalar ve daha sonra yapılan post mortem incelemeler parasternal lenf nodlarının büyüklük, sayı ve lokalizasyon yönünden kişiden kişiye değiştiğini göstermiştir. Normal kişilerde bile sağ ve sol IM lenf zinciri arasında tam bir simetri durumu çok nadir görülür. Lenf nodu sayıları da her zaman aynı değildir. IM lenf zincirinin kontrast lenfanjiyografik çalışmalarla görüntülenmesi mümkün olmadığından birçok araştırmacı meme karsinomalı hastalarda lenfosintigrafi tekniğini kullanmışlardır. IM lenf nodlarının kişiden kişiye değişiklik göstermesi yanında mastektomi operasyonu uygulanan hastalarda lenfatik drenaj farklılaşır. Bu nedenle standart radyoterapi alanının seçiminde güçlük ve tedavide yetersizlik söz konusudur². Her hastanın radyoterapi alanının doğru seçimi, tedavinin etkinliği, kalp ve akciğer gibi hayati organların ışınlanmasından doğan komplikasyonların azaltılması açısından radyoterapi öncesi IML çalışması önerilmektedir^{3,4,5}.

Biz de postoperatif radyoterapi planlanan meme karsinomalı olgularda radyoterapi alanının doğru seçilebilmesi amacıyla IML çalışmasını uyguladık.

MATERYAL VE METOD

Gülhane Askeri Tıp Akademisi, Nükleer Tıp Anabilim Dalı'nda Ocak-Haziran 1988 tarihleri arasında 16 unilaterale, 1 bilaterale mastektomi geçirmiş 17

bayan hastada IML çalışması yapıldı. Çalışma öncesi hastaların hepsine uygulanacak işlem, enjeksiyon tekniği, görüntüleme şekli ve süresi konusunda gerekli bilgi verildi. IML çalışması Tc-99m antimon sülfid kolloid ile yapıldı. Volümü 0.5 ml yi aşmayacak şekilde 1 mCi (37 MBq) Tc-99m antimon sülfid kolloid Ege tarafından belirlenen ideal enjeksiyon tekniği kullanılarak her iki tarafta midklaviküler hattın medial kesiminde, ksifoidin 3 cm altında rektus abdominalis kası üzerinden verildi. İğne horizontal düzlem ile 45 derece açı yapacak şekilde aksilaya doğru yönlendirildikten sonra enjeksiyon derinliğini kontrol edebilmek için diğer el ile cilt gerilerek ortalama 2-2.5 cm derinliğe ulaşıldı. Cilt altı dokusu ve rektus kası geçildikten sonra posterior rektus fasiası önüne radyokolloid enjeksiyonu yapıldı (Şekil: 1). Enjeksiyon esnasında abdominal kasların gevşetilebilmesi için hastaya derin nefes alıp vermesi söylendi^{6,7}. Enjeksiyonun sağlıklı yapıp yapılmadığını kontrol etmek amacıyla enjeksiyondan hemen sonra hastalar gamma kamera altında izlendi. Lenf nodu vizualizasyonu için gerekli olan 2-3 saatlik bekleme periyodu boyunca hastaların normal aktivitelerini sürdürmeleri önerildi.



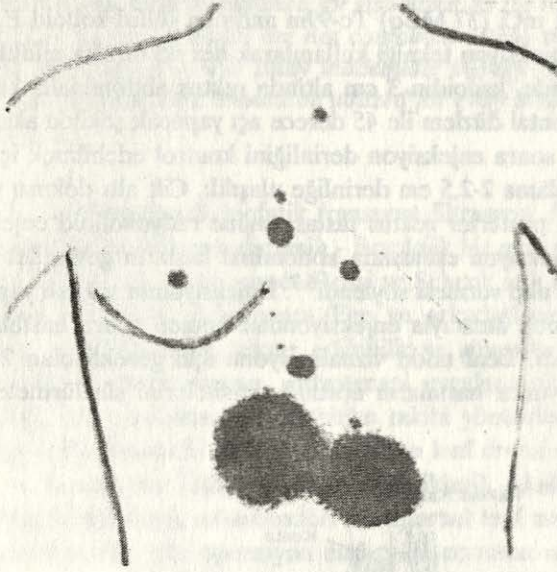
Şekil: 1

IML'de radyokolloidin enjeksiyon tekniği

Görüntüleme işlemi geniş alanlı gamma kamera (General Electric 400 ACT) ve düşük enerjili çok amaçlı paralel delikli kolimatör ile hastalar sırt üstü yatırılarak anterior, sağ ve sol yan pozisyonlarda yapıldı (Şekil: 2). Her görüntü için 100.000 sayım alındı ve radyoaktif kaynak ile sternal çentikten başlanarak ksifoide kadar midsternal hat işaretlendi. Lateral görüntülemeler esnasında ilgili taraftaki kol baş üzerine kaldırılarak kolimatör-hasta mesafesinin en aza indirilmesine çalışıldı. Sağ ve sol yan çekimler arasında hasta pozisyonunun değişmesine bağlı hatalara engel olmak amacıyla hastanın pozisyonu değiştirilmeden dedektör 180 derece hareket ettirildi.

3. saatte lenf nodu izlenemeyen hastalardan 4 ve 5. saatlerde tekrar görüntü alındı. Elde edilen görüntüler "Starcam II" bilgisayar (General Electric)

sisteminde işlemlendi. Anterior görüntülerden her lenf nodunun midsternal hatttan uzaklığı, lateral görüntülerden ise cilt yüzeyinden derinliği ölçüldü.



*Şekil: 2
Sol mastektomili
bir hastada
IML örneği*

Radyoterapi öncesi hastalarda uygun saha ve doz seçimi geleneksel yöntemlerle yapıldı. Buna göre midsternal hatttan sağlam tarafta 2 cm, ameliyatlı tarafta 3 cm uzaklıktaki çizginin alt sınırı ksifoid, üst sınırı sternal çentik olarak belirlendi. Işınlama derinliği 3 cm, doz ise günde 200 rad olarak uygulandı.

IML de belirlenen lenf nodlarının orta hatttan uzaklığı ve cilt yüzeyinden derinliği dikkate alınarak çizilen radyoterapi alanı ile geleneksel yöntemle saptanan alan arasında tedavi yeterliliği açısından karşılaştırma yapıldı.

BULGULAR

IML uygulanan hastalardan hiçbirinde şiddetli ağrı yan etki ve allerjik reaksiyon izlenmedi. Hastaların histopatolojik dağılımı uygulanan operasyon yöntemi ve aksiller lenf nodu durumu tablo I de görülmektedir.

Sintigrafik olarak saptanan toplam lenf nodu sayısı 83 olup bununun 43'ü (% 51.8) sağ, 40 tanesi (% 49.2) sol tarafta belirlendi. Hasta başına ortalama lenf nodu sayısı 4.9 bulundu¹⁻¹². İki hastamızda ise sintigrafik olarak lenf nodu izlenemedi. En yaşlı 4 hastamızda (60-68 yaş) lenf nodu sayısı 0.75 nod/hasta iken en genç 3 hastamızda (42-45 yaş) lenf nodu sayısı 7.3 nod/hasta olarak saptandı. Radikal mastektomi geçirmiş olmalarına rağmen 4 hastada operasyon uygulanan tarafta lenf nodu vizualizasyonu izlendi.

Tablo: I- Olgularımızın Listesi

HASTA	OPERASYON	HİSTOPATOLOJİ	AKSİLLER LENF NODLARI	IML de İzlenen Lenf Nodları Sayısı	
				SAĞ	SOL
H.A. (68)	Sol modifiye radikal mastektomi + ALND	İnvaziv duktal Ca	1 lenf nodunda metastaz	-	-
H.Ç. (60)	Sol modifiye radikal mastektomi + ALND	İnfiltratif duktal Ca	metastaz saptanmadı	-	-
S.D. (62)	Sağ modifiye radikal mastektomi + ALND	İnfiltratif duktal Ca	1 lenf nodunda metastaz	1	-
G.Ö. (52)	Sol modifiye radikal mastektomi + ALND	İnfiltratif lobular Ca	4 lenf nodunda metastaz	4	1
N.T. (50)	Sol modifiye radikal mastektomi + ALND	İnfiltratif duktal Ca	metastaz saptanmadı	2	-
C.E. (42)	Sol radikal mastektomi + ALND	İnfiltratif duktal Ca	8 lenf nodunda reaktif hiperplazi	5	1
S.T. (45)	Sol simple mastektomi + ALND	İnfiltratif duktal Ca	8 lenf nodunda metastaz	5	5
A.Y. (46)	Sağ mastektomi + sol parsiyel mastektomi + ALND	İnfiltratif duktal Ca	lenf nodlarında metastaz	5	4
N.G. (54)	Sağ modifiye radikal mastektomi + ALND	İnfiltratif duktal Ca	metastaz saptanmadı	5	5
H.G. (53)	Sol modifiye radikal mastektomi + ALND	İnfiltratif duktal Ca	1 lenf nodunda metastaz	2	1
F.T. (48)	Sol modifiye radikal mastektomi + ALND	İnfiltratif duktal Ca	3 lenf nodunda metastaz 25 lenf nodunda reaktif hiperplazi	1	3
A.U. (60)	Sol simple mastektomi + ALND	İnfiltratif duktal Ca	metastaz saptanmadı	1	1
S.K. (44)	Sol üst - dış quadranektomi + ALND	İnfiltratif duktal Ca	3 lenf nodunda metastaz	1	5
H.E. (55)	Sol radikal mastektomi + ALND	Sciroduktal Ca	3 lenf nodunda metastaz	2	2
N.K. (46)	Sol radikal mastektomi + ALND	İnfiltratif duktal Ca	22 lenf nodunda metastaz	6	6
B.E. (46)	Sol radikal mastektomi + ALND	Az differansiye müsinöz tipte meme Ca	1 lenf nodunda metastaz	-	3
V.Ö. (54)	Sağ modifiye radikal mastektomi + ALND	İnfiltratif duktal Ca	metastaz saptanmadı	3	3

Lenfosintigrafi sonrası yapılan değerlendirmede sol tarafta 23 nodülün (% 27.7) sağ tarafta 15 nodülün (% 18) seçilen radyoterapi alanının dışında kaldığı görüldü. 83 lenf nodundan 13 tanesinin (% 15.6) cilt yüzeyinden derinliği 3 cm den fazla bulundu ve tedavi alanının dışında kaldığı saptandı.

IML bulguları ışığında 17 meme kansinomali hastadan 5'inde (% 30) radyoterapi uygulamasında yetersizlik saptandı.

TARTIŞMA

Çalışmamızda IML ile izlenen parasternal lenf nodlarının derinlik ve orta hattan uzaklık ölçümleri yapılarak standart alan içine girip girmedikleri araştırılmıştır. Operasyon sonrası radyoterapi uygulanan hastalarda amaç internal meme lenfatiklerinin ışınlanmasıdır. İnternal meme lenfatiklerinde sayı ve lokalizasyon yönünden kişiden kişiye değişik varyasyonlar görülmektedir. Bu nedenle radyoterapi alanının belirlenmesi ve etkin tedavi konusunda güçlükler mevcuttur.

Onyediyen hastamızdan iki tanesinde IML de lenf nodu izlenememiş olup, en yaşlı 3 hastamızda genç hastalara göre vizualize olan lenf nodu sayısında belirgin farklılık bulunmuştur. Lenf nodu izlenemeyen bu 2 olgunun çalışma grubundaki en yaşlı 2 hasta olması ve her ikisinin de daha önce abdominal operasyon geçirmiş olmaları dikkat çekicidir. Hasta yaşında artma ile birlikte lenf nodlarının büyüklük, sayı ve fonksiyonlarında gerileme olduğu çeşitli araştırmacılar tarafından gösterilmiştir¹. Hoefnagel ve ark. çalışmasında lenf nodu izlenemeyen hastaların toplam hasta sayısının % 5.4'ünü oluşturduğu belirtilmiştir. Bu durum sağlıklı kişiler arasında da görülmekle birlikte obezite, post operatif ödem, lenforetiküler obliterasyon, kronik hastalıklar ve ileri yaş gibi nedenlerle de olabilir^{2,5}. Malign hastalıklarda lenfatik dokunun invazyonu da aynı bulgulara yol açar. Göransan abdominal operasyonlardan sonra diyafragmanın absorpsiyon yeteneğinde azalma olduğunu ve bu nedenle lenf nodlarında radyoaktif madde izlenemediğini belirtmektedir⁸.

Radikal mastektomi uygulanmış 4 hastada lenf nodu vizualizasyonunun olması bu hastalarda diseksiyonun tam olarak yapılamadığını düşündürmüştür. Aynı bulgular Matsubara ve ark. çalışmalarında da izlenmiştir⁹.

Ayrıca hasta kilosu ile lenf nodu derinliği arasında ilişki olduğu ve kilosu fazla olan hastalarda lenf nodlarının daha derinde yerleştiği gözlenmiştir. Bu bulgular radyoterapide ışınlanacak alan derinliğinin standart bir yöntemle seçilmesinin doğru olmadığını, hasta kilosunun da önemli bir parametre olarak gözönünde bulundurulması gerektiğini göstermektedir.

Genel değerlendirme sonucunda 17 hastamızın 5'inde (% 30) IML de saptanan lenf nodlarının geleneksel yöntemlerle çizilen radyoterapi alanının dışında kaldığı görüldü. Bu sonuç, radyoterapi uygulamasından sonra izlenebilen tedaviye yanıtızlığın nedeni olarak gösterilebilir. Mastektomi sonrası radyoterapi uygulanan ve uygulanmayan olguların yaşam sürelerini karşılaştıran ça-

lıřmalar yapılmıřtır. İnternal meme lenfatikleri radyoterapi alanı iine giren hastaların yařam surelerinin daha uzun olduėu gsterilmiřtir (Host ve Breenhovid 1971, Fletcher ve Montague 1978). Ayrıca radyoterapi sonrası lokal nks oranında azalma olduėu kaydedilmiřtir (Cancer Research Campaign 1976).

Dionne (1983) ve Ege'nin (1977) histolojik olarak aksiller lenf nodu metastazı grlmeyen hastaların % 18'inde IML de patolojik bulgular saptamıř olmaları aksiller lenf nodlarının histopatolojik incelemelerinin olguların deėerlendirilmesinde yeterli olmadıėını ve IML alıřmasının btn hastalarda radyoterapi ncesi mutlaka uygulanması gerektiėini gstermektedir.

Bu alıřmamızın sonucunda meme karsinomalı hastalarda radyoterapinin amacı, ışınlanan alan iine kalp ve akciėer gibi hayati organların da girmesi ve tedavinin etkinliėi gznnde bulundurulurak IML nin rutin uygulanması gereken bir iřlem olduėu kanısına varılmıřtır.

KAYNAKLAR

1. CLOUSE, E.M., WALLACE, S.: Lymphatic Imaging. Williams & Wilkins, Baltimore, 1985.
2. EGE, N.G.: Internal Mammary Lymphoscintigraphy in Breast Carcinoma: A study of 1072 patients. Int. J. Radiation. Oncology Biol. Phys. 2: 756-761, 1977.
3. BOURGEOIS, P., FRHLING, G.: Internal Mammary Lymphoscintigraphy Current status in the treatment of breast cancer, CRC. Critical Reviews in Oncology/Hematology, 1: 21-47, 1983.
4. BRONSKIL, M.J. ve ark.: Compitorized internal mammary lymphoscintigraphy in radiation treatment planning with breast carcinoma. Int. J. Radiation Oncology Biol. Phys., 5: 573, 1979.
5. HOAFNAGEL, C.A., BARTELINK, H., HEIDENTAL, J.M., MARCUSE, H.R.: Internal mammary lymphoscintigraphy for radiation therapy planning in breast carcinoma. J. Eur. Radiother., 3: 35-42, 1982.
6. EGE, G.N.: Internal mammary lymphoscintigraphy Radiol., 118: 101-107, 1976.
7. THOMAS, M.J. ve ark.: The spread of breast cancer Importance of intrathoracic lymphatic route and its relevance to treatment. Br. J. Cancer, 40: 540-547, 1979.
8. GRANSON, L.R., JOHNSON, K.: Parasternal scintigraphy with Technetium-99m sulfide colloid in human subjects. Acta Radiologica Diagnosis, 15: 639-649, 1974.
9. MATSUBARA, S. ve ark.: Radionuclide lymphoscintigraphy performed on the mastectomized chest wall. Cancer, 58: 1225-1230, 1986.

10. DUFRESNE, E.N. ve ark.: The application of Internal mammary lymphoscintigraphy to planning of radiation therapy. J. Nucl. Med., 21: 697-699, 1980.
11. EGE, N.G.: Determination of depth distribution of internal mammary lymph nodes on lateral lymphoscintigraphy. Clinical Radiology., 36: 149-152, 1985.
12. THOMAS, K.: Internal Mammary Lymphoscintigraphy, A Technical View-point. J. Nucl. Med. Tech., 8: 203-207, 1985.

Dr. İlknur GÜNEŞ

**Uludağ Üniversitesi Tıp Fakültesi
Nükleer Tıp Anabilim Dalı
BURSA**