

Akut Myokard İnfarktüsünde Mitral Ön Kapağı Hareketlerinin Ekokardiografi İle İncelenmesi

(Mitral Ön Kapağının Kapanması Yani AC Segmenti)

Dr. Jale CORDAN (*)

Dr. Ahmet SONEL (*)

ÖZET

Bu çalışma 20 normal 30 aterosklerotik kalb hastalığı (Akut Myokard İnfarktüsü) vakasında yapıldı. Ekokardiografik olarak mitral ön kapağının kapanışı (AC eğilimi), myokard infarktüsli hastalarda normal vakalara göre daha yatık bulundu.

AC süresi de myokard infarktüsli hastalarda normal vakalara göre daha uzun saptanmış olup, AC segmenti myokard infarktüsli vakalarda düzensiz çentikli ve platolanma göstermekte idi.

AC segmenti değişiklikleri myokard infarktüsü vakalarında ventrikülün sistolik fonksiyonunu gösteren bir belirti olmalıdır.

Kanaatımızca Ekokardiogram yardımı ile myokard infarktüsli hastalarda ventrikülün fonksiyonları hassas bir şekilde değerlendirilebilir.

SUMMARY

Echocardiographic evaluation of anterior mitral valve in patients with acute myocardial Infarctions (Evaluation of Mitral valve closure slope, AC segment).

This study was carried an 20 normal and 30 patients with atherosclerotic heart disease. On echocardiography, anterior mitral valve closure slope has found to be slower in patients with myocardial infarctions than in normal cases.

AC duration has found to be longer in patients with myocardial infarctions compared with normal cases. And also was, irregular. In some of the patients with myocardial infarctions this segment, showed notchings and plateau patterns.

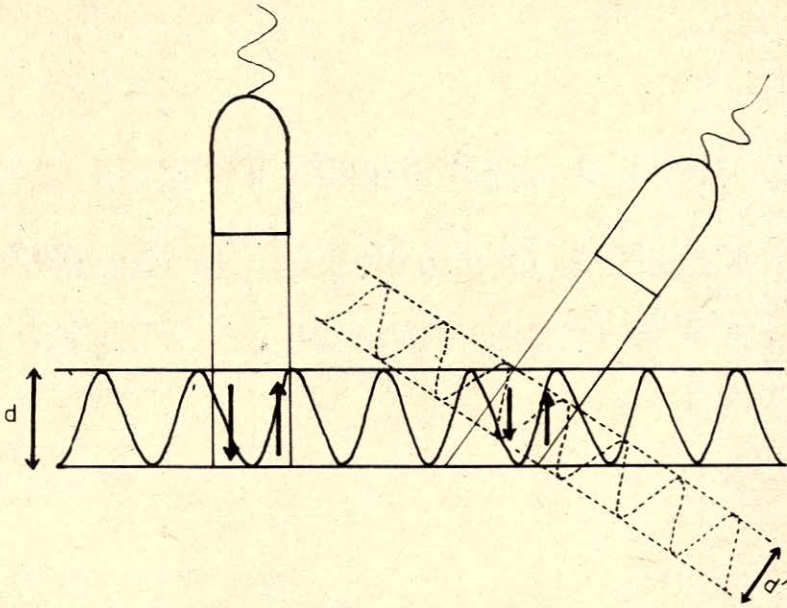
These changes of AC segments in cses of systolic dysfunction of the of the left ventricle.

As a result dysfunctions of the left ventricle in patients with myocardial infarctions, can easily be detected with Echocardiography.

Aterosklerotik kalb hastalıklarının esas sonuçlarından biri sol ventrikül fonksiyonunun bozulmasıdır. Ekokardiografi ile travmasız olarak ve kolaylıkla sol ventrikülün değişik bölgelerinin fonksiyonları incelenebilmektedir. Ayrıca sol ventrikülün boyutları^{1,9}, septumun sol ventriküle bakan yüzünün ve sol ventrikülün arka du-

(*) Ankara Üniversitesi Tıp Fakültesi Kardioloji Kliniği Öğretim Üyesi

(*) Bursa Üniversitesi Tıp Fakültesi İç Hastalıkları Kliniği Öğretim Üyesi



Şekil: 1— Ultrasonik dalgalara paralel olan hareketlerin yüksek amplitüdü, paralel olmayan hareketlerin ise düşük amplitüdü kayıt edilebileceği görülmektedir (d ve d')

varının endokardiyumunun hareketinin yükseklikleri de incelenebilir¹⁻⁶.

Atherosklerotik kalb hastalıklarında septumun sol ventriküle bakan yüzünün ve sol ventrikülün arka duvarının endokardiyal yüzünün hareketleri yavaşlamaktadır. Yapılan seri Ekokardiografik çalışmalarda akut myokard infarktüsü sırasında yavaşlayan ventrikülün hareketlerinin zamanla normale dönebildiği gösterilmiştir. Ancak Ekokardiografik olarak duvar hareketlerinin saptanmasında bazı güçlükler vardır. Ultrasonik dalgalara paralel olan hareketler iyi kaydedilebildiği halde ultrasonik dalgalara paralel olmayan hareketler yavaş veya düşük kaydedilir (Şekil: 1). Ventrikül adalesinde segmenter bozukluklara yol açabilen iskemik kalb hastalıklarında da yavaşlayan duvar hareketlerinin gerçekten iskemik bölge hareketini yansıtıp yansıtmadığı her zaman doğru olarak tayin edilemez. Kaldı ki ventrikül duvarının hareketlerini hasta bölgenin di-

şındaki adalenin kontraksiyon durumu da etkileyebilir ve değiştirilebilir^{1,7-9}.

Kroner arter hastalıklarında ventrikül performansının ölçülmesi için ortaya konan çeşitli Ekokardiografik bulguların yukarıda zikredilen teknik sebep dışında da pek çok sınırlayıcı faktörleri vardır. Bu faktörleri de hesaba katarak ventrikülün fonksiyonlarının mitral kapağının değişik segmentlerini inceleyerek indirekt ölçülmesinin daha doğru olabileceğini düşündük. Sol ventrikül sistolünün mitral kapağının kapanma şeklini etkileyeceğini düşünerek bu araştırmada öncelikle mitral kapağının kapanma hareketini normal kişilerde ve atherosklerotik kalb hastalığı bulunan vakalarda incelemeyi uygun gördük. Gerçekten de mitral kapağının kapanma hareketi, sol ventrikülün sistolik fonksiyonu ile ilgili olmalıdır.

Ventrikül ejeksiyonu öncesinde, ventrikülün basınç doğurması sırasında, kapağın kapanış şekli pek tabii olarak ventri-

külün kasılma özelliğini yansıtacak bir örnek göstermelidir.

Bu düşüncelerin ışığı altında, bu çalışmada Ekokardiografik olarak mitral ön kapağının kapanmasını temsil eden Ac segmentinin akut myokard infarktüsli vakalardaki özellikleri, normal vakalardaki Ac segmenti ile karşılaştırılmıştır.

MATERYEL ve METOD

Bu çalışma 30 atherosklerotik kalb hastası (Akut myokard infarktüsli) ve 20 normal vaka üzerinde yapılmıştır.

Myokard infarktüsli hastaların 3'ü kadın, 27'si erkek olup, ortalama yaş 55 dir. Normal vakaların 7'si kadın, 13'ü erkek olup, ortalama yaş 50 dir.

Atherosklerotik kalb hastalığı olan vakalar kliniğimizde yatan, akut myokard infarktüsü tanısı almış hastalar olup, infarktüsün 3. haftasında Ekokardiografik çalışmaya alınmıştır. Çalışmalar Ekoklin 20-A cihazı ile yapılmış, M-mode Eko tekniği ile kayıtlar polaroid filmle alın-

mıştır. Çalışmamızda normal ve myokard infarktüsli vakaların Ekokardiogramlarında AC segmenti üzerinde durularak AC eğilimi (mm/sn. Hız ve açı olarak); AC süresi (mm olarak) hesap edilmiştir.

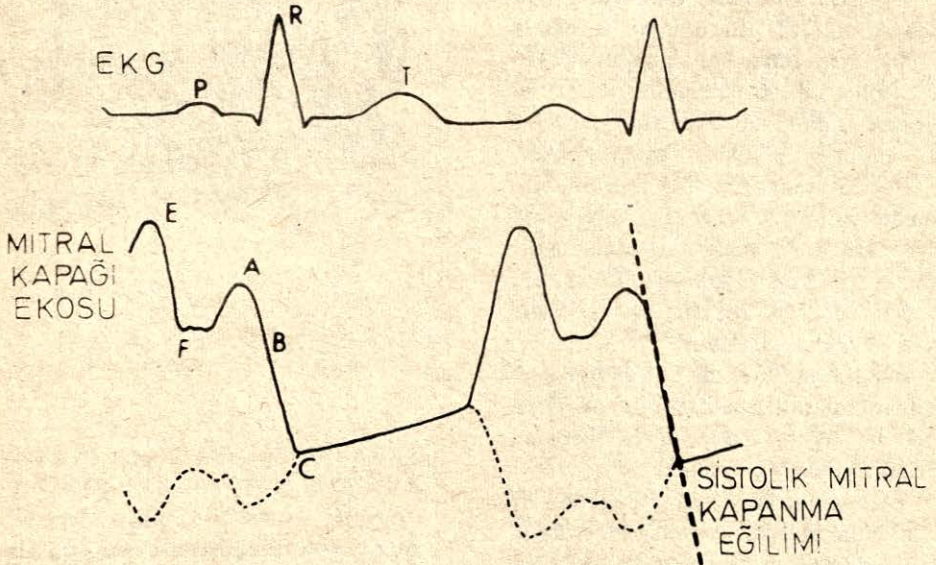
Şekil 2'de gösterildiği gibi AC eğilimi, mitral kapağının kapanışını gösteren çizgi ile, horizontal çizilen çizgi arasındaki açı olarak alınmıştır.

BULGULAR

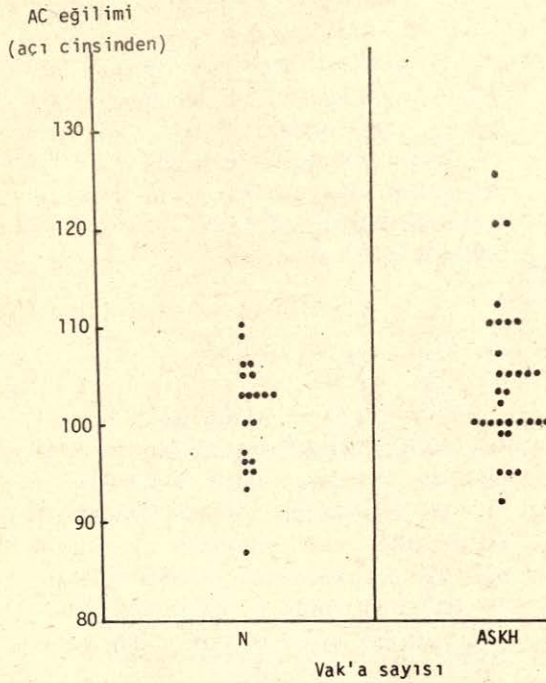
30 myokard infarktüsli ve 20 normal vaka üzerindeki AC segmentinin incelenmesinde bulgular şöyle saptanmıştır:

AC segmentinin eğilimi normal 20 vakada 93° - 110° arasında olup, ortalama 100° olarak saptandı. Normal vakalarda 105° nin üstünde AC eğilimi olan sadece 4 vaka saptanmış ve 110° nin üstünde hiç vakaya rastlanmamıştır.

Buna karşılık myokard infarktüsü olan 30 vakada AC eğilimi 93° - 125° arasında olup, ortalama 103° saptandı.



Şekil: 2— Mitral kapağının Ekokardiyogramı ve AC eğiliminin hesap edilişi görülmektedir.



Şekil: 3— AC eğiliminin normal ve myokard infarktüsli vakalardaki durumu açı cinsinden grafik olarak gösterilmektedir.

Myokard infarktüsü vakalarının 20'sinde bu açı 105° 'nin üstünde, 8 vakada ise 110° 'nin üstünde bulunmuştur (Şekil-3). Şekil 4 ise AC eğiliminin normal ve myokard infarktüsli vakalarda mm/Sn. hız cinsinden grafikleri görülmektedir.

Normal vakalarda 283 mm/Sn. nin üstünde sadece 9 vaka saptanmış olup daha yüksek değerlere rastlanmamıştır. Halbuki myokard infarktüsli 30 vakadan 14 ünde AC açısı 283 mm/Sn. den daha büyük olarak saptanmıştır.


Her iki grafikten de anlaşıldığı gibi, myokard infarktüsü vakalarında AC daha yatık bir eğilim göstermekte, kapağın kapanması daha yavaş olmaktadır.

Vakalarımızda AC süresi değerleri de şöyle bulunmuştur: Normal 20 vakada AC süresi ortalama 4 mm'nin altında bulunmuştur. Myokard infarktüsli 30 vakada ise bu değer 6 mm'nin üstünde bulun-

muştur.

Myokard infarktüsü vakalarında AC süresinin normal vakalara göre uzadığı anlaşılmaktadır (Şekil: 5).

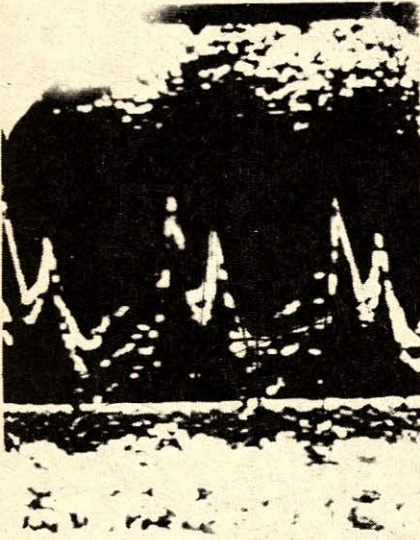

Ayrıca AC segmentinin özellikleri de bu seride karşılaştırmalı olarak normal ve myokard infarktüsü vakalarında gözden geçirildi. Normalde AC segmenti kesintisiz, düz bir çizgi halinde ortaya çıkar. A'dan C'ye süratle, pürüzsüz düz bir eğilim çizilerek varılır (Şekil: 6). Halbuki myokard infarktüsü vakalarında AC çizgi-



Şekil: 4— AC eğiliminin normal ve myokard infarktüsli vakalarda mm/Sn hız cinsinden grafikleri görülmektedir (açıklama test içindedir)



Şekil: 5— AC süresinin myokard infarktüsü vakalarda normal vakalara göre daha uzun olduğu görülmektedir.



Şekil: 6— AC segmenti normal vakalarda kesintisiz, düz bir çizgi halinde görülmektedir.

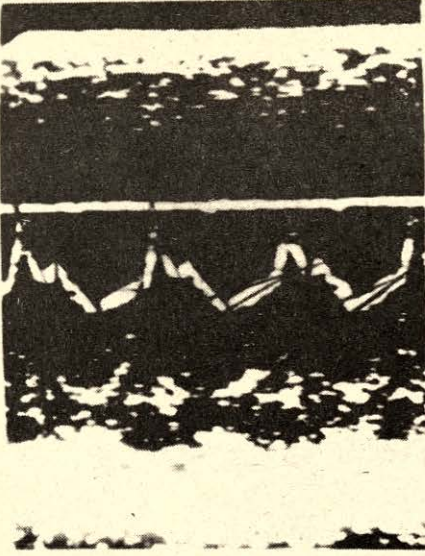
si üzerinde çentiklenme, omuzlaşma ve değişik düzensizlikler görülmüştür (Şekil: 7). Normal vakalarda daima AC segmentinin düz, kesintisiz bir çizgi şeklinde oluşu dikkati çekmektedir.

Normal ve myokard infarktüsü vakalarındaki bulguların karşılaştırılmasına dayanılarak mitral kapağının kapanışının myokard infarktüsü vakalarda anormal olduğu görülmektedir.


TARTIŞMA

Klinikte ventrikül fonksiyonlarının Ekokardiyografi ile değerlendirilmesi için: a—Ventrikül volümünü ölçmek, b—Sol ventrikül ejeksiyon fraksiyonunu hesaplamak, c—Septum ve sol ventrikül duvarının sistolik ve diastolik hareketlerini kaydetmek için, ekokardiogram yatar başında, travmasız bir metod olarak kullanılmaktadır¹⁻⁸. Ancak bu çalışmada biz değişik bir yaklaşımla ventrikül fonksiyonunu değerlendirmede ventrikülün sistolik fonksiyonunu yansıtan mitral kapağın kapanmasını inceledik.

Mitral ön kapağının kapanma hızını gösteren AC eğilimi preejeksiyon döneminde ventrikülün kasılma hızına bağlı olarak ortaya çıkan bir fonksiyondur. Bu hız ise ventrikül fonksiyonunun sıhhatli ve değerli bir ölçüsüdür.



7 - a




7 - b

Şekil : 7 — AC segmentinin myokard infarktüsü vakalarında düzgün olmadığı görülmektedir (a ve b)



Şekil: 8— Myokard infarktüsülü vakalarda AC eğiliminin yatık oluşu dikkati çekmektedir.



Şekil: 9— Normal vakalarda AC eğiliminin düz ve dik oluşu görülmektedir.

Komplikasyonsuz myokard infarktüsü vakalarında (30 vaka) AC eğilimi Şekil 8'de gösterildiği gibi yatık olmaktadır. AC eğilimi vakaların 20'sinde 105°'nin üstünde, 8 vakada ise 110°'nin üstünde bulunmuştur. Yani mitral kapağının kapanma hızı ve aortaya kanın atılma hızı normale göre azalmıştır. Halbuki normal vakalarda (20 vaka), AC eğilimi 105°'nin üstünde olan sadece 4 vaka vardır. 110°'nin üstünde ise hiç vakaya rastlanmamıştır. Normal vakalarda AC eğilimi ise Şekil 9'da gösterildiği gibi düz ve diktir.

30 myokard infarktüsünün 6'sında (% 53) AC açısı 105°'nin altında bulunmuştur. 20 normal vakanın 14'ünde (% 70) AC eğilimi 105°'den daha dar açılı yani mitral kapağının kapanması daha süratli olduğu anlaşılmıştır.

AC eğiliminin aslında sol ventrikülün ejeksiyon süresiyle ilgili olduğu yazılmıştır^{8,10}. Bu yönden değerlendirildiği takdirde myokard infarktüsü vakalarının büyükçe bir bölümünde AC'nin daha yatık oluşu, yani mitral kapağının kapanma hızının yavaşlaması, myokard kontraktil fonksiyonunun bozulduğu ve aortaya kan atılma hızının düşmesi anlamına gelmektedir⁸.

Myokard infarktüsü vakalarında AC segmentinin düzenli ve kesintisiz bir şekilde olmaması, bu segmentin kesintili bazende omuzlaşma yahut platolar gözlemlenmesinin ventrikülün preejeksiyon fazındaki kontraksiyonun homojen düzenli ve yeter hızda olmayışının sonucu olarak düşünebiliriz. Tersine bir düşünce ile AC segmentinin eğiliminin, süresinin ve düzenli olup olmamasının sol ventrikülün sistolik fonksiyonunu yansıttığı bu segmentin incelenmesiyle sol ventrikül sistolik fonksiyonun sensitif bir şekilde takip edilebileceği anlaşılmaktadır.

Vakaların eğer seri olarak başından itibaren Ekokardiogramlarının alınması imkanı olsa idi, myokard kontraktil fonksiyonunun bozulup bozulmadığı ve infarktüsü izleyen günlerde myokard fonksiyonlarının geri dönmesini takip imkanı da olabilirdi. Biz bu çalışmada sırf teknik sebeplerle hastayı hareket ettirmemek amacıyla 3. haftada tetkiklerimizi yapmış bulunuyoruz. Başından itibaren seri çalışmalarla bu sonuçlar daha iyi değerlendirilebilirdi.

Netice olarak, AC eğilimine ne kadar dik ise ejeksiyon o kadar hızlı ve ne kadar yatık ise ejeksiyon o kadar yavaştır anlamı ortaya çıkıyor demektir. Myokard infarktüsülü vakalarımızın önemli bir bölümünde AC eğiliminin yatık oluşu, bu grup vakalarda sol ventrikülün kontraktil fonksiyonunun bozuk olduğunu düşündürmektedir.

Sonuç olarak ekokardiogramda AC segmentinin incelenmesinin sol ventrikül fonksiyonunu değerlendirmekte pratik, değerli ve hassas bir metod olduğu kanısına varmış bulunuyoruz.

KAYNAKLAR

1. FEIGENBAUM, H. : Echocardiography, Philadelphia, Lea and Febiger, 1972.
2. FEIGENBAUM, H., ZAKY A., NASSER W. K. : Use of ultrasound to measure left ventricular stroke volume. Circulation 35 : 1092, 1967.
3. POPP, R. L., HARRISON, D. C. : Ultrasonic cardiac echography for determining stroke volume and valvular regurgitation. Circulation 41:493, 1970.
4. FORTUIN, N. J., HOOD, W. P Jr., SHERMAN, E., CRAIG, E. : Determination of left ventricular volumes by ultrasound. Circulation 44:575, 1971.

5. POMBO, J. F. , TROY, B. L. , RUSSELL, R. O. Jr. : Left ventricular volumes and ejection fraction by echocardiography. *Circulation* 43:480, 1971.
6. MURRAY, J. A. , JOHNSON, W. , REID, J. M. : Echocardiographic determination of left ventricular dimensions, volumes and performance. *Am. J. Cardiol* 30 : 252, 1972.
7. FISCHER, J. C. , CHANG, S. , KONECKE, L. L. , FEIGENBAUM, H. : Echocardiographic determination of mitral valve flow. *Am. J. Cardiol* 29 : 262, 1972.
8. LALAMI, A. V. , LEE, S. J. R. : Echocardiographic Measurement of cardiac output using the Mitral valve Aortic Root Echo. *Circulation* 54 : 738, 1976.
9. KREAMER, R. , KENBER, R. E. , ABOUD, F. M. : Ventricular anevrysm: Use of Ecocardiography, *J. Clin. Ultrasound.* 1 : 60, 1973.
10. LANIADO, S., YELLIN, E., KOTLER M., LEVY, L., STADLER, J., TERDI MAN, R. : A study of dynamic relations between the mitral valve echogram and phasic mitral flow. *Circulation* 51 : 104, 1975.