

El Parmaklarında Fleksiyon Kontraktürleri

Op. Dr. Barbaros ETKER (*)
Doç. Dr. Ahmet KÜÇÜKEL (**)
Dr. Muammer DEVRANOĞLU (***)
Kâzım DEVRANOĞLU (****)

ÖZET

Kliniğimizde tedavi edilen 4 el parmağı fleksiyon kontraktürü olgusunun analizi yapılarak uygulanan tedavi prensiplerinden bahsedilmiş ve tedavi edilen 4 olgu takdim edilmiştir.

SUMMARY

Four patients with finger contractures of flexion type were operated on successfully, at our clinics. Our method is presented with referance to accepted principles of treatment.

GİRİŞ

Elin insan yaşamındaki önemi ve parmakların immobilizasyonundaki güçlük, bu organın çeşitli hastalıklarının tedavisinde bazı özellikleri gerektirmekte ve güçlükler ortaya çıkarmaktadır. Immobilizasyon sağlanamaz ve enfeksiyon önlenemez ise, parmak kontraktürlerinin tedavisinden sonra, daha kötü bir nebde gelişerek

ikinci bir girişimi güçleştirmesi ve fonksiyon kaybını arttırması gibi komplikasyonlara neden olur.

Bu özellikler dikkate alınarak, kliniğimizde sınırlı olanaklarla tedavisi yapılan olgularımızı yayınlamayı uygun bulduk.

GEREÇ VE YÖNTEM

Olgu - 1 -

M. C., Erkek, 13 yaşında, öğrenci. 1,5 yaşında iken sıcak su ile sol eli yanıdığı, 1,5 yaşında operasyon geçirmiş fayda görmemiş, aksine fonksiyon kaybı iyice artmış ve parmaklarda yapışıklıklar meydana gelmiş. FİZİK MUAYENE: Sol elde el sırtında iyileşmiş yanık nedbesi, avuç içinde 2, 3, 4 ve 5. parmaklarda fleksiyon tarzında kontraktür, ayrıca 3, 4 ve 5. parmaklar arasında yapışıklıklar ve 4 parmakta tam fonksiyon kaybı mevcut. (Resim 1-2). Operasyondan sonraki durum (Resim 3-4) de görülmektedir.

(*) Bursa Üniversitesi Tıp Fakültesi Genel Cerrahi Kürsüsü Uzman Asistanı

(**) Bursa Üniversitesi Tıp Fakültesi Genel Cerrahi Kürsüsü Doçenti

(***) Bursa Üniversitesi Tıp Fakültesi Genel Cerrahi Kürsüsü Asistanı

(****) Cerrahpaşa Tıp Fakültesi Öğrencisi

Olgu - 2 -

İ. A., Erkek, 15 yaşında. 4 yaşında iken elini makine dişlilerine kaptırması. Yara herhangi bir tedavi yapılmadan kendiliğinden iyileşmiş. FİZİK MUAYENE: Sol el işaret parmağında fleksiyon tarzında kontraktür ve 1. falanks amputasyonu ile işaret parmağında tam fonksiyon kaybı mevcut. Operasyondan sonraki ekstansiyon halinde tesbit edilmiş durum (Resim 5) da görülmektedir.

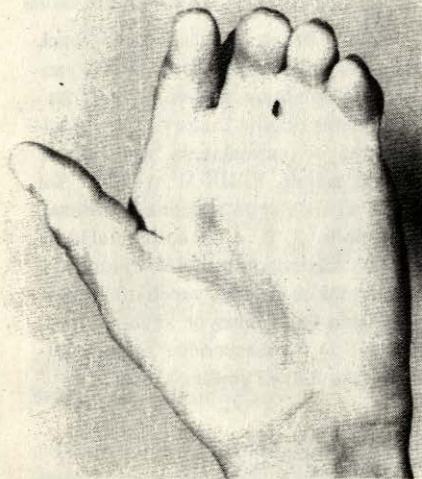
Olgu - 3 -

N. G., 14 yaşında, erkek. 5 yaşında iken sıcak su ile elini yakmış ve herhangi bir tedavi görmemiş. FİZİK MUAYENE: Sol el 2. ve 3. parmaklarda fleksiyon tarzında kontraktür ve iki parmak arasında yapışıklık mevcut. Her iki parmaktada fonksiyon kaybı var.

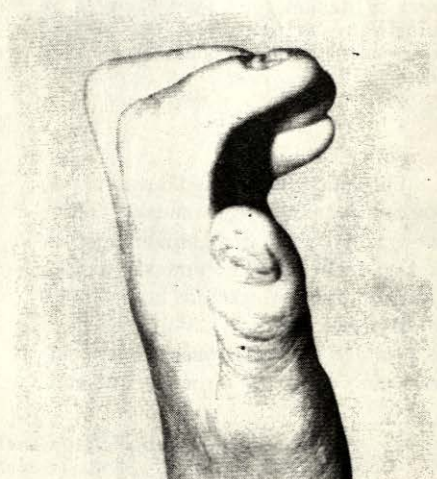Olgu - 4 -

İ. Ş., 17 yaşında erkek. Bebekliğinde sıcak su ile elini yakmış. Üç yıl önce ameliyatla parmaklar bir miktar açılabilmiş. FİZİK MUAYENE: Sağ el 3 ve 4. parmakların birinci falankları nedbe dokusu ile oynayamaz hale gelmiş ve her iki parmaktada kısmi fonksiyon kaybı mevcut.

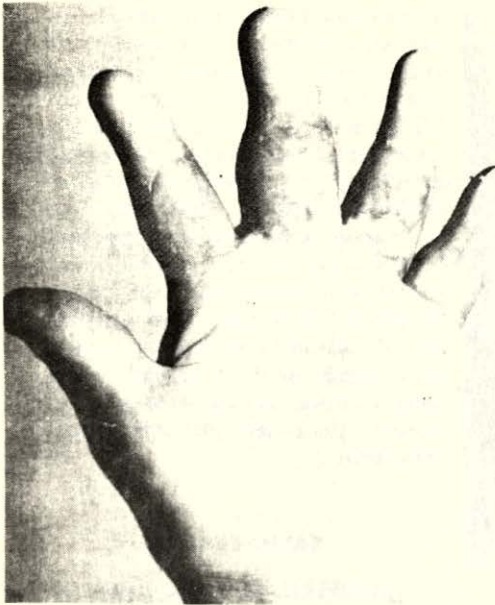Dört olguda'da genel anestezi altında, nedbe dokuları cilt altı yağ dokusuna kadar temizlendi. Parmak eklemlerinde oluşan ankilozlar açılarak parmak ekstansiyon haline getirildi. Birinci ve üçüncü olgularda parmak aralarına el sırtından deri fleb'leri kaydırıldı. Bütün olgulara uyuluk dış kısımlarından 0.75 mm. kalınlığında serbest deri greft'leri alındı. Greft'ler nedbe dokusu temizlenen kısımlara yayılarak kenarlarından normal deriye suture edildi. Greft'ler furasin pomad ile kapatıldı. Operasyona tabi olan her parmaktada pulpa, birinci falanks ve tırnak el perforatörü ile delinerek kalın bir ipek geçirildi. Parmak düzgün bir tahta üzerine uygun aralıklarla çakılan çivilere ipek suture ile ekstansiyon halinde ve gergin olarak tesbit edildi. El bileğinden dirseğe kadar alçıya alındı. Üç gün pansuman açılmadı. Üçüncü gün sonunda açılarak sutureler alındı, daha sonraki günler furasin ile pansuman yapılarak 21. gün parmakları ekstansiyon halinde tutan ipekler alınarak alçı kesildi. Daha sonra hasta fizik-tedavi prensiplerine uygun olarak aktif ve pasif hareketlere başlatıldı.



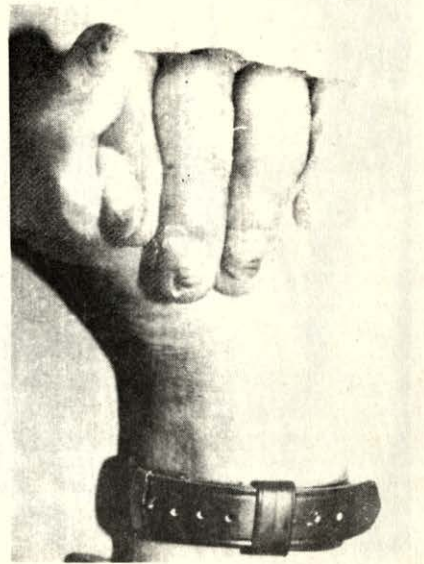
Resim 1



Resim 2



Resim 3



Resim 4

Komplikasyon olarak 2. olguda osteomyelit gelişti, antibakteriyel tedavi ile olay geriledi. 4. olguda üçüncü parmakta 1 cm² lik alanda greft nekrozu gelişti, tendon uzun süre açıkta kaldı, zamanla sekonder iyileşme meydana geldi.

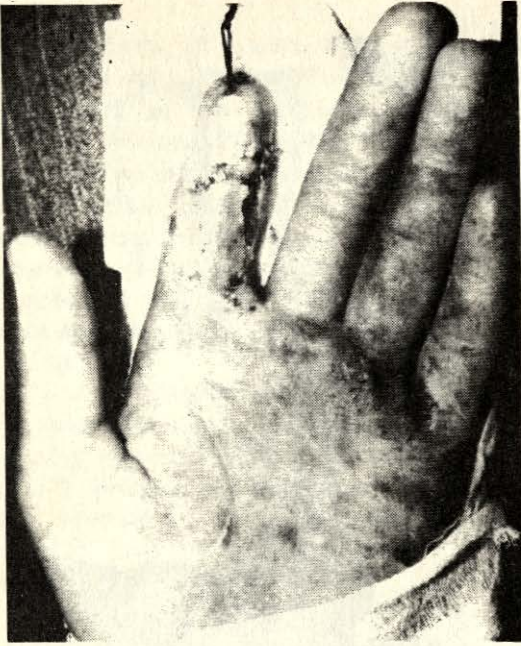Dört olgununda operasyondan 6 ay sonraki kontrollerinde el ve parmak fonksiyonlarının tam olduğu görüldü.

TARTIŞMA

Alev, yanıcı ve yakıcı maddelerin günlük yaşantımızda kullanımının artması termik travmalarında gün geçtikçe artmasına neden olmaktadır. El yanıklarında bu travmalar içinde önemli bir yer tutar. Yakıcı ajanlar, yanma sıcaklıkları, viskoziteleri, yayıldıkları yüzeye göre değişen, yüzeysel olanlardan, nekroza kadar giden derin yanıklara neden olmaktadır¹. Yanık

yüzdesi 0-5 yaş gurubunda diğer yaş guruplarından çok fazladır. Yapılan bir araştırmada lokalizasyon ayırmaksızın yanıkların yaş guruplarına göre dağılımında 0-5 yaş arasındaki vak'aların, 0-70 yaş gurubu içinde % 57,4'ünü kapsadığı bildirilmiştir². Yapılan diğer bir araştırmada da 14 yaş altındaki çocuklarda % 55,8 oranında yanık vak'ası gördüklerini bildirmişlerdir⁴.

Avuç içi veya parmakların proksimal fleksör yüzeyinde full-thickness yanık, direkt temas, kimyasal veya elektrik dışında nadiren olur. Bununla beraber parmak ucunda fleksör düzeyde ve bütün el sırtını kaplayan full-thickness yanıklara sık rastlanır, çünkü bu alandaki deri çok incedir. Bunlara ilaveten ekstansör tendonun ortadaki ince kısmı hemen termal denatürasyon veya bakteriyel proteolitik hazım sonucu tahrip olur. Bu ekstansör organı kurtarmak için elden gelen bütün gayret sar-



Resim 5

fedilmelidir. Bu da bakteriyel baskı ve elin erken örtülmesi sonucu olur⁵.

El yanıklarında elin koordine hareketleri kaybolur. Hareketlerin kısıtlanması sadece yanığa bağlı olmayabilir. Elde meydana gelen ödem birkaç gün devam eder ve sonra organize olursa, sonuç olarak donmuş bir el teşekkül eder. Bunu önlemek için, el en erken zamanda ödem geçirinçeye kadar yükseğe kaldırılmalı ve el ekzersizlerine başlanmalıdır⁵.

Erken devrede uygun tedavi görme-yenlerde yanık yarası enfekte olmakta, lezyon derinleşmekte ve iyileşme sırasında oluşan fibröz doku, o bölgede gelişecek yeni fibrozis için şimik stümulan etki

yapmaktadır. Oluşan, hipertrofik skar, erken tedavi edilmezse, etraf dokuda kontraktüre sebep olarak gelişme kusuruna neden olmaktadır³. Bunlar dikkate alınırca yanıkta erken tedavi ve komplikasyonların önlenmesi doktorun ilk görevi olmalıdır. Çünkü erken devrede tedavi görenlerde fizyolojik fonksiyonların korunması, ya da azalan fonksiyonların normale döndürülmesi, geç devrede tedavi edilen vak' alardan daha başarılı olmaktadır. Dar şerit halindeki fibröz bantlar tek veya multipl "Z" plastillerle, geniş plak tarzındaki retraksiyonlar ise fibröz bantların eksizyonunu takiben tam kalınlıkta greft, flep kaydırma gibi cerrahi yöntemlerle tedavi edilmelidir.

KAYNAKLAR

1. AHNEFELD, F. W. und DÖLP, R.: Therapie der verbrennungskrankheit, Dtsch Arztebl 45: 2141, 1972.
2. ARTURSON, G., POTEN, B.: Burns, theircauses, mortality and preventability, Acta Chir Scand. 124:483, 1962.
3. CONVESE, J. M.: Burn deformities of the face and neck, Reconstructive surgery and rehabilitation, Surg Clin North Am. 47: 323, 1967.
4. LEE, J. O., CRAVEN, J. L., SMITH, P. G.: A study of burn injuries in Uganda, Surg Gynecol Obstet 132: 791, 1971.
5. SCHWARTS: Principles of Surgery-II. edition. Mc Graw-Hill Book Company, Newyork/1974, pp: 253-275.