

Ender Görülen Büyüklükte Bir Uterus Myomu Olgusu

Candan CENGİZ *
Suat KIYAN **
Serpil SARIGÖL ***

ÖZET

17 kg.'lık bir uterus myomu olgusu sunulmuş ve literatür gözden geçirilmiştir.

SUMMARY

A Case of An Unusually Large Sized Uterine Myoma

A case of uterine myoma which weighed 17 kg. is presented and literature reviewed.

Myomlar, uterusun en sık görülen tümörleridir. Gerçek insidansını belirlemek çok güç olmakla beraber genellikle % 20 olarak kabul edilmektedir. Ancak, semptomsuz büyüyüp muayene esnasında ortaya çıkanlar ve otopsilerdeki bulguların ilâvesi ile bu insidans % 50'e varmaktadır ¹.

Myomlar değişik büyüklükte olabilirler. Çok küçük hatta mikroskopik olabilecekleri gibi dev myomlar şeklinde de olabilirler. Submüköz myomların erken semptom vermelerine karşın subseröz myomlar semptom vermeden büyüyebilirler. Zamanımızda, önceden müdahale edildiğinden çok büyük (dev) myomlara rastlanmaktadır.

* Yrd. Doç. Dr.; Uludağ Univ. Tıp Fak. Kadın-Doğum Ana Bilim Dalı Öğretim Üyesi.

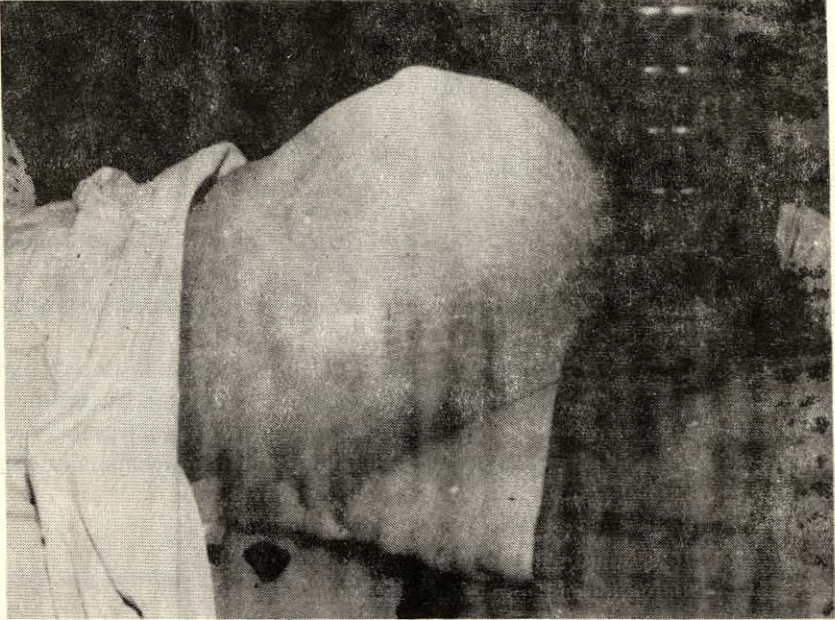
** Prof. Dr.; Uludağ Univ. Tıp Fak. Kadın-Doğum Ana Bilim Dalı Öğretim Üyesi

*** Uzm. Dr.; Uludağ Univ. Tıp Fak. Kadın-Doğum Ana Bilim Dalı Araştırma Görevlisi.

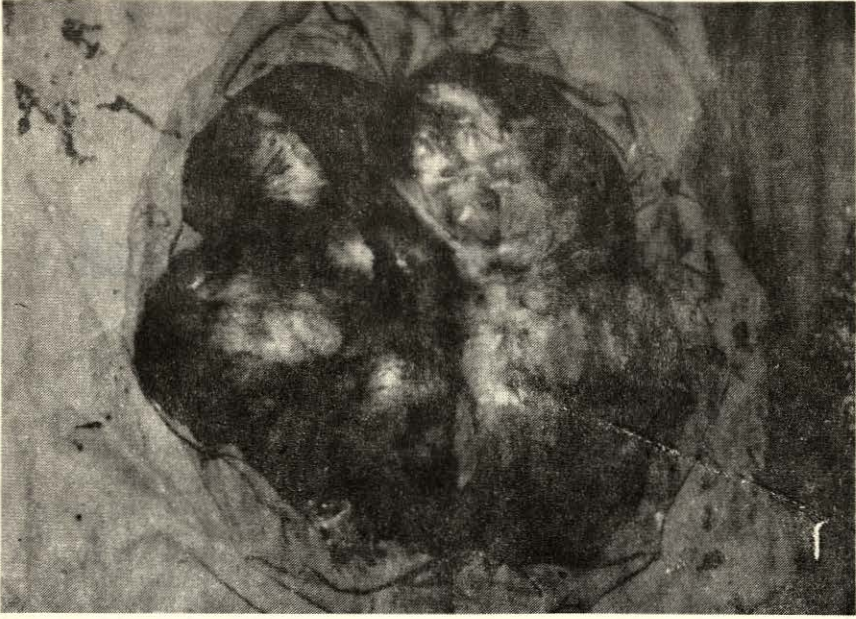
Genellikle 4-5 kg.'dan çok daha küçük olurlar. Literatürde rapor edilen en büyük myom olgusu 60 kg.'lıktır. Daha sonraki yıllarda 10 kg. civarında olan 55-60 myom olgusu rapor edilmiştir^{2.3}.

OLGU

41 yaşında hasta, Haziran 1982'de karında kitle nedeniyle kliniğimize yatırıldı. Anamnezinden 2 yıldan beri karının yavaş yavaş büyüdüğü, son zamanlarda karın ağrısının mevcut olduğu ve düzensiz adet gördüğü öğrenildi. Yapılan fizik muayenede daha önceden mevcut olan hipertroidiye bağlı eksoftalmi ve tiroid büyüklüğü saptandı. Karın muayenesinde ksifoide kadar uzanan bütün karını kaplayan düzensiz bir kitle palpe edildi (Resim 1). Jinekolojik muayenede vulva, vagen ve serviks normal, korpus karındaki kitle ile devam etmekteydi. Adnexler ayrıca alınmadı. Laboratuvar bulguları normaldi. Hasta tiroid yönünden araştırıldı ve tiroid fonksiyonları düzenlendikten sonra operasyona alındı. Karın açıldığında, kitlenin ksifoide kadar yükselen, çeşitli büyüklükte nodüller ihtiva eden 40x60x20 cm. ebadında bir uterus myomu olduğu görüldü (Resim 2). Omentum ve peritonla olan yapışıklıklar açılarak hastaya subtotal histerektomi ve bilateral salpingoofektomi yapıldı. Kitlenin ağırlığı 17 kg. idi. Postoperatif komplikasyon olmadı ve hasta 10. günde taburcu edildi.



Resim: 1
Kitlenin Dıştan Görünümü



Resim: 2
Ameliyatla Çıkarılan Tümör 40x60x20 cm.

TARTIŞMA

Sunduğumuz bu olgu ender görülen büyüklükte bir uterus myomudur. Çünkü zamanımızda, düzenli jinekolojik muayene olan hastalarda müdahale çok önceden yapılmaktadır. Literatürde rapor edilen dev uterus myomları seneler öncesine aittir ve bu konudaki bilgiler ancak klasik kitaplarda mevcuttur.

Hastalarımızın jinekolojik muayeneden çekinmeleri yüzünden teşhise çok geç varılmaktadır. Sunulan bu olguda da hasta karnının büyümesine rağmen ancak kitle miadında bir gebelik cesametine eriştikten sonra başvurmuştur.

Hastalarımızın düzenli aralıklarla muayeneye gelmelerini sağlayabilirsek, bizde de gelişmiş ülkelerdeki gibi bu tip olgular tarihe karışacaktır.

KAYNAKLAR

1. MATTINGLY, R.F. Te Linde's Operative Gynecology. Philadelphia. J.B. Lippincott Comp. 1977, p. 143-155.
2. NOVAK, E.R., WOODRUFF, J.D.: Novak's Gynecologic and Obstetric Pathology. Philadelphia, W.B. Saunders Comp. 1974, p. 243-260.
3. SINGHABHANDHU, B.: Giant leiomyoma of the uterus: Report of a case and review of literature. Am. Surg, 39: 391, 1973.