

Hirschprung, Konjenital Katarakt ve Down Sendromu*

Nihat SAPAN**
Ergun ÇİL***
Hasan DOĞRUYOL****
Haluk ERTÜRK*****
İbrahim ILDIRIM*****
Sevim AKÇAĞLAR*****
Emin BALKAN*****

ÖZET

Down sendromu pek çok sistemle ilgili bulgular verebilen ve sık rastlanan bir kromozom anomalisidir. Down sendromu ile birlikte Hirschprung ve katarakt bulunan bir olguyu takdim ediyoruz.

SUMMARY

Hirschprung, Congenital Cataract and Down Syndrome

Down syndrome is a common chromosomal abnormalite which involves many systems. Here we present Down syndrome, associated with Cataract and Hirschprung disease.

-
- * XXXIII. Milli Pediatri Kongresi (8-12 Ekim 1989 Bursa)'nde tebliğ edilmiştir.
- ** Yard. Doç. Dr.; U.Ü. Tıp Fak. Çocuk Sağ. ve Hast. Anabilim Dalı Öğrt. Üyesi.
- *** Dr.; U.Ü. Tıp Fak. Çocuk Sağ. ve Hast. Anabilim Dalı Araş. Görevlisi.
- **** Prof. Dr.; U.Ü. Tıp Fak. Çocuk Cerrahisi Anabilim Dalı Öğrt. Üyesi.
- ***** Yard. Doç. Dr.; U.Ü. Tıp Fak. Göz Hast. Anabilim Dalı Öğrt. Üyesi.
- ***** Prof. Dr.; U.Ü. Tıp Fak. Çocuk Sağ. ve Hast. Anabilim Dalı Öğrt. Üyesi.
- ***** Dr.; U.Ü. Tıp Fak. Mikrobiyoloji ve Enfeksiyon Hast. Anabilim Dalı Araş. Görevlisi.
- ***** Dr.; U.Ü. Tıp Fak. Çocuk Cerrahisi Anabilim Dalı Araş. Görevlisi.

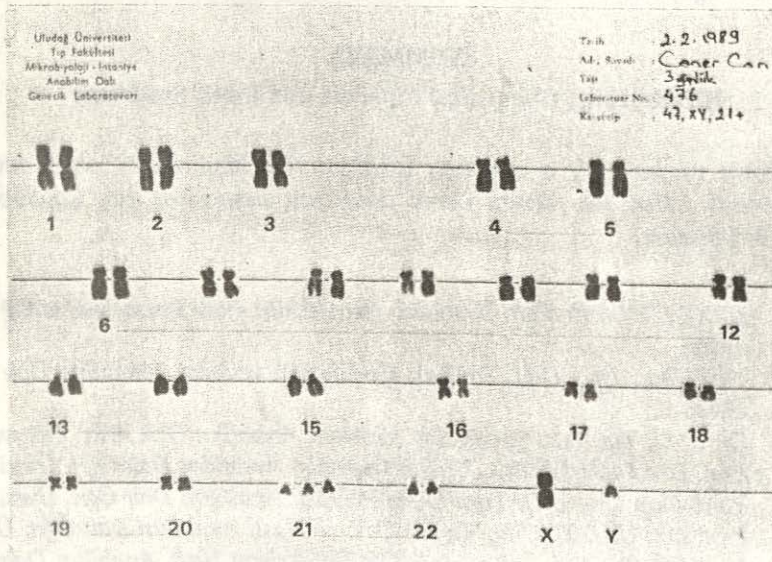
Down sendromu en sık rastlanan ve en iyi bilinen kromozom anomalilerinden biri olup, insidans 600-800 canlı doğumda birdir¹⁻³. Aslında bu insidans 2 kat fazla olmasına rağmen Down sendromlu gebeliklerin yarısından çoğu erken gebelikte abortusla sonlanmaktadır¹. Eğer Down sendromlu fetusların yarısından çoğu abortusla sonlanmasa idi, toplumda Down sendromunu daha fazla görecektik.

Ana fenotipik özellikler kısa boy, hipotoni, mental retardasyon, brakisefali, düz oksiput, burun kökünün çöküklüğü, çekik göz, epikantus, iri dil, kısa ve geniş el, simian çizgisi, 5. parmak orta falanks hipoplazisi ve tipik dermatoglikfik özelliklerdir¹⁻³.

Ayrıca göz bulguları (Katarakt, optik atrofi, konverjan strabismus, konjenital glokom, hipertelorizm, yüksek miyopi, renk körlüğü ve keratokonus)^{1,2,4}, gastrointestinal bulgular (intestinal atrezi, imperfore anüs, Hirschprung, Duodenal stenoz)^{1,5,6}, kardiovasküler sistem bulguları (Septal defekt ve endokardial yastık defekti)^{1,2}, hematolojik sistem bulguları (Lösemi, myelofibroz)^{7,8}, MSS bulguları (mental motor retardasyon, hipotoni ve demans)^{1,3,9,10}, lokomotor sistem bulguları (Atlantoaxial instabilite, osteoartrit vb.)^{12,13} ve endokrinolojik bulgular (hipotiroidi, hipertiroidi, hipoparatiroidi vb.)^{13,14}, gibi birçok sisteme ait bulgular veren bir sendromdur. Fakat bunlar çok daha seyrek görülmektedir.

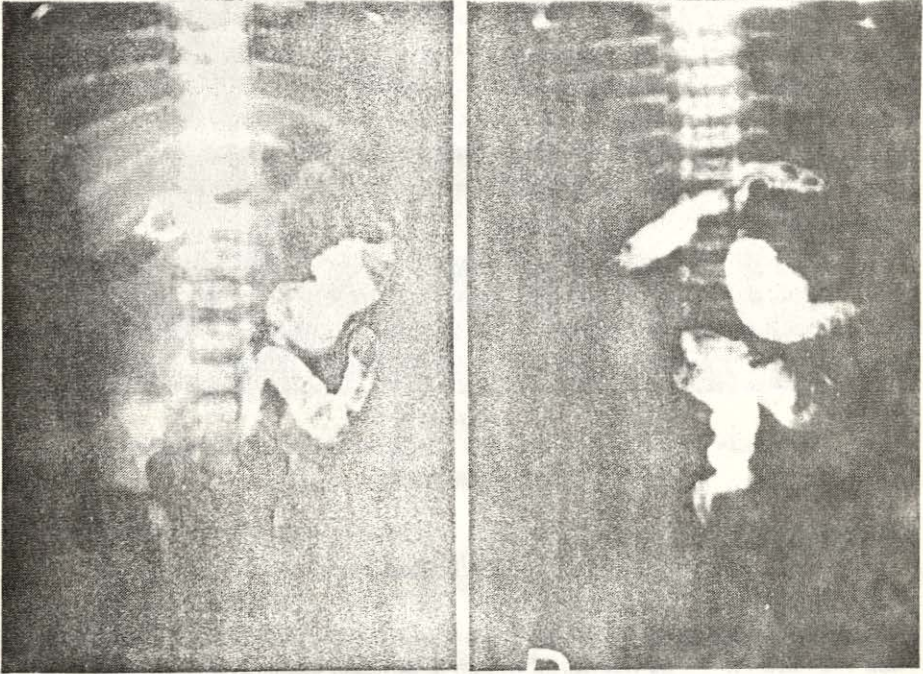
Down sendromu ile birlikte Hirschprung ve konjenital kataraktı da olan ilginç bir olguyu yayınlamayı uygun bulduk.

OLGU: C.C. 2 günlük erkek çocuğu. 24 yaşında annenin ilk çocuğu. Kli-niğimize kusma ve gaita yapamama şikayeti ile getirildi. Miadında normal spon-



Resim: 1
Olgunun kromozom yapısı.

tan doğumla hastanede komplikasyonsuz doğmuş. 8 saat sonra yeşil renkli kusmalar başlamış. Muayene bulguları: Ağırlık: 2900 gr., Boy: 49 cm, Baş çevresi: 31 cm., Mikrosefalik, gözler çekik, burun kökü çökük, epikantus, her iki gözde katarakt, iriste Brushfield lekeleri, hipertelorizm, el içlerinde simian çizgileri ve umbilikal hernisi mevcut, batin distandü, barsak sesleri normoaktif, yeni doğan refleksleri zayıf. Rektal tuşe ile gaz ve mekonyum çıkardı. Yapılan kromozomal analizde 21 no. lu kromozomda trisomy saptandı (Resim: 1). TORCH ve serolojik tetkikler negatif, hematolojik ve biokimyasal tetkikler normal sınırdı idi. Çekilen ayakta direkt batin grafisinde yaygın gaz distansiyonu izleniyordu. Baryumlu kolon grafileri Hirschprung'u destekler nitelikte idi (Resim: 2, 3). Kusmaları

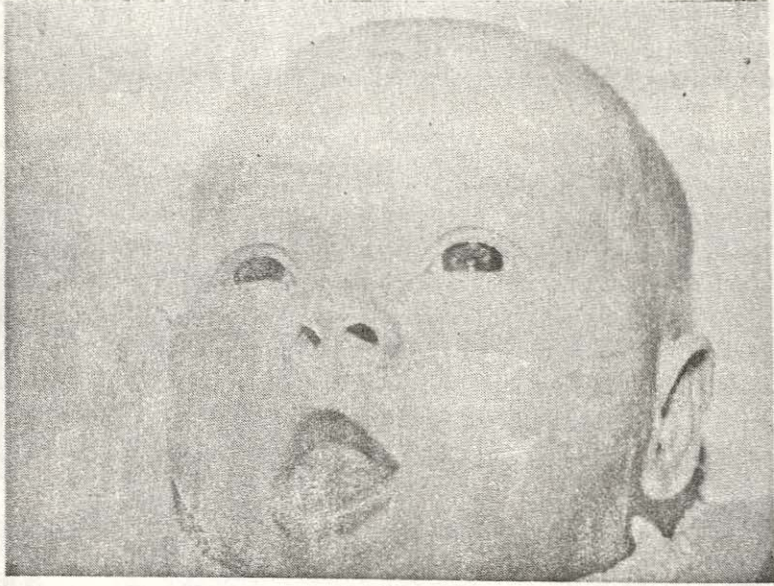

Resim: 2, 3

Olgunun baryumlu kolon grafilerinin görünümü.

geçene kadar nazogastrik sonda ile dekompresyon ve 6 saat ara ile lavman yapıldı. Giderek distansiyonu geriledi. Mideden gelen sıvı miktarı azaldı ve 48 saat sonra beslenmeye başlandı. 10. gün rektal biopsi alındı. Linea dentata'nın 2 cm. proximalinden serozaya kadar inen biopsi materyelinin patolojik incelenmesi, Hirschprung olarak değerlendirildi. Bu arada gaitasını ancak lavmanla yapabilen hastaya 20. gün genel anestezi altında laparotomi yapıldı. Rektosigmoid bölgede 15 cm. lik barsak anısının dar, proximalinin dilate olduğu görüldü. Dilate kolo-

nun uç kısmından alt kolostomi açıldı ve dar segmentten biopsiler alınarak kapatıldı. Bu biopsi örneklerinin patolojik incelemeleri de önceki Hirschprung tanısını doğruladı ve hasta yatışının 30. günü taburcu edilerek göz kliniğine takip edilmeye başlandı. 2.5 aylık iken infantil kortikal katarakt tanısı ile göz kliniğine yatan hastaya 1'er hafta ara ile her iki gözden nukleus aspirasyonu uygulandı, takibe alındı (Resim: 4).



*Resim: 4
Olgunun sol gözündeki katarakt (Sağ gözdeki katarakta operasyon uygulanmıştır)*

TARTIŞMA

Down sendromu en sık rastlanan kromozom anomalisidir. Türkiye'de bilinen vakalara ek olarak her yıl tahminen 2000-2500 kadar yeni vaka eklendiği sanılmaktadır. Bu da göstermektedir ki Down sendromu önemli bir sağlık sorunudur. Yurdumuzda bunların büyük çoğunluğu çocukluk çağında kaybedilirken, gelişmiş ülkelerde koruyucu hekimlik ve rehabilitasyonla yaşam süreleri oldukça uzatılmıştır^{2,9,12,13}. Ancak mental retardasyonun en önemli nedenlerinden biridir¹⁵.

35 yaşın üzerindeki Down sendromlu hastalarda Alzheimer hastalığına benzer demans olguları bildirilmektedir⁹⁻¹².

Down sendromu ve katarakt² ve Down sendromu ve Hirschprung bildirilmiş ise de¹ Down sendromuyla, Hirschprung ve Bilateral Katarakt'ın birlikte bulunduğu bir olguya literatürde rastlamadık.

Yenidoğanda fonksiyonel intestinal obstrüksiyonun en sık nedeni olan Hirschprung 5000 canlı doğumda bir görülür ve erkeklerde 4 kat daha fazladır⁵. Down sendromu ile Hirschprung hastalığının birlikte görülüşünün nedeni açık değildir. Fakat genetik bir hastalık olan Down sendromunun diğer sistemleri olduğu gibi gastrointestinal sistemi de etkileyip özellikle nöral yarık hücrelerinin göçünün bozulduğu öne sürülmektedir⁵.

Katarakt, strabismus, 4 diyoptriden fazla miyopi, nistagmus, Brushfield lekeleri vb. gibi major ve minör okuler anomaliler trisomy 21'de görülmektedir². İnfantil kataraktların yaklaşık % 11.9'unu Down sendromu, Multipl Konjenital Malformasyonlar, Lowe sendromu, Galaktozemi gibi sistemik hastalıklar oluşturmaktadır¹⁶.

İnfantil katarakt gibi göz anomalileri anormal kromozomlarla olduğu kadar değişik kromozom anomalileriyle de bildirildiğinden Yazeff, Rorke ve Niederer göz gelişiminin sadece bir kromozom veya gen bölgesiyle kontrol edilmediğini düşünmüşlerdir². Bizim vakamızda Down sendromu ile birlikte infantil katarakt ve Hirschprung hastalığının birlikte bulunuşu, bu iki hastalığın etyolojisinde genetik heterojenliği akla getirmektedir. Hirschprung hastalığının tanısı aylar hatta yıllar sonra geç olarak konabildiğinden Down sendromlu hastalarda kusma, distansiyon ve zor gaita çıkarma şikayetleri olduğunda Hirschprung hastalığı akla gelmelidir.

Sonuç olarak Down sendromu mental retardasyonun en önemli nedenlerinden biridir ve tüm tıbbi bakım ve rehabilitasyona rağmen çocukları topluma kazandırmak mümkün değildir. Bu yüzden esas amacımız Down sendromunun intrauterin tanısı olmalıdır.

KAYNAKLAR

1. BEHRMANN, R.E., VAUGHAN, V. C.: Nelson Textbook of Pediatrics 13. Edition W.B. Saunders Co. Philadelphia, 1987, p. 254-256.
2. TRABOULSI, E. I., LEVINE, E., METS, M. B., PARELHOFF, E. S., O'NEILL, J.F., GAASTERLAND, R.E.: Infantile glaucoma in Down's Syndrome, Am. J. Ophthalmol. 105: 389-394, 1988.
3. ALLORE, R., O'HANLON, D., PRICE, R., NEILSON, K., WILLAUD, H. F., COX, D.R., MARKS, A., DUNN, R.J.: Gene Encoding the B Subunit of S. 100 Protein Is on Chromosome 21: Implications for Down Syndrome, Science 239: 1311-1313, 11 March 1988.
4. GREERATES, W.J.: Ocular Syndromes. Third Ed. Lea-Febriger, Philadelphia 1976, p. 146.
5. O'DELL, K., STAREN, E., BASSUK, A.: Total Colonic Aganglionosis and Congenital Failure of Automatic Control of Ventilation. J. Pediatr. Surg. 22: 11, 1019-1020, 1987.
6. IKEDA, K., GOTO, S., NAGASAKI, A., TAGUCHI, T.: Hipogenesis of In-

testinal Ganglion Cells: A Rare Cause of Intestinal Obstruction Simulating Aganglionosis, *Surgery in Infancy and Childhood* 43: 52-53, 1988.

7. PANTAZIS, G.C., MCKIE, V.C., SABIO, H., DAVIS, P.C, ALLSBROOK, W. G.: Down's Syndrome and Acute Myelofibrosis, *Cancer* 61: 2239 - 2243, 1988.
8. SUDA, J., EGUCHI, M., OZAWA, T., FURUKAWA, T., HAYASHI, Y., KOJIMA, S., MAEDA, H., TADOKONO, K., SATO, Y., MIURA, Y., OHARA, A., SUDA, T.: Platelet Peroxidase-Pozitif Blast Cells in Transient myeloproliferative Disorder with Down's Syndrome, *Br.J. Haematol.* 68, 181-187, 1988.
9. SCHAPIRO, M. B., BALL, M. J., GRADY, C.L., HAXBY, J.V., KAYE, J. A., RAPOPORT, S. I.: Demantia in Down's Syndrome, *Neurology* 38: 938 - 942, 1988.
10. YATHAM, L. N., MC HALE P.A., KINSELLA, A.: Down's Syndrome and its Association with Alzheimers disease. *Acta. Psychiatr. Scand.* 77: 38 - 41, 1988.
11. VAN DYKE, D.C., GAHAGAN, C.A.: Down Syndrome-Cervical Spine Abnormalities and Problems. *Clin. Pediatr.* 27: 9, 415-418, 1988.
12. DACRE, J.E., HUSKISSON, E.C.: Arthritis in Down's Syndrome, *Annals of the Rheumatic Disease* 47, 254-255, 1988.
13. SMITH, D. S.: Hypothyroidism in Children with Down's Syndrome, *Am. J. Dis. Child.* 142, 127, 1988.
14. BLUMBERG, D., AVRUSKIN, T.: Down's Syndrome, Auto-Immune Hyperthyroidism and Hypoparathyroidism A Unique Triad. *Am. J. Dis. Child.* 141, 1149, 1987.
15. SAY, B.: Down Sendromu (Mongolizm). *Çocuk Sağ. ve Hast. Derg.* 11: 2-3, 79-83, 1968.
16. AVERY, G. B.: *Neonatology Text Book, Third Edition, Philadelphia, 1987, p. 1304-1305.*

Yard. Doç. Dr. Nihat SAPAN
U. Ü. Tıp Fakültesi
Çocuk Sağ. ve Hast. Anabilim Dalı
BURSA