



T.C.
ULUDAĞ ÜNİVERSİTESİ
TIP FAKÜLTESİ DERGİSİ
Sayı: 1, Yıl: 18, 1991

İntravezikal BCG Tedavisi İle Mesanede Meydana Gelen Histopatolojik Değişiklikler

Ömer YERCI*
Zuhal GÜCİN**
Oktan EROL***
Ahmet BAĞCIOĞLU****
Bülent OKTAY*****

ÖZET

Yüzeysel mesane tümörlerinin tedavisinde intravezikal BCG uygulamasının tümör nükslerini azalttığı bilinmektedir. Fakat bu uygulama sonucu mesane epitelinde ve subepitelial bağ dokusu ile adale tabakasında bazı histopatolojik değişiklikler meydana gelmektedir.

Laboratuvarımızda 1989 ve 1990 yıllarında intravezikal BCG tedavisi görmüş 25 hastanın biopsi slaydları incelendi ve histopatolojik değişiklikler kaynaklarla karşılaştırıldı.

* Uzm. Dr.; U.Ü. Tıp Fak. Patoloji Anabilim Dalı.

** Araş. Gör.; U.Ü. Tıp Fak. Patoloji Anabilim Dalı.

*** Prof. Dr.; U.Ü. Tıp Fak. Patoloji Anabilim Dalı.

**** Araş. Gör.; U.Ü. Tıp Fak. Üroloji Anabilim Dalı.

***** Doç. Dr.; U.Ü. Tıp Fak. Üroloji Anabilim Dalı.

SUMMARY

Histopathological changes in the Urinary Bladder with Intravesical BCG Therapy

It has been known that intravesical BCG application decreases the tumor recurrences in the treatment of superficial urinary bladder tumors. But some histopathological changes are taking place in the epithelium, subepithelial connective tissue and muscularis with this application.

In our laboratory 25 patients biopsy slides who underwent intravesical BCG therapy in 1989-1990 years have been reviewed and histopathological changes compared with the literature.

GİRİŞ

Yüzeysel mesane karsinomalarında en uygun ve etkili tedavi yöntemi olarak bilinen intravesikal bacillus Calmette Guerin (BCG) uygulaması ilk defa 1976 yılında Morales ve arkadaşları tarafından tanımlanmıştır^{1,2}.

Yüzeysel papiller mesane tümörlerinde ve "flat" karsinoma insitu olgularında rekürrens riski % 95'dir. Ayrıca multiple yüzeysel papiller tümör olguları ile multifokal flat insitu karsinomaların % 50-80'inde beş yıl içerisinde infiltratif karsinoma gelişebilmektedir³. İntravesikal BCG tedavisi özellikle bu tip karsinomalarda rekürrensi azaltmak amacıyla kullanılmaktadır.

Yapılan çalışmalar bu tedavi şeklinin, yalnız başına yapılan standart endoskopik rezeksiyon (TUR) tedavisinden üstün olduğunu göstermektedir⁴.

Intravezikal BCG uygulamasının standart bir protokolü yoktur. Başlangıçta intravezikal ve intradermal inokulasyonlar yapılır, daha sonra ise 6-24 hafta boyunca haftalık intravezikal uygulamalar yapılabilir.

Tedavi sırasında akut ve geç toksisite olarak bilinen yan etkiler meydana gelebilir. Ayrıca mesanede; epitelde, subepitelial bağ dokusunda ve adale tabakasında histopatolojik değişiklikler gözlenir.

MATERYAL VE METOD

1989-1990 yılları arasında histopatolojik olarak mesane karsinomu (stage T_a T₁-T_{1s})⁵ tanısı alan 25 hastaya ürolojik kliniğimizde transuretral (TUR) rezeksiyon uygulandı. Bundan sonra hastalar, PPD, akciğer grafisi ve idrarın sitolo-

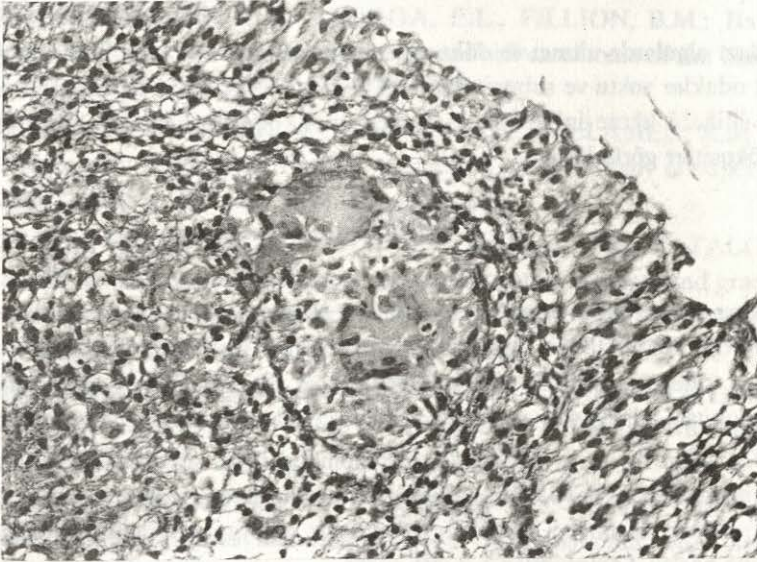
T_a = Papiller noninvaziv karsinoma

T₁ = Lamina propriaya invaziv papiller karsinoma

T_{1s} = "Flat" karsinoma insitu

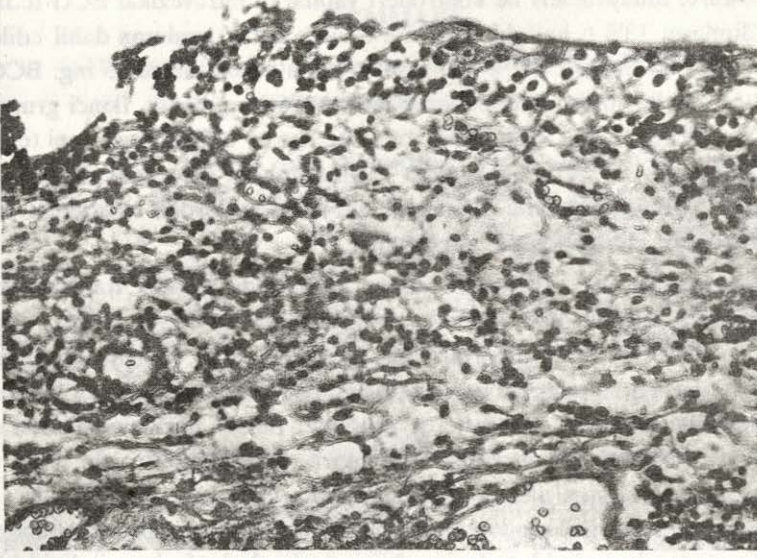
jik ve kültürel muayeneleri ile kontrolleri yapılarak intravezikal BCG tedavisine alındı. Bunların 13'ü 6 haftalık, 12'si ise 6 aylık tedavi grubuna dahil edildi. Birinci gruptaki 13 hasta TUR'u takiben her hafta olmak üzere 75 mg. BCG ekstresi 50 cc. distile su ile dilue edilerek intravezikal uygulandı. İkinci gruptaki 12 hastaya ise birinci ay her hafta daha sonra ise her ay olmak üzere aynı tedavi yapıldı. Bu tedaviler esnasında hastalara 3 aylık aralarla sistoskopi yapılarak biopsiler alındı. Patoloji anabilim dalımızda, alınan biopsilerden hazırlanan H + E preparatları ışık mikroskobu ile incelendi.

Intravezikal BCG tedavisine alınan 25 hastada papiller transizyonel hücreli karsinoma mevcut olup, 24'ünde tümör lamina propriaya invaze (stage T₁) birinde ise tümör papiller noninvaziv (stage T_a) idi. "Flat" karsinoma insitu olgusu yoktu. Olgulardaki epitelial ve subepitelial bağ dokusunda oluşan histopatolojik değişiklikler incelendi. Biopsilerde müküler tabaka görülmediğinden değerlendirmeye alınamadı. 25 hastanın 3 ay sonra alınan biopsilerinin yüzey epitelinde yer yer ülserasyon, ülser alanlarında lenfo-plazmositer iltihabi hücre infiltrasyonları gözlemlendi. Hiçbirinde epitelial hücre atipisine rastlanmadı. Subepitelial bağ dokusunda altı haftalık tedaviye alınan 3 olguda lenfosit, epiteloid histiosit infiltrasyonları, Langhans tipi dev hücrelerden oluşan granülasyonlar saptandı. 13 olguda ödem, konjesyon, hafif mononükleer iltihabi hücre infiltrasyonu, 9 olguda ise yer yer topluluklar yapmış mononükleer iltihabi hücre infiltrasyonu gözlemlendi (Resim: 1-2).



Resim: 1

Langhans tipi dev hücreler, epiteloid histiositler, lenfositlerden oluşan granülomatöz yapılar: Granülomatöz sistitis (H.E. 10x16/0.40)



Resim: 2

Nonspesifik sistitis; epitelde dökülme, subepitelial bağ dokusunda ödem, konjesyon, epiteliye infiltre eden mononükleer iltihabi hücre infiltrasyonu

Bazı olgularda altıncı ve dokuzuncu aylarda yapılan biopsilerde ise granümatöz odaklar yoktu ve subepitelial bağ dokusunda ödem, konjesyon ile mononükleer iltihabi hücre infiltrasyonu mevcuttu. 2. olguda ise stromada polimorf nüveli lökositler görüldü.

TARTIŞMA

Intravezikal BCG uygulaması sonucu mesane duvarında meydana gelen histopatolojik değişiklikler; ülserasyon, inflamasyon, granülom oluşumu, kapiller dilatasyon, ödem ve fibrozis olarak belirtilmiştir. Bunlar yüzey epiteli, subepitelial bağ dokusu, adale tabakası ve prostatik üretrada meydana gelmektedir^{1,5-8}.

Kaynaklarda intravezikal BCG uygulamalarından sonra en yaygın yan etkinin irritatif sistitis (% 94) olduğu belirtilmektedir. Semptomlar genellikle üçüncü ve dördüncü dozlardan sonra meydana gelir ve uygulamadan 6-12 saat sonra görülmeye başlar. Semptomlar 1-2 gün sürer.

Olguların 1/3'ünde granümatöz sistitis, % 23'ünde ise granümatöz prostatitis meydana gelmektedir¹⁻⁸.

Mesane yüzey epitelinde deskuamasyon, ülserasyon, intertisyel ödem ve epitelial atipi (birkaç sıralı fusiform hücreler, hafif hiperkromatik nükleus, stoplazmada küçülmü ve bazofili, superfisial tabakada lokal kayıp) oluşabilir^{1,2,7}.

Ödemli submukozada lenfoplazmositer iltihabi hücre infiltrasyonu veya nonkazeöz, langhans tipi dev hücreleri de içeren granülomlar oluşabilir. Bu granülomlar lenfosit ve eozinofillerle çevrilidir¹. Granülomlar prostatik üretra ve adale demetleri arasında da görülebilir.

Kaynaklarda intravezikal BCG uygulamasından sonra granümatöz yapı meydana gelen ve gelmeyen olgular arasında rekürrens hızı açısından istatistik olarak fark bulunamamıştır¹.

Laboratuvarımızda incelenen 25 yüzeyel mesane tümürlü hasta biopsilerinde intravezikal BCG uygulaması sonucu, 22 olguda (% 88) nonspesifik sistitis, 3 olguda (% 12) granümatöz sistitis saptanmıştır.

KAYNAKLAR

1. LAGE, M.J., BAUER, C.W., KELLEY, R.D., RATLIFF, L.T., CATALONA, J.W.: Histological parameters and pitfall in the interpretation of bladder biopsies in Bacillus Calmette Guerin treatment of superficial bladder cancer. The Journal of Urology, 135: 916-918, 1986.
2. SCHELLHAMMER, F.P., LADAGA, E.L., FILLION, B.M.: Bacillus Calmette-Guerin for superficial transitional cell carcinoma of the bladder, The Journal of Urology, 125: 216-218, 1986.
3. HERR, W.H., PINKSKY, M.C., SOGANI, G.P., MELAMED, R.M.: Experience with intravesical Bacillus Calmette-Guerin therapy of superficial bladder tumors, Urology, 25(2): 119-123, 1985.
4. KELLEY, R.D., BECICH, M., LAGE, J., BAUER, C.W., CATALONA, J.W.: Prognostic value of purified protein derivative skin test and granuloma formation in patients treated with intravesical Baillus Calmette-Guerin, The Journal of Urology, 135: 268-270, 1986.
5. ORIHUELA, E., HERR, W.H., PINSKY, M.C., WHITMORE, F.W.: Toxicity of intravesical BCG and its management in patients with superficial bladder tumors, Cancer, 60: 326-333, 1987.
6. LAMM, L.D., STOGDILL, D.V., CRISPEN, G.R.: Complications of Bacillus Calmette-Guerin immunotherapy in 1,278 patients with bladder Cancer, The Journal of Urology, 135: 272-274, 1986.
7. ROSAICK, I.M., ELDER, S.C.: The Urologic Clinics of North America,

W.B. Saunders Company, Philadelphia- London- Toronto- Montreal-
Sydney-Tokyo, 1988, p. 666-668.

8. GERDES, J.B., ULMER, J.A., FLAD, H.D.: Effects of local Bacillus Calmette-Guerin therapy in patients with bladder carcinoma on immunocompetent cells of the bladder wall, *The Journal of Urology*, 144: 53-57, 1990.

Uzm. Dr. Ömer YERCI

U.Ü. Tıp Fakültesi

Patoloji Anabilim Dalı

BURSA