



T.C.
ULUDAĞ ÜNİVERSİTESİ
TIP FAKÜLTESİ
GÖZ HASTALIKLARI ANABİLİM DALI

MİTOMİSİN – C İLE GÜÇLENDİRİLMİŞ NONPENETRAN GLOKOM
CERRAHİSİNDE FİLTASYON ALANININ ULTRASONİK
BİYOMİKROSKOPLA İNCELENMESİ

Dr. Hafize Gökben ULUTAŞ

UZMANLIK TEZİ

BURSA - 2012



T.C.
ULUDAĞ ÜNİVERSİTESİ
TIP FAKÜLTESİ
GÖZ HASTALIKLARI ANABİLİM DALI

**MİTOMİSİN – C İLE GÜÇLENDİRİLMİŞ NONPENETRAN GLOKOM
CERRAHİSİNDE FİLTRASYON ALANININ ULTRASONİK
BİYOMİKROSKOPLA İNCELENMESİ**

Dr. Hafize Gökben ULUTAŞ

UZMANLIK TEZİ

Danışman: Prof. Dr. Mehmet BAYKARA

BURSA - 2012

İÇİNDEKİLER

Türkçe Özet	ii
İngilizce Özet	iv
Giriş	1
Hümör Aköz Dinamikleri	3
Glokom Tedavisi	4
Ultrasonik Biyomikroskopi	10
Gereç ve Yöntem	13
Bulgular	20
Tartışma ve Sonuç	29
Kaynaklar	37
Teşekkür	42
Özgeçmiş	43

ÖZET

Göziçi basınç (GİB) yüksekliğinin en önemli risk faktörü olduğu glokom, retina ganglion hücrelerinde ilerleyici dejenerasyona bağlı optik diskte çukurlaşma ile seyreden kronik bir optik nöropatidir. Glokom tedavisinin primer amacı GİB'i düşürmektir. Medikal tedavi ile kontrol altına alınamayan glokom olgularında cerrahi tedavi uygulanır. Nonpenetran glokom cerrahisi (NPGC), kontrollü GİB düşüşü sağlaması ve komplikasyon oranlarının düşük olması nedeniyle tercih edilen bir cerrahi yöntemdir. Başarılı glokom cerrahisinden sonra çoğunlukla cerrahi alanda konjonktiva yükselir. Buna 'filtrasyon blebi' denir.

Bu çalışmada Uludağ Üniversitesi Göz Hastalıkları Anabilim Dalı'nda Haziran 2009 ile Kasım 2011 tarihleri arasında NPGC geçiren 30 hastanın 34 gözünde cerrahi sonrası birinci yılda filtrasyon blebi ultrasonik biyomikroskopla (UBM) incelendi. Elde edilen görüntülerden bleb özelliği, bleb yüksekliği, skleral flep kalınlığı ve uzunluğu, sklera altı göllenme miktarı, konjonktiva altı göllenme miktarı, suprakoridal hipoekoik alan varlığı ve trabeküloidesmetik membran kalınlığı ile GİB arasındaki ilişki değerlendirildi.

Filtrasyon blebi UBM'de yansıtıcılıklarına göre değerlendirildiğinde en sık düşük yansıtıcılıklı bleb görüldü. Düşük yansıtıcılıklı blebler, diffüz bleblere göre istatistiksel olarak anlamlı daha düşük GİB değerlerine sahipti ($p=0.003$). Trabeküloidesmetik membran kalınlığı ile GİB arasında pozitif korelasyon saptandı ($p<0.001$, $r=0.731$). Skleral flep kalınlığı ve uzunluğu, bleb yüksekliği, skleral göllenme ve subkonjonktival göllenme miktarı ile GİB arasında negatif korelasyon saptandı. Suprakoroidal hipoekoik alan varlığında istatistiksel olarak anlamlı daha düşük GİB değerleri elde edildi ($p<0.001$).

Ultrasonik biyomikroskopi, biyomikroskop ile göremediğimiz derin göz yapılarının değerlendirmesini sağlayarak, derin sklerektomi sonrası cerrahi alanın anatomik sonuçlarını görmemize olanak sağlar. Hümör aközün

dıřa akım yollarının anlaşılmasında UBM faydalı bir yöntemdir. Bleb işlevselliğini deęerlendirmekte kullanılabilir.

Anahtar kelimeler: Nonpenetran glokom cerrahisi, bleb, ultrasonik biyomikroskopi

SUMMARY

Ultrasound Biomicroscopic Evaluation of Filtration Area After Mitomycin-C Augmented Non-Penetrating Glaucoma Surgery

Glaucoma which is the most important risk factor is increased intraocular pressure is an chronic optic neuropathy due to progressive degeneration of the retinal ganglion cells characterized by optic disc cupping. Primary aim of the glaucoma treatment is to decrease intraocular pressure. Glaucoma surgery is performed in patients with glaucoma which could not be controlled with topical medication. Non-penetrating glaucoma surgery is the preferred method because of that provide a controlled decreasing the intraocular pressure with low rates of postoperative complications. After successful glaucoma surgery, conjunctiva often rises in the surgical field. This is called as 'filtration bleb'.

In this study, filtration blebs in 34 eyes of 30 patients with glaucoma who underwent nonpenetrating glaucoma surgery at Department of Ophthalmology, Uludag University between June 2009- November 2011 were studied with ultrasound biomicroscopy (UBM) one year after surgery. Evaluated UBM findings from obtained images were as following; bleb structure, bleb height, scleral flap width and length, intrascleral lake, subconjunctival lake, presence of suprachoroidal hypoechoic area and the thickness of the trabeculodesmotic membrane. Relationship between this findings and intraocular pressure were evaluated.

When blebs are evaluated in terms of reflectivity in UBM, the most frequent type was low reflective ones. The low reflective blebs had statistically significant lower intraocular pressures when compared with flat blebs ($p=0.003$). Positive correlation determined between the thickness of the trabeculodesmotic membrane and intraocular pressure ($p<0.001$, $r=0.731$). Negative correlation determined between the scleral flap width and length, bleb height, intrascleral lake, subconjunctival lake and intraocular pressure.

Statistically significant lower intraocular pressure values obtained in the presence of suprachoroidal hypoechoic area ($p < 0.001$).

Ultrasound biomicroscopy provides evaluation of the deep ocular structures that can not visualised with biomicroscopy and allows us to see anatomic results of surgical field after deep sclerectomy. Ultrasound biomicroscopy is a useful method for understanding outflow pathways of humour aqueous and can be used for assessing functionality and failure of the bleb.

Keywords: Non-penetrating glaucoma surgery, bleb, ultrasound biomicroscopy

GİRİŞ

Glokom, retina ganglion hücrelerinde ve aksonlarındaki yavaş ve ilerleyici dejenerasyona bağlı olarak görme alanı değişikliğine yol açan bir optik nöropatidir. Optik diskte kendine özgü bir çukurlaşma ve atrofiyle seyreder (1). Tedavi edilmezse körlükle sonuçlanan glokom, önemli bir halk sağlığı sorunudur. Tüm dünyadaki körlüklerin en sık ikinci sebebidir (2). Primer açık açılı glokom (PAAG), ön kamara açısının normal olduğu ve göziçi basıncı artışının sebebinin bulunamadığı glokom tipidir (1,3,4).

Primer açık açılı glokom tüm glokom olgularının yaklaşık yarısını oluşturmaktadır (5,6). Ülkemizde tüm glokom olguları içinde PAAG sıklığı % 47'dir (7). Epidemiyolojik çalışmalarda PAAG prevalansı beyaz ırkta %1-2, siyah ırkta %4.2-8.8'dir. Afrika kökenli Amerika'lılarda %5.2 oranında görülürken, Avrupa kökenlilerde daha az sıklıktadır ve daha ileri yaşta görülmektedir (8). Türkiye'de PAAG prevalansı Avrupa'ya benzerdir (7). Melbourne çalışmasında 5 yılda PAAG insidansı 40-49 yaş arası %0.5, 80 yaş üstünde insidans %11 olarak saptanmıştır (9).

Tüm dünyada, 2020 yılında 80 milyon glokom hastası olacağı ve 11 milyon olgunun bilateral kör olacağı tahmin edilmektedir. Gelişmekte olan ülkelerde beklenen yaşam süresinin uzamasıyla birlikte glokom oranının da artacağı düşünülmektedir (10).

Risk Faktörleri

1. Göziçi basıncı (GİB): Göziçi basıncı PAAG tanısında tek başına belirleyici bir faktör olmamakla birlikte, GİB yüksekliği glokom için en önemli risk faktörüdür. Glokom tedavisinin primer amacı GİB'i düşürmektir (11). Göziçi basıncında gün içinde meydana gelen değişimlerin optik sinir hasarı için risk faktörü olduğu ileri sürülmüştür. Göziçi basıncı sabaha karşı saatlerde en yüksek değere ulaşmaktadır. Göziçi basıncındaki hangi miktar farklılığın glomatöz hasara neden olduğu tam olarak bilinmemektedir (12).

2. Yaş: Primer açık açılı glokom insidansı yaşla birlikte artar. Baltimore çalışmasında glokom prevalansı 40 yaşlarında %1 iken, 70 yaş üzerinde 3.5 kat daha fazladır. Bu farklılığın nedeni, yaşlı kişilerin gençlere göre daha yüksek GİB'i tolere edebilmeleri ve yaşla birlikte mikrovasküler perfüzyon bozukluklarının daha sık olmasıdır (8,13).

3. Irk: Siyahlar glokoma beyazlardan 3-4 kat daha fazla yatkındır (8). Siyahlarda optik sinir hasarı en az 10 yıl daha erken ortaya çıkmakta ve tanı anında optik sinir hasarı daha fazla olmaktadır. Ayrıca siyahların tedaviye direnci daha fazladır ve cerrahi başarı oranı düşüktür (14,15).

4. Aile öyküsü: Ailede glokom varlığı PAAG gelişiminde bir risk faktörüdür. Glokom prevalansı, geniş çukurluk/disk oranı olan ve yüksek GİB'li glokomlu hastaların kardeşlerinde ve çocuklarında genel popülasyondan daha yüksektir. Glokom hastalarının kardeşlerinde glokom prevalansı %10'dur. Kalıtsal geçişin mekanizması tam olarak bilinmemektedir. Ancak juvenil açık açılı glokomda 1q kromozomunda GLC1A lokusu bildirilmiştir. Normotansif glokomda 2. kromozomda bulunan GLC1B ve 10. kromozomda bulunan GLC1E olmak üzere 2 lokus sorumlu olabilir. GLC1D lokusu ise 8. kromozomun uzun kolunda yer alır ve yüksek basınçlı PAAG ile ilişkili olabilir (16).

5. Miyopi: Miyoplar glokom gelişimi açısından yüksek risk grubundadır. Ancak başka bir açıklamada refraksiyon kusuru olanların daha sık göz kontrolü olmasından dolayı emetroplara göre daha erken tanı almalarıdır (17).

6. Sistemik hastalıklar: Diyabetik kişilerde GİB yüksekliği ve PAAG prevalansı artmıştır. Diyabette gelişen mikrovasküler komplikasyonların optik sinirin kanlanması bozarak hasara yol açtığı bildirilmiştir (11). Sistemik hipertansiyonda optik sinirin mikrosirkülasyonu bozulduğundan glokoma yatkınlık artmaktadır. Düşük diastolik kan basıncı ise optik sinir kanlanması bozarak glokomun ilerlemesini hızlandırmaktadır (18).

Hümör Aköz Dinamikleri

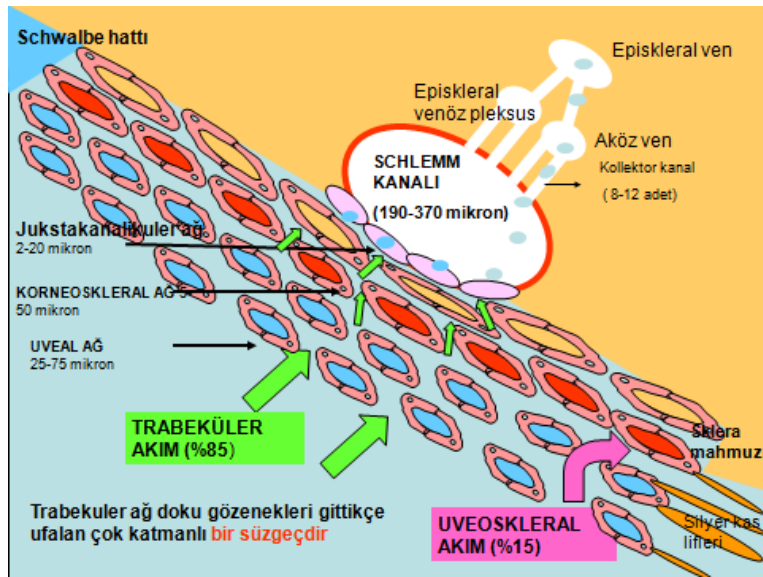
Hümör aköz yapımı: Hümör aköz siliyer cisim ile arka kamara, pupil açıklığı, ön kamara ve trabeküler ağ arasında devamlı bir dinamiğe sahiptir. Hümör aközün yapım yeri silier cisim üzerindeki silier çıkıntılardır ve bunların bulunduğu 2 mm'lik bölgeye pars plicata 'corona siliaris' denir. Yetmiş adet majör ve 70 adet minör silier çıkıntı vardır. Her majör silier çıkıntı içte kapiller, etrafında gevşek stroma ve çift katlı epitelden oluşur. Dış pigmentli epitel tabakası stromaya, iç pigmentsiz epitel tabakası arka kamaraya komşudur (19,20). Pigment tabakaları arasındaki sıkı bağlantılar kan aköz bariyerini oluşturur (20). Metabolik olarak aktif olan iç pigmentsiz tabaka hümör aközün başlıca yapım yeridir (3). Hümör aközün oluşumunda başlıca 3 mekanizma vardır. Aktif salgılama, epitel hücreleri tarafından gerçekleştirilir. Ultrafiltrasyon, basınç farkına bağımlı bir geçiştir. Pasif difüzyon ise moleküllerin iyon yüklerine ve yoğunluk farkına bağlı olarak membranlardan pasif geçişidir (11,19,20).

Hümör aköz dışa akımı: Hümör aköz dışa akımı %80-90 oranında trabeküler sistemden, %10-20 oranında uveasklral sistemden olmaktadır. Trabeküler sistemde hümör aköz ön kamara açısında yer alan trabeküler ağ yoluyla Schlemm kanalına, oradan da episklral venler yoluyla sistemik dolaşıma gider. Uveasklral sistemde ise hümör aköz siliyer cisim, koroid ve skleradaki venöz dolaşım yoluyla gözü terk eder (Şekil 1) (21).

Trabeküler ağ tepesini Schwalbe hattı, tabanını skleral mahmuz ve silier cismin oluşturduğu, üçgen görünümlü, süngerimsi bir bağ dokusudur. Uveal ağ, korneasklral ağ ve jukstakanaliküler ağ olmak üzere 3 kısma ayrılır (22). Uveal ağ iris kökünden başlayıp kornea periferine uzanan bantlardan oluşur. Korneasklral ağ skleral mahmuzdan çıkıp skleral sulkusun dış duvarında ilerler. Jukstakanaliküler ağ, Schlemm kanalı komşuluğunda olup kanalın iç duvarını oluşturur. Hümör aköz dışa akım direncinin en fazla olduğu bölge jukstakanaliküler ağdır. Bunun sebebi, trabeküler ağda dışa doğru ilerledikçe hücreler arası boşlukların giderek daralmasıdır. Schlemm kanalı lenfatik damarlara benzeyen, dairesel yapıda,

36-40 mm uzunluğunda ve 190-370 mikron genişliğinde bir kanaldır. Tek katlı gözenekli olmayan bir endotel tabakası ile ince bir bağ dokusu duvarından oluşur. Endotel hücrelerinde vakuoller vardır. Göziçi basıncı arttığında vakuollerin sayısı artar. Sayıları yaklaşık 25-30 olan toplayıcı kanallar Schlemm kanalından çıkar ve derin skleral venlere drene olurlar (3,11,23).

Trabeküler ağda yaşla birlikte endotel sayısı azalırken, bağ dokusu artışı olur ve kalınlığı 2-3 kat artar. Bu nedenle yaşla birlikte glokom sıklığı artmaktadır (8,11,23).



Şekil-1: Dışa akım yolları (20'den, Prof. Dr. H. Özçetin izniyle)

Uveaskleral yol, basınçtan bağımsız olan dışa akım yoludur. Hümör aköz siliyer kasın içinden geçip suprasiliyer ve suprakoroidal boşluklara dökülür. Çocuklarda bu yolla dışa akım oranı fazlayken yaşla birlikte bu oran azalır (21,24).

Glokom Tedavisi

Glokom tedavisinde, GİB'in optik sinir hasarına neden olmayan uygun bir değere düşürülerek görsel fonksiyonların korunması amaçlanır. Bu GİB değerine 'hedef GİB' denir. Genel olarak GİB'in %30-35 arasında düşürülmesi hedeflenir (25). Glokomda medikal ve cerrahi tedavi ile çeşitli

lazer tedavileri uygulanabilir. Glokom tedavisini seçerken, tedavinin yan etkileri iyi değerlendirilmeli, hedeflenen GİB seviyesi sağlanabilmeli, hasta konforu bozulmamalı, hasta tedaviye tam uyum gösterebilmeli ve gün içi ve tedavi döneminde aynı GİB seviyesi korunabilmelidir (26).

A) Medikal Tedavi:

Glokomun medikal tedavisinde hümör aközün yapımını azaltan adrenerjik antagonistler, karbonik anhidraz inhibitörleri ve dışa akımı artıran adrenerjik agonistler, parasempatometikler ve prostaglandin inhibitörleri kullanılır. Glokomun medikal tedavisinde kullanılan ajanlar glokom tipine, etki mekanizmasına göre tek başlarına veya kombine olarak kullanılabilir. Genel olarak GİB kontrolünde 2 veya daha fazla ilaç kullanmak gerekiyorsa, medikal tedavi ile hedef GİB'e ulaşılmasına rağmen hastalık progresyon gösteriyorsa lazer tedavisi ya da cerrahi tedavi seçenekleri göz önünde tutulmalıdır (25).

B) Lazer Tedavisi

1. Lazer iridotomi
2. Lazer iridoplasti
3. Lazer trabeküloplastisi
 - Argon lazer trabeküloplastisi
 - Diod lazer trabeküloplastisi
 - Selektif lazer trabeküloplastisi (LT, EGS)
4. Siklodestrüktif yöntemler
 - Siklodiatermi
 - Siklofotokoagülasyon (Transskleral, transpupiller, endoskopik)
 - Siklokrioterapi

C) Cerrahi Tedavi

1. Penetran cerrahi yöntemler
 - İridektomi
 - İridenkleizis
 - Scheie ameliyatı
 - Elliot trepanasyon
 - Trabekülotomi

- Trabekülektomi
2. Non penetran cerrahi yöntemler
 - Viskokanalostomi
 - Derin sklerektomi
 3. Seton cerrahisi
 - Valvsiz olanlar (Molteno, Schocket, Baerveldt implantları)
 - Valvli olanlar (Krupin, Joseph, White, Optimed, Ahmed valvleri)(27,28,29).

Nonpenetran Glokom Cerrahisi (NPGC)

Epstein (30) 1959 yılında ön kamaraya girmeksizin Schlemm kanalı boyunca 180 derece paralimbal sklerektomiye tanımlamıştır. Krasnov (31,32) 1964 yılında skleradan 120 derecelik bir lameller bant kaldırarak Schlemm kanalının dış duvarını soyup, globu perfore etmeden GİB düşüşü sağladığı sinüsotomi ameliyatını bulmuştur. Ancak bu yöntemler filtrasyonun kısa sürmesi ve skarlaşma nedeniyle uzun dönem kullanılmamıştır. Sugar'ın (33) 1961 yılında tanımladığı trabekülektomi ile başarılı sonuçlar elde edilmesi NPGC'nin gelişmesine gölge düşürmüştür (34). Fyodorov ve Koslov (35,36) 1989 yılında yüzeysel skleral flep altında Schlemm kanalına bitişik derin sklerektomiye tanımlayarak NPGC'nin başarısını artırmışlar ve yeniden canlanmasını sağlamışlardır. Viskokanalostomi ise 1995 yılında Stegmann (37) tarafından tanımlanmıştır.

Günümüzde glokom cerrahisinde trabekülektomi altın standarttır. Ancak trabekülektominin hifema, hipotoni, ön kamara darlığı, koroid dekolmanı, endoftalmi gibi komplikasyonlarının olması, NPGC'yi gündeme getirmiştir (28,34). Yapılan birçok çalışmada NPGC'nin GİB'i etkin ve güvenilir bir şekilde düşürdüğü gösterilmiştir (38,39,40,41).

a) Nonpenetran Glokom Cerrahisi Endikasyonları

Glokom tedavisinde medikal tedavi ya da lazer tedavisi yetersizse cerrahi tedavi planlanması klasik bir bilgidir. Ancak bu sıralama NPGC geliştikten sonra değişmiştir. Komplikasyon oranı düşük olduğundan cerrahi tedavi daha ön planda düşünülebilmektedir.

Nonpenetran glokom cerrahisi, açđ patolojisi olmayan her hastaya yapılabilir. En yaygın olarak PAAG'de uygulanır ve başarı oranları oldukça yüksektir (39). Ayrıca pigmenter glokom, eksofoliyasyon sendromu, üveite sekonder glokomda da NPGC uygulanabilir (42). Neovasküler glokom ve kapalı açđlı glokomda kontrendikedir (29).

b) Nonpenetran Glokom Cerrahisi Tipleri

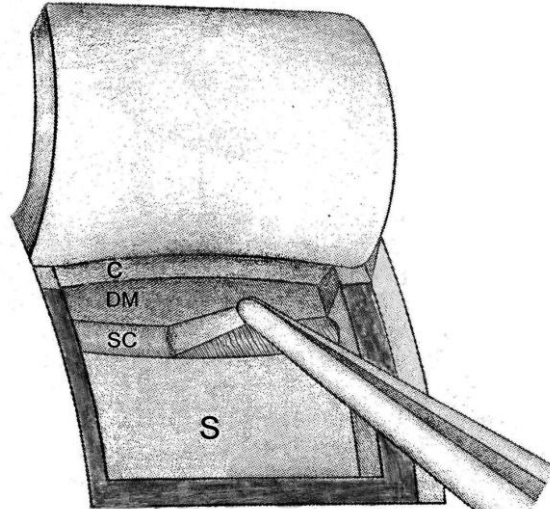
1. Derin sklerektomi
2. İmplantlı derin sklerektomi
3. Viskokanalostomi

Üç tipte de cerrahi teknik, derin skleral flebin rezeksiyonuna kadar aynıdır. İmplant koyma ve viskokanalostomi aşamasında ise teknik farklılaşmaktadır (29).

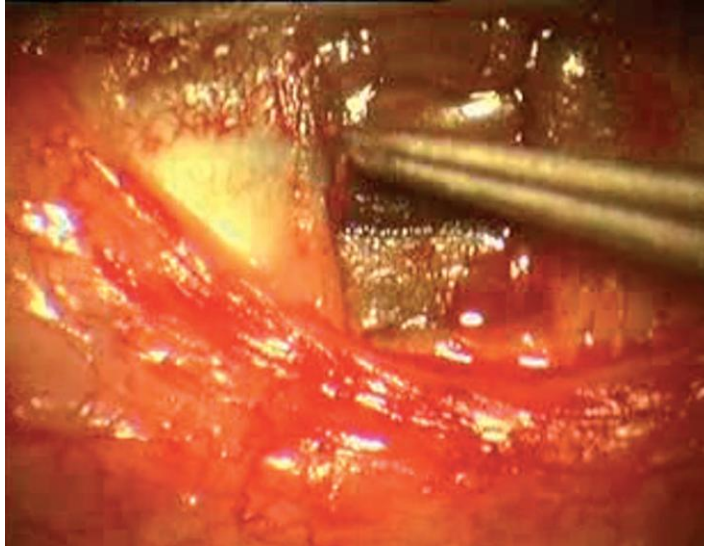
c) Cerrahi Teknik

Cerrahide ilk olarak forniks veya limbus tabanlı konjonktival flep hazırlanır. Cerrahi alana insizyonlar esnasında kanamayı durdurmak için koter uygulanır. Koter uygulaması Schlemm kanalına hasar vermemek için mümkün olan en az miktarda olmalıdır (28,29). Yüzeyel skleral flep 5x5 mm boyutunda 300 mikron kalınlıkta hazırlanır. Bu flebin altında, altta koroid yapıları görülecek kalınlıkta 4x4 mm boyutunda derin skleral flep hazırlanır ve diseke edilir. Schlemm kanalının alt duvarı forseps ile soyulur (43) (şekil 2,3). Bu aşamadan sonra, derin sklerektomide yüzeyel skleral flep 2 adet sütür ile kapatılır. Konjonktiva süreğen sütürlerle kapatılır (28,34). Derin sklerektomide skleral flep altına implant yerleştiren yöntemler de vardır. Bu implantlar eriyen kollajen implantlar (Staar, Aqua Flow), çaprazlaştırılmış hiyaluronik asit implantları (Corneal, SK-Gel) ve erimeyen Hema (Loltech, T-flux), akrilik (Esnoper) implantları olmak üzere 4 çeşittir (42,44).

Viskokanalostomide flep alanında, çıkarılan Schlemm kanalı ağızlarına 165 mikronluk kanül ile yüksek viskoziteli hiyaluronik asit verilir (45).



Şekil-2: Schlemm kanalının alt duvarının soyulması
C: Kornea, **DM:** Trabeküloidesmetik membran, **SC:** Shlemm kanalı, **S:** Sklera



Şekil-3: Schlemm kanalının alt duvarının soyulması

Nonpenetran glokom cerrahisinde başarısızlığın en önemli nedenlerinden biri işleyen bir bleb oluşumunu önleyen, filtrasyon alanındaki fibröz dokunun proliferasyonudur. Artmış fibrotik aktivite nedeniyle, genç hastaların, keloidi olanların, üveitik glokom hastalarının, tekrarlayan göz cerrahisi geçirmiş hastaların ve siyahların derin sklerektomide başarı oranları düşüktür (46). Özellikle yüksek riskli hastalarda skar oluşumunu önlemek için 5-flourouracil veya mitomisin-C (MMC) gibi antifibrotik ajanlar cerrahi alana

veya subkonjonktival olarak uygulanabilir. Ancak antifibrotiklerin kullanımı yara yerinde sızıntı, geç dönemde blebde silinme ve kornea epitel defekti gibi komplikasyonların oranını artırmaktadır (47).

Cerrahi sonrasında GİB yüksekliği olan gözlerde trabeküloidesmetik membranda (TDM) pencereler açmak için Nd:YAG lazer ile gonyopunktur uygulanabilir.

Nonpentran glokom cerrahisinden sonra TDM'den sızan sıvı skleral yatağa akar ve buradan drenajı 4 şekilde gerçekleşir (29,42,48):

1. Subkonjonktival filtrasyon blebi: Flep altından sızan sıvı konjonktiva altına yayılır ve emilir.
2. İntraskleral bleb: Sklerektomi sonrasında flep altında skleral yatak oluşur.
3. Suprakoroidal alan: Skleranın incilmesi nedeniyle aközün suprakoroidal alana geçişi artar.
4. Schlemm kanalı: Çatısı soyulmuş ve delikleri açığa çıkarılmış Schlemm kanalından aköz drenajı artar.

Başarılı glokom cerrahisinden sonra her zaman olmamakla birlikte çoğunlukla cerrahi alanda konjonktiva yükselir. Buna 'filtrasyon blebi' denir. Bleblerin klinik görünümleri ve fonksiyonları genişlik, yükseklik ve damarlanmaları açısından farklılık gösterir (49,50). İyi GİB kontrolü sağlayan blebler çok sayıda epitelyal mikrokist içerir, alçak ve yaygın ya da yüksek ve sınırlı olabilirler. Bleblerin histolojik görünümüne bakıldığında çalışan ve çalışmayan bleblerin epitelyal görünümleri aynı olmakla birlikte subepitelyal bağ dokusunda farklılık vardır. Çalışmayan blebler, fibrositlerin aktivitesine bağlı yoğun kollajen doku içerir. Çalışan bleblerde ise gevşek bağ dokusu içinde boşluklar bulunur (51).

Blebler biyomikroskopik görünümüne göre silik, diffüz, kapsüllü ve kistik olarak sınıflandırılır (49). Ayrıca değişik cihazlar yardımıyla blebler görüntülenerek objektif olarak sınıflandırılabilir:

1. Konfokal mikroskopi (52): Blebler stromal liflerin görünümüne göre trabeküler, retiküler, kıvrımlı ve kompakt olmak üzere 4 tipe ayrılır.
2. Ön segment optikal koherens tomografi (OCT) (53): Yaygın, kistik, kapsüllü ve silik olarak sınıflanmıştır.

3. Arka segment OCT (54): Tip a iri tekli bleb, tip b ince çoklu bleb, tip c çoklu bleb olarak sınıflanmıştır
4. Arka segment OCT (55): Bleb yüksekliğine göre (yok, silik, normal), bleb alanına göre (yok, az, normal, kistik), skleral flebin durumuna göre (yerinde, gevşek, kalkık) sınıflandırılmıştır.
5. Ultrasonik biyomikroskopi: Blebin iç yansıtıcılığına göre, yüksek yansıtıcılıklı, düşük yansıtıcılıklı, kapsüllü, silik olarak 4 sınıfa ayrılmıştır (56).

Ultrasonik Biyomikroskopi (UBM)

Ultrasonik biyomikroskopi 1990'ların başında yüksek frekanslı transdüserlerin B - mod ultrasona uyarlanması ile Pavlin ve ark. tarafından geliştirilmiştir (57).

Ultrason bir ortamdan geçen yüksek frekanstaki ses dalgalarının dokulardan geri yansması prensibine dayanır. Ultrason dalgasının dokulardan geçerken, dokuların absorpsiyon ve yansıtıcılığına bağlı olarak enerjisinin azalmasına 'ultrasonik atenüasyon' denir. Göz dokuları içinde en yüksek atenüasyon sklerada, en düşük atenüasyon ise korneadadır. Ses dalga enerjisinin ortamın elastik özelliklerine bağlı olarak çevre moleküllere iletilmesine 'ses hızı' denir. Göz dokularında ses hızının en yüksek olduğu doku skleradır.

Ultrasonun frekansı arttıkça dokulardaki atenüasyonu artar. Beş megahertz ultrasonla 15-20 cm derinliğindeki dokular görüntülenirken, 10 MHz de 4-5 cm derinlikteki dokular görüntülenir. Oftalmolojide kullanılan klasik B-mod ultrasonun frekansı 10 MHz dir, 4-5 cm derinliğe kadar görüntülenebilir. Vitreus ve arka segment detaylı olarak görüntülenebilirken ön segment yapıları görüntülenemez (58). Ultrasonik biyomikroskopik cihazlarda 50 MHz frekansta doku ara yüzlerinden yansıyan görüntüler elde edilir. Bu yüksek frekansta ön kamara, iridotrabeküler açı ve siliyer cisim detayları aksiyel rezolüsyonu 25 mikron, lateral rezolüsyonu 50 mikron olacak şekilde incelenebilir (59).

Ultrasonik Biyomikroskopi Tekniđi

Ultrasonik biyomikroskopi yaparken hasta yatar pozisyonudadır. Topikal anestezi sonrasında 22-24 mm apında plastik veya silikon anak hasta aŐađı bakarken st kapak altına yerleŐtirilir. Daha sonra alt kapak ekilerek anađın alt kenarı alt kapak altına yerleŐtirilir. Transduserle gzn arasına %2 lik metilsellozdan oluŐan grntleme jeli uygulanır (60). Kapetansky ve ark. larının tasarladığı esnek polisiloksan yapıdaki, eđimli bir i kenara sahip olan anaklar, su sızdırmaz bir alan oluŐturur ve grntlemede serum fizyolojik kullanılmasını sađlar. Serum fizyolojik kirli bir ortam yaratmamasından dolayı metilselloza gre daha yksek kalitede grnt elde edilmesini sađlar (58). Grntleme yaparken n segment yapılarını distorsiyone etmemek iin gze fazla basın uygulanmaz. Bir el ile anak tutulurken diđer el ile prob naktaki sıvı iine daldırılır ve grntlenecek blgeye yaklaŐtırılır. Prob naktaki sıvının iinde titreŐirken, kornea yzeyinden 2-3 mm yukarıda tutmak gerekir (60). Uygulayıcının tecrbesi az ise kornea erozyonunu nlemek iin yumuŐak kontakt lens uygulaması nerilir. Ultrasonik biyomikroskopide probun n kısmı ekranın st kısmında, stndeki iŐaret ise ekranın sol tarafında izlenir. Grntlemede en sık kullanılan teknik limbusun her saat kadranında, probun stndeki iŐaret sklera tarafını gsterirken grntlenmesidir. Transvers grntleme radyal grntlemeye 90 derece dik pozisyonda yapılır (58).

Ultrasonik biyomikroskopi diđer yntemler ile deđerlendirilemeyen irisin arka yz, siliyer cisim, zonller ve arka kamaranın grntlenmesinde kullanılabilir. Kornea epiteli ve bowman tabakası tek bir tabaka Őeklinde hiperekojen, stroma hipoekojen, desme ve endotel hiperekojen tek bir tabaka halinde grntlenir. Sklera kornea stromasına gre daha yksek bir i yansıtıcılık gsterir. Bunun sebebi kollajen liflerinin dzensiz yapıda olmasıdır. Bu grnm skleranın episklera ve siliyer cisimden ayrılmasını sađlar. Sklera, skleral mahmuz blgesinde en kalın olarak izlenir. Limbus blgesinin radyal olarak grntlenmesi ile iridokorneal aı izlenebilir (57,58).

Ultrasonik biyomikroskopi ön segment hastalıklarının tanısında ve tedavi planlanmasında kullanılır. Endikasyonları; kornea, sklera ve konjonktiva hastalıkları, ön segment tümörleri, kristalin lens ve göziçi lens patolojileri ve periferik retina hastalıklarıdır (58,60).

Ultrasonik biyomikroskopi, glokom hastalarında, ön kamara açısının değerlendirilmesinde, ön segment biyometrisinde (ön ve arka kamara derinliği, kornea kalınlığı, GİL, iris, siliyer cisim ve sklera kalınlığı), mekanizmanın değerlendirilmesinde (açık açı, kapalı açı), cerrahi sonrasında filtrasyon alanının değerlendirilmesinde kullanılır.

Ultrasonik biyomikroskopi trabekülektomide, cerrahi başarının değerlendirilmesinde kullanılmıştır. Cerrahi olarak oluşturulan internal fistül yeri, skleral fleb ve subkonjonktival bleb alanı görüntülenebilir. Trabekülektomi sonrası, UBM ile bleb içi yansıtıcılık sınıflandırılarak GİB ile ilişkisi değerlendirilmiştir (56).

Derin sklerektomide, UBM göziçi basıncı düşürme mekanizmalarının anlaşılmasında yardımcıdır. Bleb varlığı, skleral yolla filtrasyonu ve artmış uveaskleral filtrasyonu gösterir (40,41,61). Derin sklerektomiye güçlendirmek için kullanılan kollajen implantların yükseklik ve genişliğinin ölçümünde, zaman içinde absorbe oluşunun takibinde ve absorbe olduktan sonra sklera içinde bıraktığı göllenmeyi gözlemekte kullanılmıştır (62,63).

Bu çalışmanın amacı NPGC sonrasında, hümör aközün drenaj yollarını ultrasonik biyomikroskopi ile görüntülemek ve elde edilen verilerle GİB arasındaki ilişkiyi değerlendirmektir.

GEREÇ VE YÖNTEM

Bu çalışma, Haziran 2009-Kasım 2011 tarihleri arasında Uludağ Üniversitesi Tıp Fakültesi Göz Hastalıkları Glokom biriminde PAAG tanısı ile takip edilen maksimum medikal tedavi ile göziçi basıncı düşürülemeyen ve derin sklerektomi endikasyonu ile cerrahi planlanan 30 hastayı içermektedir. Hastaların tümüne UÜTF Etik Kurul Komitesi'nin 9 Haziran 2009 tarihli ve 2009.11/24 sayılı kararı ile onaylanmış hasta bilgilendirme ve onam formu okutularak ve hastalara bilgi verilerek imzalatıldı. Çalışma süresince "Helsinki Deklerasyonu Bildirgesi"ne sadık kalındı.

Çalışmaya 18-90 yaş arasında, katarakt cerrahisi dışında herhangi bir göz cerrahisi geçirmemiş, eşlik eden başka bir göz hastalığı olmayan 30 PAAG olgusunun 34 gözü dahil edildi. Tüm olguların, eşlik eden sistemik hastalıkları ve klinik özellikleri kaydedildi. Preoperatif olarak tüm olgulara Snellen eşeli ile görme keskinliği muayenesi, Goldmann aplanasyon tonometrisi (Haag Streit Ag, Zurich) ile göz içi basıncı ölçümü, biyomikroskopik ve fundoskopik muayene yapıldı. Olguların santral kornea kalınlıkları (Oculus Pentacam) kaydedildi.

Tüm ameliyatlarda aynı cerrah tarafından gerçekleştirildi. Ameliyattan önce göze profilaktik olarak topikal antibiyotik (gentamisin sülfat %0.3) ve %5 povidon iyodür damla uygulandı. Göz çevresi temizlendikten sonra 4 ml %50 lidokain HCl, % 50 bupivacaine HCl karışımı peribulber olarak enjekte edildi. Wescott makası ile saat 12 hizasından forniks tabanlı konjonktiva açıldı. Kanama varlığında cerrahi alan soğuk irrigasyon suyu ile yıkandı. Eğer kanama devam ediyorsa düşük ısılı el koteri ile perforan venleri koruyarak minimal koterizasyon uygulandı. Ardından jilet ile 5x5 mm boyutunda yüzeysel skleral flep oluşturuldu. Yüzeysel flep sklera derinliğinin yaklaşık 1/3'ü kalınlığında (300 mikron) ve kare biçiminde, saydam korneaya 1.5 mm ilerleyecek şekilde kaldırıldı. Skleral flepte ve arkasındaki subkonjonktival alanda 0.05 mg/ml MMC emdirilmiş pamuk 2 dakika boyunca bekletildi. Derin skleral flep, yüzeysel skleral flep kenar kesisinden 1 mm içeride olacak şekilde

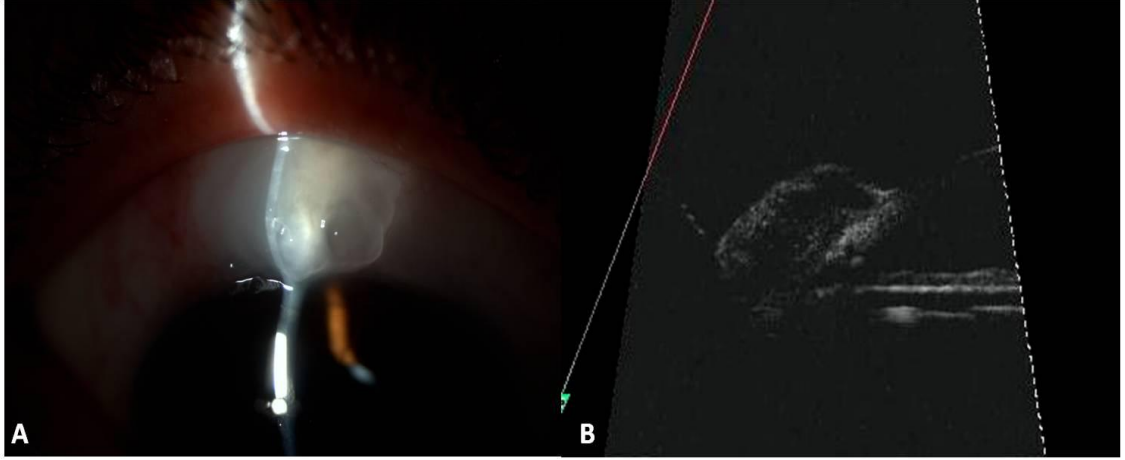
4x4 mm boyutunda oluşturuldu. Derin skleral flebin kalınlığı alttaki uveal dokunun rengi görünecek derinlikte, saydam korneaya 1 mm girecek şekilde hazırlandı. Flebin ayrılması esnasında limbosa doğru ilerlerken skleral mahmuza ait liflerle karşılaşıldı ve Schlemm kanalının çatısı kaldırıldı. Göz içi basıncını düşürmek için ön kamara sıvısı korneal yan girişten boşaltıldı. Derin skleral flep makas yardımı ile eksize edildi. Forseps ile Schlemm kanalının alt duvarı soyuldu. Hümör aközün skleral yatağa gelişi olarak tanımlanan perkolasyon gözlendi. Cerrah tarafından perkolasyon miktarı giderek artan oranlarda 1, 2, 3 ve 4 olmak üzere sınıflandırıldı. Yüzeysel skleral flep 10.0 vicryl suture kullanılarak ters matris suture tekniği ile, konjonktiva ise 10.0 vicryl suture ile süreğen olarak kapatıldı. Cerrahi sonrası tüm olgulara topikal antibiyotikli ve steroidli damla günde 4 kez olmak üzere 1 ay süreyle önerildi. Cerrahi sonrasında kontroller 1. gün, 1, 3, 6 ve 12. aylarda yapıldı.

Kontrollerde olguların görme keskinliği ve GİB ölçümleri, biyomikroskopik ve fundoskopik muayeneleri yapıldı. Olguların cerrahi sonrasında kullandıkları ilaçlar kaydedildi. Cerrahi sonrası “mutlak başarı” antiglokomatöz tedavi almaksızın GİB’in 20 mmHg’nin altında olması, “kısmi başarı” ise en az 1 adet antiglokomatöz ilaç kullanılması ile GİB’in 20 mm Hg’nin altında olması olarak tanımlandı. Göziçi basıncının 20 mmHg ve üzerinde olması “başarısızlık” olarak tanımlandı. Ayrıca 12. ay ve daha sonraki kontrollerinde olguların santral korneal kalınlıkları ölçüldü. Bleblerin biyomikroskopik muayenesi yapıldı ve dijital fotoğraf makinası (Topcon SL-D7/IS 600) ile fotoğrafları çekildi. Pitch ve Grehn’in sınıflandırmasına göre blebler diffüz, kistik, kapsüllü ve silik olarak sınıflandırıldı. UBM incelemeleri, aynı cerrah tarafından OTI Scan 2000 (Toronto, Ontario, Kanada) cihazı kullanılarak yapıldı. Hasta sırtüstü yatar pozisyonda iken, lokal anestezi damla damlatılmasından sonra, silikon immersiyon kabı göz kapakları arasına yerleştirildi. İmmersiyon kabına serum fizyolojik doldurularak 50 MHz lik UBM probu sıvı içine daldırıldı. Saat 12’den sklerektomi alanından blebler limbosa radyal ve transvers kesitlerde incelenerek dinamik görüntüler alındı. Cihazın aydınlık ayarı, görüntü çözünürlük ve kalitesi en iyi olacak şekilde,

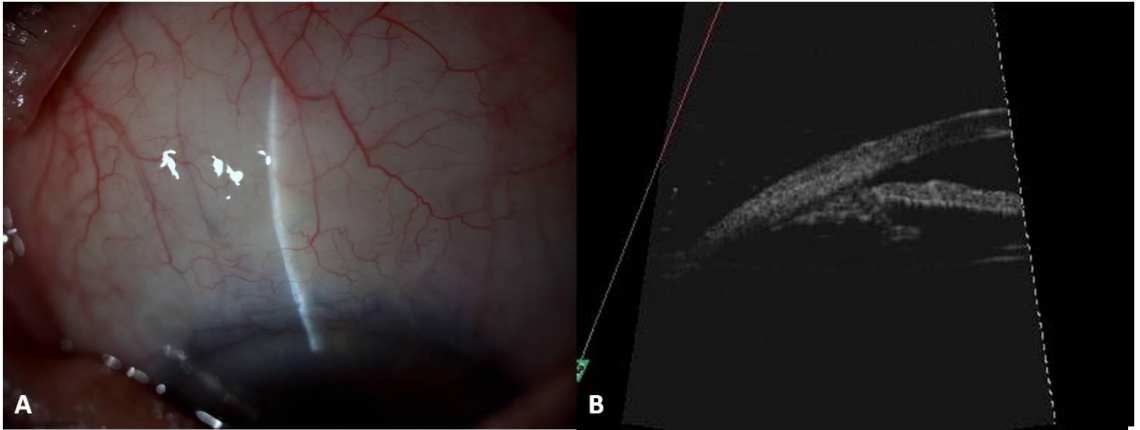yaklaşık 200 dB'e ayarlandı. Dinamik görüntüler izlenerek ayrıntılı görüntülemeye imkan verecek şekilde, radyal kesitteki en iyi görüntüler seçildi. Ölçümler, elde edilen kesitlerden cerrahın işaretlediği iki nokta arasında cihaza yüklü software programı ile yapıldı. Blebler Yamamoto ve ark. tarifine göre, yüksek yansıtıcılıklı (H), düşük yansıtıcılıklı (L), kistik (E) ve silik (F) bleb olarak sınıflandırıldı. Periferik kornea ile skleral mahmuz arasında uzanan, ön kamara ile skleral boşluğu ayıran, ince hiperreflektif görünen TDM'nin kalınlık ölçümü en ince olduğu kesitten yapılırken, skleral flep kalınlığı ve uzunluğu, sklera içi göllenmenin genişliği ve yüksekliği, sklera altı ve üstü göllenmenin yüksekliği ise bu değerlerin en yüksek olduğu kesitlerden yapıldı. İris planında yerleştirilen çizgi ile TDM planına yerleştirilen çizgi arasındaki açı 'TDM - iris arası açı' olarak kaydedildi. Flep düzlemi ile TDM düzlemi arasındaki açı ise 'TDM - flep arası açı' olarak kaydedildi. Skleral flep konturu alttaki sklera dokusuna paralel ise "düz", ucu yukarı kıvrılmışsa "yukarı", aşağı kıvrılmışsa "aşağı" olarak kaydedildi. İris, cerrahi alandaki planına göre yara yerine tam olarak girmiş ve TDM'de çadırlaşma yaratıyorsa "yara yerine inkarsere"; iris normal planından ayrılmış, yukarı yönelmiş ama TDM seçiliyorsa "yara yerine yönelmiş"; iris normal düzlemindeyse "düz", düzlemden uzaklaşmışsa "yara yerinden uzaklaşmış" olarak kaydedildi. Konjonktiva altı alanda sıvı birikimi, tipine göre lameller ve fibrotik olarak 2 gruba ayrıldı. Konjonktiva altı göllenme yüksekliği ve genişliği en fazla olduğu kesitten ölçülürken, konjonktiva kalınlığı da aynı kesitten ölçüldü. Skleral mahmuz ile blebin en yüksek olduğu nokta arasındaki mesafe "bleb yüksekliği" olarak kaydedildi. Suprakoroidal veya suprasilier düşük reflektiviteli alan varlığı, "suprakoroidal hipoekoik alan var" ya da "yok" olarak kaydedildi. Dokunun yansıtıcılığı aynı görüntüdeki normal skeranın yansıtıcılığı ile kıyaslanarak subjektif olarak tayin edildi.

Cerrahi sonrasında TDM'den yetersiz filtrasyon nedeniyle GİB'in yüksek olduğu gözlerde, TDM'nin ön kısmındaki en ince yerinden Nd:YAG lazer ile gonyopunktur uygulandı. Göziçi basınçları tekrar ölçülerek kayıt altına alındı.

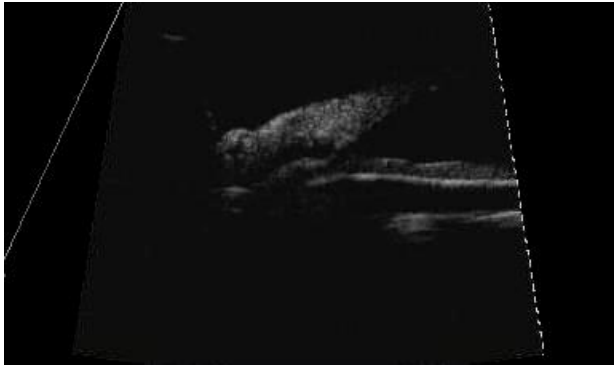
Olgu Örnekleri



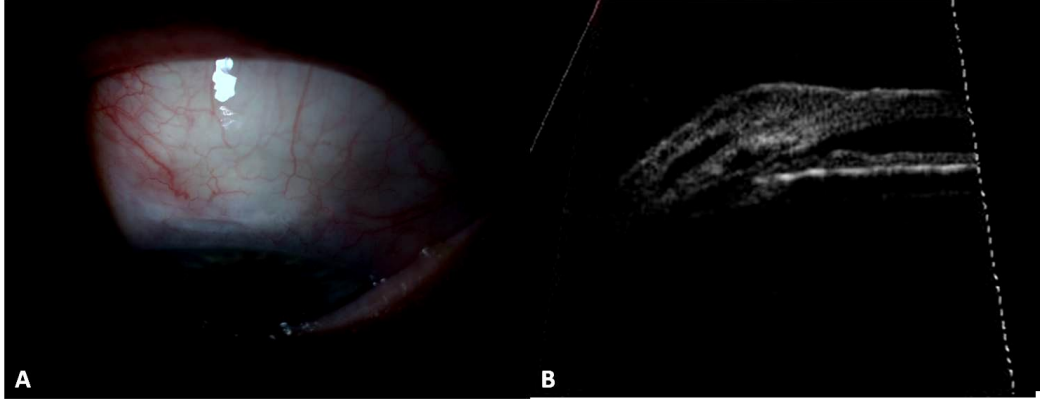
Şekil- 4: A. Biyomikroskopi, kistik bleb
B. Ultrasonik biyomikroskopi, Düşük yansıtıcılıklı (L) bleb



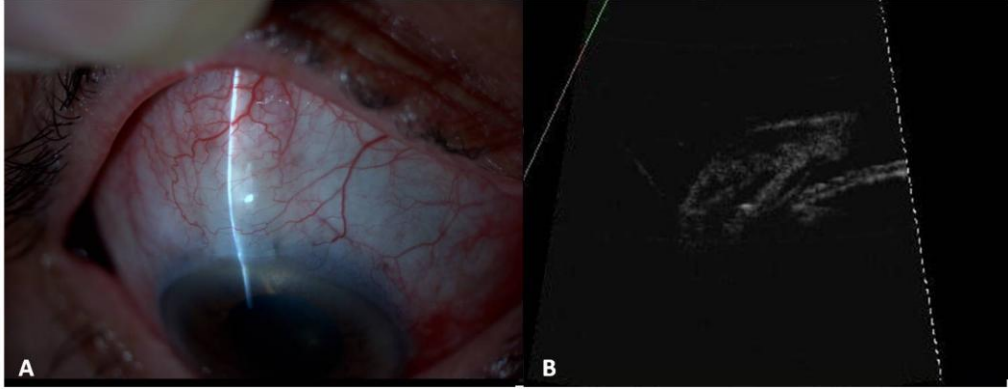
Şekil- 5: A. Biyomikroskopi, diffüz bleb
B. Ultrasonik biyomikroskopi, Silik (F) bleb



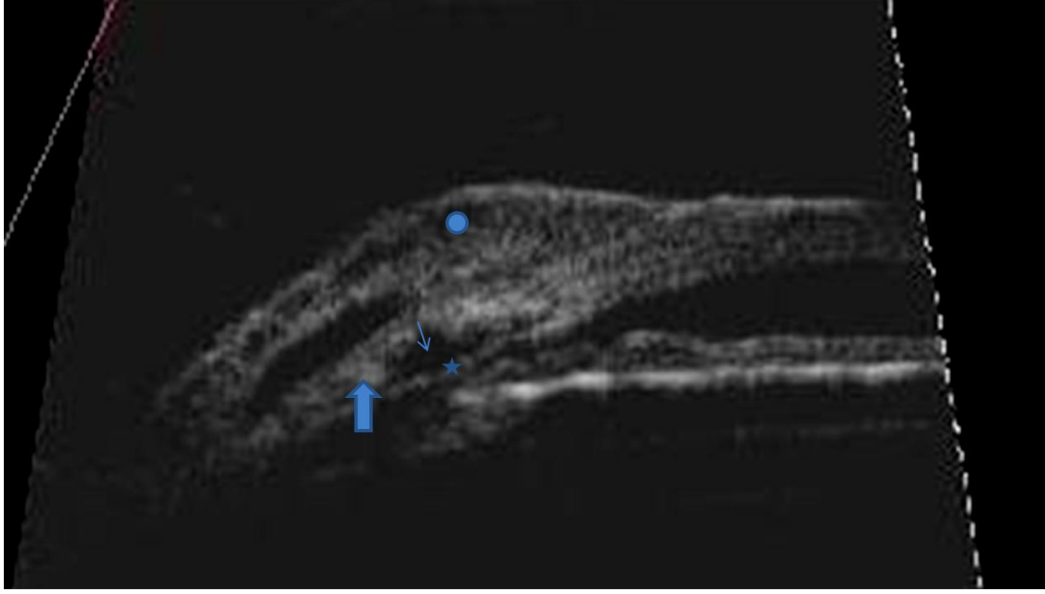
Şekil- 6: Ultrasonik biyomikroskopi Kapsüllü (E) bleb



Şekil- 7: A. Biyomikroskopi, Diffüz bleb
B. Ultrasonik biyomikroskopi, Düşük yansıtıcılıklı (L) bleb



Şekil- 8: A. Biyomikroskopi, Diffüz bleb
B. Ultrasonik biyomikroskopi, Düşük yansıtıcılıklı (L) bleb



Şekil- 9: Ultrasonik biyomikroskopi, Düşük yansıtıcılıklı (L) bleb,
Daire: Subkonjonktival göllenme
İnce ok: İntraskleral göllenme
Kalın ok: Skleral flep
Yıldız: Trabekülodesmetik membran

İstatistiksel Analiz

Verilerin istatistiksel analizleri SPSS 13.0 (Chicago, IL.) istatistiksel analiz programında yapılmıştır. Sürekli değişkenler ortalama, standart hata, medyan, minimum ve maksimum değerleri ile, kategorik değişkenler ise sayı ve yüzde ile ifade edilmiştir. Sürekli değişkenlerin normal dağılıma uygunluğu Shapiro Wilk testi ile incelenmiş olup, test sonucuna göre bu değişkenlerin bağımsız iki grup arasında karşılaştırılmasında Mann-Whitney U testi kullanılmıştır. Grup sayısının ikiden fazla olduğu karşılaştırmalar, Kruskal Wallis testi kullanılarak yapılmıştır. Kruskal Wallis testi sonrasında anlamlı farklılık bulunması durumunda ikili karşılaştırmalar Mann-Whitney U testi ile yapılmıştır. Bağımlı iki grubun karşılaştırılmasında Wilcoxon İşaret testi kullanılmıştır. Kategorik değişkenlerin gruplar arası karşılaştırmalarında ise Pearson ki-kare testi ve Fisher'in kesin ki-kare testi kullanılmıştır. Değişkenler arasındaki ilişkiler, Spearman korelasyon katsayısı kullanılarak incelenmiştir. Çalışmada p değerinin 0.05'den küçük olması istatistiksel olarak anlamlı kabul edilmiştir.

BULGULAR

Toplam 30 olgunun 34 gözünün değerlendirildiği bu çalışmada olguların ortalama yaşları 60.4±17.1 (18-86) yıl olup 19'u (%63.3) erkek, 11'i (%36.7) kadındı (Tablo 1). Dört olgunun her iki gözü, 26 olgunun tek gözü çalışmaya dahil edildi. Çalışmadaki gözlerin 18'i sağ, 16'sı sol gözdü.

Tablo-1: Olguların cinsiyete ve yaşa göre dağılımları

	Sayı (%)	Yaş (ortalama yıl±SS)
Erkek	19 (63.3)	66.7±12.4
Kadın	11 (36.7)	56.8±18.6
Toplam	30 (100)	60.4±17.1

Median GİB değeri cerrahi öncesi 28 (16-43) mmHg, sonrası ise 13.5 (6-30) mmHg idi. Göziçi basınçları cerrahi sonrası ölçümlerde öncesi değerlere göre daha düşüktü ve bu fark istatistiksel olarak anlamlıydı ($p<0.001$). Göziçi basıncı yüzde değişimine bakıldığında cerrahi öncesi ve sonrası GİB düşme oranı ortalama %47.4'tü. Cerrahi sonrası 34 gözün 27 (%79.4) sinde GİB 20 mmHg'nın altında ölçüldü. Bu gözlerin 22 (%64.7) sinde cerrahiden sonra ilave herhangi bir antiglokomatöz tedavi kullanılmazken, 5 gözde birer adet antiglokomatöz damla kullanılıyordu. Başarısız olan 7 (%20.6) gözde GİB 20 mmHg ve üzerindediydi. Başarılı grupta cerrahi öncesi median GİB 28 mmHg, sonrası 12.0 mmHg, GİB yüzde değişim değeri %53 olarak saptandı. Başarısız grupta cerrahi öncesi median GİB 25 mmHg, sonrası 25 mmHg olarak saptandı (Tablo 2).

Başarısız 7 gözün 3'üne 2. seansta trabekülektomi, 1'ine yeniden derin sklerektomi yapıldı. Üç gözde ise Nd:YAG lazer sonrası GİB 20 mmHg'nın altına indi. Başarılı gözlerden 2'sine postoperatif 1. ayda GİB değerleri 26 ve 32 mmHg olması nedeniyle Nd:YAG lazer uygulandı ve izlemlerinde GİB düzeyleri 20 mmHg'nın altında seyretti. Bir hastada intraoperatif açıda hemoraji görüldü. Postoperatif komplikasyonlar

değerlendirildiğinde, 2 gözde cerrahi sonrası 1. haftada gözlenen hipotoni topikal steroid tedavisi ile geriledi. Bir gözde cerrahi sonrası 1. günde hafif ön kamara darlığı görüldü, tedavisiz izlemde geriledi.

Tablo-2: Cerrahi öncesi ve sonrası GİB median değerleri

Göz	Cerrahi öncesi GİB (mmHg)	Cerrahi sonrası GİB (mmHg)	GİB değişimi (%)
Başarılı n=27	28 (16-43)	12 (6-19)	-%53
Başarısız n=7	25 (20-36)	25 (20-30)	%13
Toplam n=34	28 (16-43)	13.5 (6-30)	-%45

GİB: Göziçi basıncı

Cerrahi uygulanan gözlerin 21'i fakik 13'ü pseudofakikti. Fakik ve pseudofakik gözler arasında cerrahi sonrası GİB değerleri açısından istatistiksel olarak anlamlı fark saptanmadı ($p=0.420$).

Cerrahi esnasında kaydedilen perkolasyon derecesi ile cerrahi sonrası GİB değerleri arasında istatistiksel olarak anlamlı ilişki saptanmadı ($p=0.201$).

Olguların ortalama izlem süresi 15.4 ± 4.6 ay olarak saptandı. İzlem süresi ile cerrahi sonrası GİB arasında korelasyon analizine bakıldığında istatistiksel olarak anlamlı bir ilişki bulunmadı ($p=0.189$).

Blebler biyomikroskopik olarak değerlendirildiğinde 18 (%53) gözde diffüz, 8 (%23.5) gözde silik, 7 (%20.6) gözde kistik, 1 (%2.9) gözde kapsüllü bleb olduğu görüldü. Cerrahi sonrası GİB değerlerine göre blebler karşılaştırıldığında, diffüz ve kistik bleblerde silik bleblere göre GİB değeri daha düşüktü ve bu fark istatistiksel olarak anlamlıydı ($p=0,003$) (Tablo 3). Diffüz ve kistik blebler arasında cerrahi sonrası GİB değerleri açısından istatistiksel olarak anlamlı farklılık yoktu ($p=0,7$). Bleblerin başarılı ve başarısız grupta dağılımına bakıldığında diffüz bleblerin %100, silik bleblerin %37.5, kistik bleblerin %87.5 oranında başarılı olduğu saptandı. Başarılı grupta kapsüllü bleb yoktu (Tablo 4).

Tablo-3: Bleblerin biyomikroskopik görünümlerine göre median GİB değerleri (p=0.003)

Biyomikroskopik bleb tipi	Sayı	Median GİB mmHg (min-max)
Diffüz	18	12 (6-19)
Silik	8	22.5 (11-30)
Kistik	7	14 (6-22)
Kapsüllü	1	22
Toplam	34	13.5 (6-30)

GİB: Göziçi basıncı

Tablo-4: Bleb tiplerinin başarılı ve başarısız grup arasında dağılımı

Bleb tipi	Toplam göz n	Başarılı göz n (%)	Başarısız göz n (%)
Diffüz	18	18 (%100)	0 (%0)
Silik	8	3 (%37.5)	5 (%62.5)
Kistik	7	6 (%85.7)	1 (%14.3)
Kapsüllü	1	0 (%0)	1 (%100)

Blebler ultrasonik biyomikroskopik olarak değerlendirildiğinde 22 (%64.8) gözde L bleb, 3 (%8.8) gözde H bleb, 3 (%8.8) gözde E bleb, 6 (%17.6) gözde F bleb mevcuttu. Blebler cerrahi sonrası GİB değerlerine göre kıyaslandığında, F bleblerde GİB istatistiksel olarak anlamlı daha yüksek saptandı (p=0.036) (Tablo 5). Blebler kendi içlerinde ikili gruplar halinde kıyaslandığında sadece L blebler F bleblere göre istatistiksel olarak anlamlı daha düşük GİB değerlerine sahipti (p=0.003). Bleblerin gruplar arasındaki dağılımında, başarı oranı L bleblerde % 95.5, H bleblerde % 100, E bleblerde % 66.7, F bleblerde % 16.7 olarak tespit edildi (Tablo 6).

Tablo-5: UBM'de bleb tipi ile GİB median değerlerinin dağılımı (p=0.036)

UBM'de bleb tipi	Göz (n)	Median GİB mmHg (min-max)
L bleb	22	12.5 (6-22)
H bleb	3	13 (10-17)
E bleb	3	13 (11-22)
F bleb	6	27 (11-30)
Toplam	34	13.5 (6-30)

UBM: Ultrasonik biomikroskopi

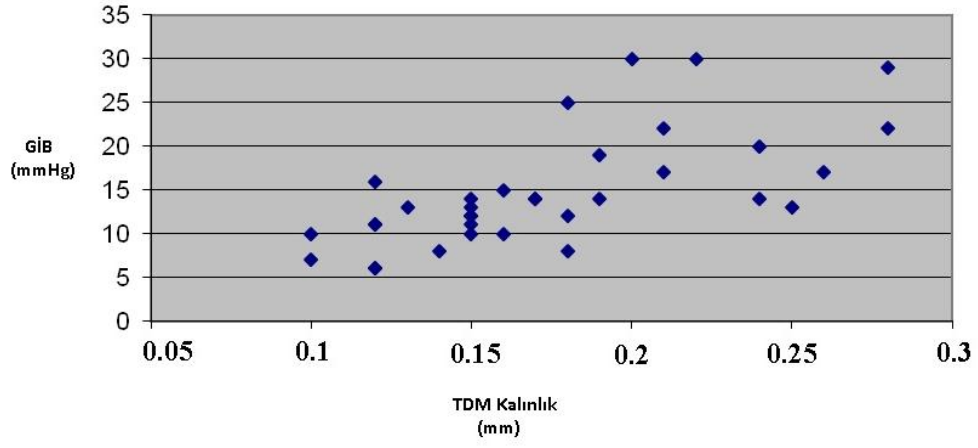
GİB: Göziçi basıncı

Tablo 6: Ultrasonik biomikroskobide bleb tipinin başarılı ve başarısız gruplar arasında dağılımı

UBM'de bleb tipi	Toplam göz n	Başarılı göz n (%)	Başarısız göz n (%)
L bleb	22	21 (%95.5)	1 (%4.5)
H bleb	3	3 (%100)	0 (%0)
E bleb	3	2 (66.7)	1 (%33.3)
F bleb	6	1 (%16.7)	5 (%83.3)

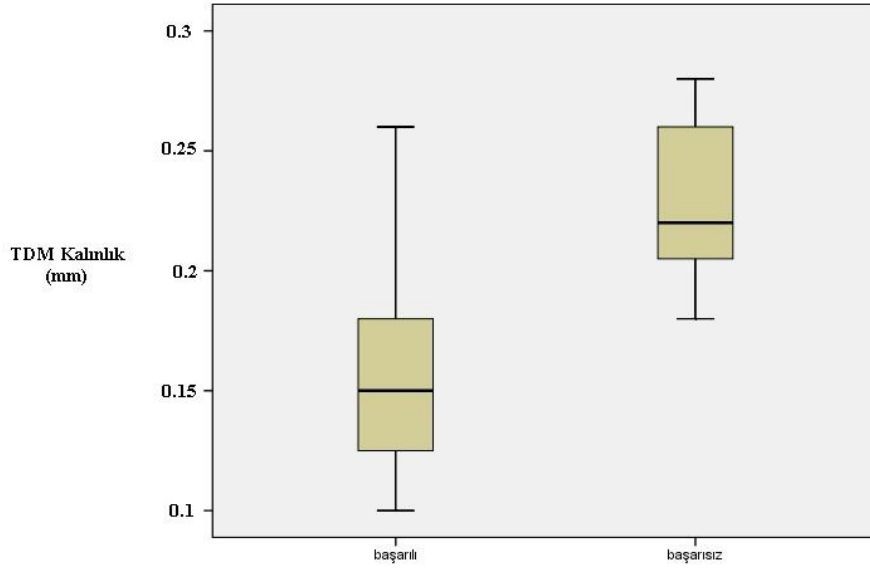
UBM: Ultrasonik biomikroskopi

Trabeküloidesmetik membran kalınlığı ortalama 0.174 ± 0.05 mm olarak saptandı. Cerrahi sonrası GİB değeri ile TDM kalınlığı arasında korelasyon analizi yapıldığında TDM inceldikçe GİB değerinin azaldığı görüldü; bu ilişki istatistiksel olarak anlamlıydı ($p < 0.001$, $r = 0.731$). Başarılı grupta TDM kalınlığı median değeri 0.150 ($0.100-0.260$) mm, başarısız grupta 0.220 ($0.180-0.280$) mm olarak saptandı. Bu farklılık istatistiksel olarak anlamlıydı ($p = 0.001$) (Grafik 1).



Grafik-1: TDM ile GİB arasındaki korelasyon

TDM: Trabekulodesmetik membran
GİB: Göziçi basıncı



Grafik-2: Başarılı ve başarısız grup arasındaki TDM değerlerinin kutu grafiği

TDM: Trabekulodesmetik membran

İris-TDM arasındaki açı ile cerrahi sonrası GİB arasında korelasyon analizi yapıldı ve istatistiksel olarak anlamlı korelasyon saptanmadı ($p=0.780$). Başarılı ve başarısız grup arasında da bu açıdan istatistiksel olarak anlamlı fark yoktu ($p=0.588$).

Flep-TDM arasındaki açı ile cerrahi sonrası GİB arasında korelasyon analizi yapıldı ve istatistiksel olarak anlamlı korelasyon saptanmadı ($p=0.901$). Başarılı ve başarısız grup arasında da bu açıdan istatistiksel olarak anlamlı fark yoktu ($p= 0.780$).

Skleral flep kalınlığı median değeri 0.360 (0.18-0.84) mm olarak saptandı. Skleral flep kalınlığı ile cerrahi sonrası GİB arasında korelasyon analizi yapıldı. Skleral flep kalınlığı arttıkça GİB'de istatistiksel olarak anlamlı azalma saptandı ($p= 0.009$, $r=-0.450$). Başarılı ve başarısız grup arasında skleral flep kalınlıkları kıyaslandı. Başarılı grupta flep kalınlığının (median 0.410 mm) başarısız gruptan (median 0.290 mm) istatistiksel anlamlı olarak daha fazla olduğu saptandı ($p= 0.03$).

Skleral flep uzunluğu median değeri 1.8 (0.13-2.9) mm olarak saptandı. Skleral flep uzunluğu ile cerrahi sonrası GİB arasında korelasyon analizi yapıldı. Skleral flep uzunluğu arttıkça GİB de istatistiksel olarak anlamlı azalma saptandı ($p= 0.02$, $r= -0.404$). Başarılı grupta skleral flep uzunluğunun (median 1.9 mm) başarısız gruptan (median 1.4 mm) daha uzun olduğu saptandı ancak iki grup arasında istatistiksel olarak anlamlı farklılık yoktu ($p= 0.232$).

Skleral flep konturu ile cerrahi sonrası GİB arasındaki ilişkiye bakıldığında median GİB, "düz" olanlarda 14 (7-30) mmHg, "yukarı" olanlarda 13.5 (6-19) mmHg, "aşağı" olanlarda 11.0 (6-14) mmHg idi. Gruplar arasında istatistiksel olarak anlamlı fark saptanmadı ($p=0.261$).

Sklera içi göllenme yüksekliğinin median değeri 0.630 (0-2.2) mm olarak ölçüldü. Göllenme yüksekliği ile cerrahi sonrası GİB arasında korelasyon analizi yapıldı. Göllenme yüksekliği arttıkça GİB'de istatistiksel olarak anlamlı azalma saptandı ($p= 0.023$, $r=-0.388$). Başarılı grupta

göllenme yüksekliği median değeri 0.65 (0-2.2) mm, başarısız grupta 0.40 (0.13-1) mm idi. İki grup arasında istatistiksel olarak anlamlı farklılık yoktu ($p=0.081$).

Sklera içi göllenme genişliğinin ortalama değeri 1.8 ± 0.8 mm olarak saptandı. Göllenme genişliği ile cerrahi sonrası GİB arasında korelasyon analizi yapıldı ve istatistiksel olarak anlamlı ilişki bulunmadı ($p= 0.445$). Başarılı grupta göllenme genişliği median değeri 1.8 (0-4) mm, başarısız grupta 1.05 (0.7-3.2) mm olarak saptandı. İki grup arasında istatistiksel olarak anlamlı farklılık yoktu ($p= 0.191$).

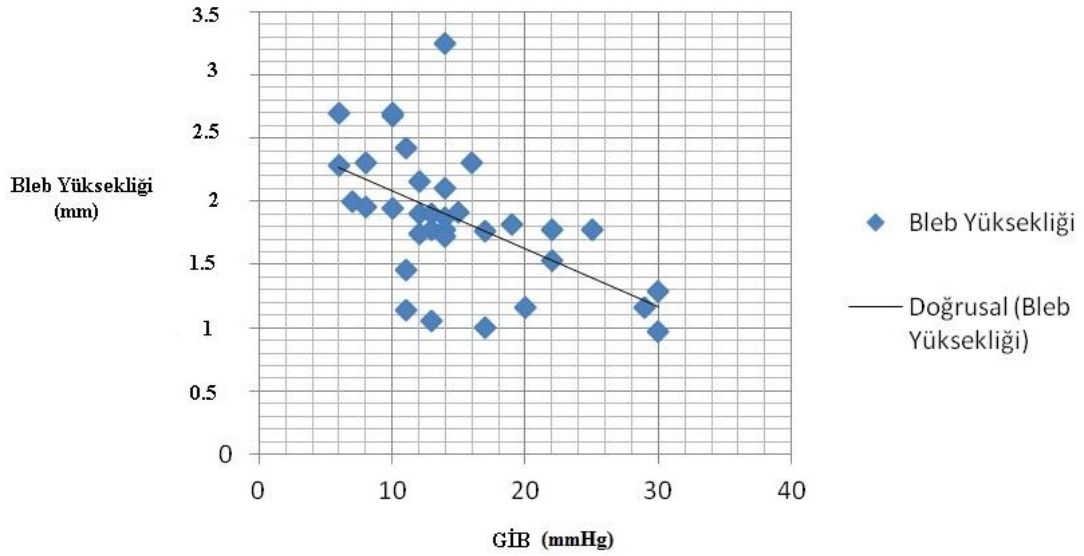
Konjonktiva altı göllenme yüksekliği ortalama değeri 1.2 ± 0.8 mm olarak saptandı. Konjonktiva altı göllenme yüksekliği ile GİB arasında korelasyon analizi yapıldı. Yükseklik arttıkça GİB'de istatistiksel olarak anlamlı azalma saptandı ($p=0.001$, $r=-0.549$). Başarılı grupta göllenme yüksekliği median değeri 0.34 (0-0.84) mm, başarısız grupta 0 (0-0.43) mm olarak saptandı. İki grup arasında istatistiksel olarak anlamlı fark saptandı ($p=0. 003$).

Konjonktiva altı göllenme genişliği ortalama 1.2 ± 0.8 mm olarak hesaplandı. Göllenmenin genişliği ile GİB arasında korelasyon analizi yapıldığında istatistiksel olarak anlamlı bir ilişki saptanmadı ($p=0.206$). Başarılı grupta göllenme genişliği median değeri 1.1 (0-3.6) mm, başarısız grupta 0 (0-1.8) mm olarak saptandı. İki grup arasında istatistiksel olarak anlamlı fark saptanmadı ($p=0.073$). Konjonktiva içi göllenme 6 gözde görülmedi. Bu gözlerden 4'ü başarısız gruptayken 2'si başarılı grupta yer alıyordu.

Konjonktiva içi göllenme tipine bakıldığında 8 (%23.5) gözde fibrotik, 26 (%76.5) gözde lameller göllenme saptandı. Fibrotik olanlarda median GİB değeri 18.5 (11-30) mmHg, lameller olanlarda 12.5 (6-25) mmHg olarak ölçüldü. Göllenme tipi ile cerrahi sonrası GİB değerleri kıyaslandığında fibrotik tipte GİB'in istatistiksel anlamlı olarak daha yüksek olduğu saptandı ($p=0015$). Fibrotik tiplerin % 50 si başarılı grupta iken, lameller tiplerin % 88.5 i başarılı gruptaydı, bu farklılık istatistiksel olarak anlamlıydı ($p=0.037$).

Konjonktiva kalınlığı median değeri 0.28 (0.18-0.47) mm olarak hesaplandı. Konjonktiva kalınlığı ile GİB arasındaki korelasyon analizinde istatistiksel olarak anlamlı bir ilişki bulunmadı ($p=0.087$). Başarılı grupta konjonktiva kalınlığı median değeri 0.27 (0.18-0.45) mm, başarısız grupta 0.4 (0.2-0.47) mm olarak saptandı, bu farklılık istatistiksel olarak anlamlıydı ($p=0.027$).

Bleb yüksekliği ortalama değeri 1.8 ± 0.5 mm olarak hesaplandı. Bleb yüksekliği ile cerrahi sonrası GİB arasında korelasyon analizi yapıldı. Bleb yüksekliği arttıkça GİB’de istatistiksel olarak anlamlı azalma saptandı ($p<0.001$, $r= -0.581$) (Grafik 3). Başarılı grupta bleb yüksekliği median değeri 1.9 (1-3.2) mm, başarısız grupta 1.2 (0.9-1.7) mm olarak saptandı. İki grup arasındaki fark istatistiksel olarak anlamlıydı ($p=0.004$).



Grafik-3: Bleb yüksekliği, cerrahi sonrası GİB arasındaki korelasyon
GİB: Göziçi basıncı

İris konfigürasyonu değerlendirildiğinde, 6 gözde (%17.7) iris yara yerine inkarsere, 12 gözde (%35.3) yara yerine yönelmiş, 16 gözde (%47) ise normal planında idi. İnkarsere olan grupta median GİB değeri 18 (13-29) mmHg, yara yerine yönelen grupta 13(7-30) mmHg, düz olan grupta 12.5 (6-22) mmHg olarak saptandı. Üç grup arasında istatistiksel olarak anlamlı fark görülmedi. ($p=0.189$).

Ondokuz gözde (%55.8) suprakoroidal hipoekoik alan mevcutken, 15 (%44.2) gözde saptanmadı. Suprakoroidal hipoekoik alan var olan grupta median GİB değeri 11 (6-19) mmHg, yok olan grupta 17 (11-30) mmHg olarak saptandı. İki grup arasındaki fark istatistiksel olarak anlamlıydı ($p<0.001$). Suprakoroidal hipoekoik alan var olan grupta başarı oranı %100 (19/19), yok olan grupta ise %53.3 (8/15) olarak tespit edildi. İki grup arasında istatistiksel olarak anlamlı farklılık mevcuttu ($p=0.001$) (Tablo 7).

Tablo7: SKHEA varlığı ile başarılı ve başarısız gözlerde dağılımı ($p=0.001$)

SKHEA	Toplam	Başarılı n,(%)	Başarısız n,(%)
Yok	15	8 (%53.3)	7 (%46.7)
Var	19	19 (%100)	0 (%0)

SKHEA: Suprakoridal hipoekoik alan

Tablo-8: SKHEA varlığı ile GİB arasındaki korelasyon ($p=0.001$)

SKHEA	Göz (%)	Median GİB mmHg (min-max)
Yok	15 (%44.2)	17 (11-30)
Var	19 (%55.8)	11 (6-19)

SKHEA: Suprakoridal hipoekoik alan

GİB: Göziçi basıncı

TARTIŞMA VE SONUÇ

Nonpenetran glokom cerrahisinin major iki türevi derin sklerektomi ve viskokanalostomidir. Nonpenetran glokom cerrahisinde, yüzeysel skleral bir flep altından, derin skleral flep diseksiyonu ile Schlemm kanalı ortaya çıkarılmaktadır. Diseksiyon, geçirgen bir trabeküloidesmetik membranı oluşturmak için korneaya kadar devam eder (39). Daha sonra trabeküler ağdaki primer direnç yeri olan jukstakanaliküler ağ soyulur. Kalan ince TDM ön kamaradan skleral boşluğa yavaş ve kontrollü filtrasyonu sağlar (41). Bu cerrahi prosedürün standart trabekülektomiye avantajı ön kamaraya girmeden GİB düşüşü sağlaması nedeniyle postoperatif komplikasyonların (hifema, sığ ön kamara, hipotoni, endoftalmi, ön kamara reaksiyonu, koroid dekolmanı) daha az görülmesidir. Cerrahi sırasında ön kamarada daralma olmadığı ve cerrahi sonrasında ön kamara reaksiyonu daha az geliştiği için NPGC'nin görme keskinliği üzerine olumsuz etkisi trabekülektomiye oranla daha azdır (40,64). Komplikasyon oranlarının az olması ve cerrahi başarı oranlarının trabekülektomiye yakın olması nedeniyle günümüzde uygulanması artmıştır. Nonpenetran glokom cerrahisinin dezavantajı öğrenmenin zor ve zaman alan bir süreç olması ve deneyimli bir cerrah tarafından uygulanması gerekliliğidir. Trabeküloidesmetik membrandan aköz filtrasyonu olması için sağlıklı bir açı şarttır (61,62). Bu nedenle derin sklerektomi açık açılı glokomlara uygulanır. Derin sklerektomide cerrahi başarı konjonktiva altında ve skleral boşlukta meydana gelecek fibröz doku yoğunluğuna bağlıdır. Fibröz doku artışını önlemek için antifibrotik ajanlar ve çeşitli antifibrotik özellikli implantlar kullanılmış ve cerrahi başarı oranları artmıştır (39,44,62,65,66).

Derin sklerektomi sonrasında GİB düşüşünü sağlayan muhtemel mekanizma, hümör aközün, esas direncin bulunduğu jukstakanaliküler ağ çıkarılmış trabeküler ağdan skleral boşluğa kolayca filtre olmasıdır. Skleral boşluktaki aköz Schlemm kanalında normal yolundan drene olur. Diğer muhtemel mekanizmalar, hümör aközün skleral flep altından sızarak

subkonjonktival alana filtre olması, inceltirilmiş skleradan suprakoroidal alana sızarak drene olması, kalan trabeküler dokunun skleraya doğru çökmesi sonucu kribriform boşlukların genişlemesi ve geç dönemde skleral boşlukta yeni aköz drenaj venlerinin oluşumu olarak sayılabilir (48).

Ultrasonik biyomikroskopi, biyomikroskobik muayene ile görülemeyen derin dokuların ve derin sklerektomi sonrasında bleb içi özelliklerinin görüntülenmesini sağlar. Cerrahi başarı ile ilişkili parametrelerin belirlenmesine yardımcı olur (41,44). Glokom cerrahisi sonrası yapılan birçok UBM çalışmasında cerrahi alan görüntülenmiş ve dokular üzerinde ölçümler yapılmıştır. Literatürde en sık izlenen bulgu intraskleral göllenme ve TDM'dir (40,41,44,61,62).

Nonpenetran cerrahi sonrası yapılan çalışmalarda, gözlerin çoğunda 1 yılın sonunda biyomikroskobik olarak diffüz subkonjonktival bleb formasyonu izlenmiştir. Ultrasonik biyomikroskopi ile yapılan çalışmalarda olguların büyük çoğunluğunda intraskleral göllenme görülmüştür. Khariy ve ark. (41), derin sklerektomi sonrasında 1 yıllık takipte %91 olguda intraskleral göllenme ve filtran bleb izlemiştir. Marchini ve ark. (40), SKGel implantlı derin sklerektomide UBM bulgularını değerlendirmişler ve 1 yılın sonunda %47 gözde intraskleral göllenme, %60 gözde bleb varlığı bildirmişlerdir. Bu bulguların varlığı ile GİB kontrolü arasında anlamlı ilişki saptamışlardır. Aptel ve ark. (62), Ologen implantlı derin sklerektomili gözlerde 12. haftada UBM bulgularını değerlendirmişler ve 15 gözün 12'sinde filtran bleb görüntüleyebilmişlerdir. Bizim çalışmamızda literatürle uyumlu olarak ultrasonik biyomikroskopide 33 gözde intraskleral göllenme gözlenirken, 28 gözde subkonjonktival göllenme gözlenmiştir. Bu bulgular NPGC'nin filtran bir cerrahi olduğunun göstergesidir.

1949'da Kronfeld (67) blebleri biyomikroskobik görünümüne göre, kistik, düz, kalın ve diffüz blebler olmak üzere dört tipe ayırmıştır. Indiana bleb görünüm derecelendirme ölçeğinde ise; bleb yüksekliği, bleb yaygınlığı, bleb üzerindeki damarlanma ve sızıntı analiz edilmiştir (68). Wells ve ark. (69) tarafından önerilen bleb derecelendirme sisteminde duvar kalınlığı, yükseklik veya elevasyon değerlendirilmiştir. Pitch ve Grehn (49) ise; blebleri

görünümüne göre; silik, diffüz veya normal, kapsüllü ve kistik olmak üzere 4 gruba ayırmıştır. Orta yükseklikte diffüz ve hafif damarlı bleblerin daha işlevsel olduğunu bildirmişlerdir. Çalışmamızda biyomikroskopik muayenede bleb fonksiyonunu değerlendirmek için Pitch ve Grehn'in sınıflandırmasını kullandık. Bulgularımız literatürle uyumlu olarak diffüz ve kistik bleblerin, silik bleblere göre daha iyi GİB kontrolü sağladığını göstermektedir.

Yamamoto ve ark. (56) blebleri UBM'de yansıtıcılıklarına göre düşük (L), yüksek (H), kapsüllü (E) ve silik (F) olarak 4 gruba ayırmışlardır. Düşük yansıtıcılıklı bleblerin daha iyi cerrahi başarıya sahip olduğu ve daha iyi GİB kontrolü sağladığını, kapsüllü ve diffüz bleblerin ise sıklıkla başarısızlıkla sonuçlandığını bildirmişlerdir. Ultrasonik biyomikroskopi ile yapılan çalışmalarda en sık L tipi bleblere rastlanmıştır (40,44,61,62,70). Yine düşük yansıtıcılıklı bleblerin daha iyi GİB kontrolü sağladığı literatürde başka çalışmalarda bildirilmiştir (44). Çalışmamızda da literatürle uyumlu olarak en sık görülen bleb tipi L blebdir. Yirmiiki gözde L bleb saptanmış, bunların 21'inde (%95.6) GİB istenen düzeylere inmiştir. Altı gözde F bleb saptanmış, bunların sadece 1'inde GİB istenen düzeylere inmiştir (%16.7). Düşük yansıtıcılıklı blebler istatistiksel anlamlı olarak daha iyi GİB kontrolü sağlamaktadır. Literatürden farklı olarak Khairy ve ark. (41) implantsız derin sklerektomili olgularında H blebleri daha sık görmüşlerdir. Bleb tipi ile GİB kontrolü arasında istatistiksel olarak anlamlı ilişkiye rastlamamışlardır. Bunun olası sebebi bizim çalışmamızdan farklı olarak MMC kullanılmamış olmasıdır. Mitomisin-C uygulanması skatrizasyonu azaltarak, implant yerleştirilmesi ise skleral alanda havuz yaratarak daha düşük yansıtıcı bleblerin oluşmasını sağlayabilir (39). Mesci ve ark. da (71) cerrahiden 42 ay sonraki UBM bulgularında H blebleri daha sık görmüşler ve bleb tipi ile GİB arasında ilişki saptamamışlardır. İzlem süresinin uzun olması nedeniyle bleb yaşlanmakta ve skatrizasyonu artmaktadır buna bağlı olarak uzun dönem izlemde daha yüksek yansıtıcı blebler görülebilmektedir (39).

Ultrasonik biyomikroskopik çalışmalarda en sık rastlanan bulgulardan biri intakt TDM'dir (40,41,61,71,72). Khairy ve ark. 'nın (41) yaptığı çalışmada postoperatif 1. yılda ortalama TDM kalınlığı 0.25 ± 0.09 mm

bulunmuş ve GİB ile arasında istatistiksel olarak anlamlı ilişki bulunmamıştır. Aptel ve ark. (62) postoperatif 12. haftada TDM kalınlığını 0.15 ± 0.03 mm hesaplamışlar ve TDM kalınlığı ile GİB arasında istatistiksel olarak anlamlı pozitif korelasyon bulmuşlardır. Chiou ve ark. (61), postoperatif 18. ayda ortalama TDM kalınlığını 0.13 ± 0.02 mm olarak bulmuşlar ve GİB ile arasında anlamlı pozitif korelasyon saptamışlardır. Cabrejas ve ark. (44), absorbe olmayan akrilik implantlı derin sklerektomili gözlerin 6 aylık takibinde TDM kalınlığını 0.10 ± 0.02 olarak belirlemişlerdir. TDM kalınlığı ile GİB arasında pozitif korelasyonu sadece postoperatif 1. ayda istatistiksel olarak anlamlı bulurken, 3. ve 6. ayda anlamlı bulmamışlardır. Yine literatürde birçok çalışmada TDM kalınlığı ile GİB arasında pozitif korelasyon bulunmuştur (40,62,70). Çalışmamızda TDM kalınlığı ortalama 0.174 ± 0.05 mm olarak hesaplandı. Cerrahi sonrası GİB değeri ile TDM kalınlığı arasında istatistiksel olarak anlamlı pozitif korelasyon saptandı ($p<0.001$, $r=0.731$). Tello ve ark. aynı gözlemci tarafından yapılan çok sayıdaki ölçümlerde yüksek güvenilirlik saptarken birkaç gözlemcinin yaptığı ölçümler arasında farklılık olabileceğini ve güvenilirliğin azalabileceğini bildirmişlerdir (73). Literatürde TDM kalınlıkları arasında farklılık olmasına rağmen sonuçlar sıklıkla, TDM'nin incelenmesi ile GİB'in düştüğünü göstermektedir. Çalışmamızdaki ölçümlerin tek gözlemci tarafından yapılması sonuçların güvenilirliğini artırmaktadır. Trabeküloidesmetik membranın ölçümlerindeki farklılıkların, TDM kalınlığının UBM'in çözünürlüğüne yakın olmasından ve ölçüm esnasında probun TDM'ye açılı olmasından dolayı yaklaşık değerler elde edilmesinden kaynaklandığını düşünmekteyiz.

Bazı çalışmalarda suprakoroidal hipoeoik alan varlığı düşük GİB ile ilişkili bulunurken bazı çalışmalarda ilişki saptanmamıştır. Khairy ve ark. (41) implantsız derin sklerektomi uygulanan 22 gözün hiçbirinde 1 yılın sonunda SKHEA saptamamışlardır. Roters ve ark. (70), viskokanalostomi uygulanan 15 gözün 6'sında (%40) bu bulguya rastlamışlar ancak düşük GİB ile ilişkili bulmamışlardır. Marchini ve ark. (40), hiyalüronik asit implantlı derin sklerektomili olgularda 1 yıllık takipte 30 gözün 18'inde (%60) SKHEA'ı görüntülemişler ve düşük GİB ile ilişkili bulmuşlardır. Cabrejas ve ark. (44),

bu bulguyu 1. ayda %94.4 gözde, 3. ayda %88.9 gözde 6. ayda %83.3 gözde saptamışlar ve düşük GİB ile ilişkili bulmuşlardır. Kazakova ve ark. (63), kollajen implantlı derin sklerektomi olgularında suprakoroidal atılım ile GİB arasında anlamlı düzeyde bağlantı olduğunu bildirmişlerdir. Çalışmamızda 19 (%55.8) gözde SKHEA varlığına rastlandı ve düşük GİB ile ilişkili bulundu ($p<0.001$). Literatürde birçok çalışmada SKHEA alan varlığı ile düşük GİB arasında ilişkili bulunmuştur (40,63,71,74). Bu bulgunun olması hümör aközün drenaj yollarından birinin suprauveal yol olduğunu gösterir. Bu bulgunun diffüz bir koroid dekolmanının eşlik ettiği gerçek bir silier cisim dekolmanından mı yoksa cerrahi esnasında buraya yönelen aközden mi kaynaklandığı bilinmemektedir. Marchini ve ark. (40), NPGC sonrası görülen SKHEA varlığının daha ince olarak normal gözlerde de görülebildiğini bildirmişlerdir. Bizim düşüncemiz, bu bulgu, hümör aközün inceltilmiş skleradan emilerek suprauveal alana geçmesine bağlıdır. Sklerektomi altında ayrılan silier cisimde hümör aköz yapımı azalır düşük GİB' e neden olabilir.

Intraskleral göllenme, hümör aközün inceltilen TDM'den, oluşturulan skleral yatağa drene olması ile oluşur. Marchini ve ark. (40), retiküle hiyalüronik asitli (SKGel) derin sklerektomi yapılan gözlerde postoperatif 1. yılda skleral göllenme yüksekliğini maksimum 1.12 mm bulmuşlar ve 1, 3 ve 6. ay ölçümlerine göre istatistiksel olarak anlamlı düşük saptamışlardır. İmplant 6-9 ayda eriyince olguların % 27'sinde skleral boşluk yerini fibröz dokuya bırakmıştır. Khairy ve ark. (41), implantsız derin sklerektomili gözlerde 1 yıllık takipte 22 gözün 20'sinde skleral göllenme saptamışlar ancak göllenmenin genişlik ve yüksekliği ile GİB arasında ilişki bildirmemişlerdir. Aptel ve ark. (62), kollojen implantlı derin sklerektomili gözlerde postoperatif 12. haftada skleral göllenme izlemişler, GİB ile göllenme hacmi arasında ilişki saptamamışlardır. Cabrejas ve ark. (44), absorbe olmayan akrilik implantlı derin sklerektomili gözlerde skleral göllenmenin 1, 3 ve 6. ayda sebat ettiğini görmüşler sadece 3. ayda GİB ile göllenme yüksekliği arasında anlamlı ilişki bildirmişlerdir. Negri-Aranguren ve ark. (72), viskokanalostomiden 4 ay sonra tüm gözlerde intraskleral göllenme görürken 1 yılın sonunda bu oranın %50'ye düştüğünü belirtmişlerdir.

İntraskleral göllenmenin boyutları ile GİB arasında ilişki saptanamamışlardır. Çalışmamızda 33 gözde postoperatif 1. yılda intraskleral göllenme izlenmiş olup, ortalama yükseklik median değeri 0.630 (0-2.2) mm olarak hesaplanmıştır. Göllenme yüksekliği ile GİB arasında istatistiksel olarak anlamlı negatif korelasyon saptanmıştır ($p= 0.023$, $r=-0.388$). Literatürle farklı olarak çalışmamızda subkonjonktival ve subskleral alana MMC uygulanması subskleral fibrozisi önlemekte ve skleral göllenme postoperatif 1. yılda dahi sebat etmektedir. Absorbe olan implantlı cerrahilerde ise skleral göllenme implantın erimesinden sonra yerini fibrozise bırakmakta ve skleral boşluk izlenme oranları düşmektedir.

Çalışmamızda subkonjonktival alanda aköz göllenmesi 28 gözde görülmüştür. Subkonjonktival göllenme olmayan 6 gözün tümünde biyomikroskopik olarak silik bleb görülmüş, bunların 5'inde cerrahi başarı sağlanamamıştır. Subkonjonktival göllenmenin değerlendirilebildiği gözlerde yapılan ölçümlerde ortalama yükseklik değeri 1.2 ± 0.8 mm olarak hesaplanmıştır. Yükseklik değeri ile GİB arasında istatistiksel olarak anlamlı negatif korelasyon saptanmıştır ($p=0.001$, $r=-0.549$). Subkonjonktival göllenme varlığının bleblerin biyomikroskopik görünümünde primer etkiye sahip olduğunu düşünmekteyiz. Çalışmamızda konjonktiva altı göllenme miktarının az olduğu, silik bleblerde GİB kontrolünün daha kötü olduğu bulunmuştur. Literatürde de benzer bulgulara sahip çalışmalar mevcuttur (40,41). Konjonktiva altı göllenme saptanmayan gözlerde skleral göllenme miktarı da az ölçülmüştür. İntraskleral alan genişliği ile subkonjonktival göllenme yüksekliği arasında pozitif korelasyon saptanmıştır ($p=0.025$, $r=0.384$), yine bununla paralel olarak bleb yüksekliği arttıkça GİB istatistiksel olarak anlamlı azalmaktadır ($p<0.001$, $r= -0.581$). İntraskleral göllenme ve subkonjonktival göllenme miktarı artması ile bleb yüksekliği de artmaktadır. Skleral alana ne kadar çok aköz filtrasyonu olursa subkonjonktival alana flep altından drenajın o kadar çok olduğunu ve bleb tipini etkilediğini düşünmekteyiz. Literatürde UBM'de subkonjonktival göllenmeyi ölçen herhangi bir çalışma bulunmamaktadır. Aptel ve ark. (62), bu bulguyu OCT

ile deęerlendirmiş ve geniş subkonjonktival alan varlığını düşük GİB ile ilişkili bulmuşlardır.

Çalışmamızda bleb yükseklięi ölçümü skleral mahmuzdan blebin en yüksek olduęu mesafe olarak ölçülmüştür. Bleb yükseklięinin ortalama deęeri 1.8 ± 0.5 mm olarak hesaplanmıştır. Bleb yükseklięi ile cerrahi sonrası GİB arasında literatürle uyumlu olarak negatif korelasyon saptanmıştır ($p < 0.001$, $r = -0.581$). Aptel ve ark. (62), Ologen implantlı derin sklerektomili olgularında, 1. haftada ortalama bleb yükseklięini 6.2 ± 2.4 mm, 12. haftada 0.8 ± 0.4 mm olarak bulmuşlardır. Bleb yükseklięinin zaman içindeki belirgin düşüşü implantın erimesine baęlıdır. Bizim çalışmamızda izlem süresi daha uzun olmasına rağmen bleb yükseklięi daha fazla saptanmıştır. Bu farklılıęın cerrahi bölgeye MMC uygulanmasına baęlı olduęunun düşünürüz. Mitomisin-C'nin aşırı yara iyileşme yanıtını ve skarlaşmayı önlemesi, özellikle bu yanıtın fazla olacaęı cerrahinin ilk günlerinde uygulanmış olması subkonjonktival ve intraskleral gölcük oluşumuna izin verecek ve hümör aközün bu gölcüklerden drenajını uzun süre sağlayacaktır. Cheng ve ark. (66), yaptıęı bir meta analizde MMC kullanımı ile daha başarılı sonuçlar elde edildięini bildirmişlerdir. İmplant veya antifibrotik kullanılmayan nonpentran cerrahilerde başarı oranı daha düşüktür (41,70). Mitomisin-C'nin cerrahi başarıyı artırması ve bleb yetmezlięini önlemesi nedeniyle cerrahi alana uygulanması gerektięini düşünürüz.

Çalışmamızda deęerlendirdiğimiz parametrelerden bir dięeri skleral flep kalınlık ve uzunluk deęerleridir. Literatürde bu bulguyla ilgili yapılmış çalışma bulunmamaktadır. Skleral flep uzunluęu median deęeri 1.8 (0.13-2.9) mm olarak hesaplanmış, cerrahi sonrası GİB ile arasında negatif korelasyon saptanmıştır ($p = 0.02$, $r = -0.404$). Skleral flep kalınlıęı median deęeri 0.360 (0.18-0.84) mm olarak hesaplanmış, cerrahi sonrası GİB ile arasında negatif korelasyon saptanmıştır ($p = 0.009$, $r = -0.450$). Skleral flebin boyutları cerrahi teknikte bahsettiğimiz gibi 5X5 mm uzunluk ve genişlięinde, yaklaşık 0.3 mm kalınlıęındadır. Skleral flebin gevşek sütüre edilmesi, flebin hareketine izin vermektedir. Fleb uzunluęunun 5 mm'den ortalama 1.8 mm'ye gelmesi zaman içinde flebde kontraksiyon olduęunun göstergesidir. Yine flep

kalınlığı arttıkça GİB de düşüş olması, flep kontraksiyonun ve hareketinin trabeküler ağda gerilim yaratarak hücreler arası gözeneklerin açılmasına ve hümör aközün drenajının artmasına sebep olduğunu düşünmekteyiz. Çalışmamızdan çıkan sonuca dayanarak kalın ve uzun bir flebin kontraksiyon gücünün fazla olduğunu ve daha iyi GİB kontrolü sağladığı kanısındayız.

Sonuç olarak biz bu çalışmada GİB'in intraskleral göllenme yüksekliği, subkonjonktival göllenme yüksekliği, bleb yüksekliği, skleral flep kalınlığı ve uzunluğu ile pozitif korelasyon, TDM ile negatif korelasyon gösterdiğini bulduk. Suprakoroidal hipoekoik alan varlığında ve düşük yansıcılıklı bleblerde daha düşük GİB düzeylerine ulaşıldığını saptadık. İnce TDM'den filtre olan aközün sklera içinde göllenmesi ve bu yolla subkonjonktival alanda birikip episkleral venlerle emilmesi aközün drenaj yollarından biriyken, inceltirilmiş skleradan suprakoroidal alana geçmesi diğer bir drenaj yoludur. Ultrasonik biyomikroskopi, biyomikroskop ile göremediğimiz derin göz yapılarının değerlendirilmesini sağlayarak, derin sklerektomi sonrası cerrahi alanın anatomik sonuçlarını görmemize olanak sağlar. Çalışmamızda intraskleral göllenme izlenmiş ancak biyomikroskopide diffüz bleb olarak değerlendirilmiş olgular mevcuttur. Skleral flebin varlığı intraskleral göllenmenin biyomikroskopik olarak görünmesini önlemektedir. Bu da bleb değerlendirmesinde rutin muayeneye ek olarak UBM'in kullanılması gerekliliğini göstermektedir. Hümör aközün dışı akım yollarının anlaşılmasında UBM faydalı bir yöntemdir. Bleb işlevselliğini değerlendirmekte kullanılabilir.

KAYNAKLAR

1. Weinreb RN, Khaw PT. Primary open-angle glaucoma. *Lancet* 2004;22:1711-20.
2. Quigley HA. Number of people with glaucoma worldwide. *Br J Ophthalmol* 1996;80:389-93.
3. Shields MB. The clinical forms of glaucoma. In: Allingham RR, Damji KF, Freedman S, Moroi SE, Shafranov G, Shields MB (eds). *The Shields' Textbook of Glaucoma*, 6th edition, Philadelphia: Lippincott Williams and Williams, Wolters Kluwer Company, 2005: 197-216.
4. Kanski JJ, Bowling B (eds). *Clinical ophthalmology: A systemic approach*. 7th edition. China: Elsevier Saunders; 2011.
5. Quigley HA. Number of people with glaucoma worldwide. *Br J Ophthalmol* 1996;80:389-93.
6. Heijl A. Perimetry, tonometry and epidemiology: the fate of glaucoma management. *Acta Ophthalmol* 2011;89:309-15.
7. Turaçlı ME. Açık açılı glokomların epidemiyolojisi ve risk faktörleri. *Türkiye Klinikleri Oftalmoloji* 2004;13:1-6.
8. Tielsch JM, Sommer A, Katz et al. Racial variation in the prevalence of primary open angle glaucoma: the Baltimore Eye Survey. *JAMA* 1991;266:369-74.
9. Mukesh BN, Mc Carty CA, Raitj L et al. Five year incidence of open angle glaucoma, the visual impairment project glaucoma. *Ophthalmology* 2002;109:1047-51.
10. Quigley HA, Broman AT. The number of people with glaucoma worldwide in 2010 and 2020. *Br J Ophthalmol* 2006;90:262-7.
11. American Academy of Ophthalmology. *Glaucoma*. Volume 10. California: American academy of ophthalmology; 2010.17-33
12. Sit AJ, Asrani S. Effects of medications and surgery on intraocular pressure fluctuation. *Surv Ophthalmol* 2008;53:45-55.
13. Klein B E, Klein R, Sponsel W E et al. Prevalence of glaucoma. The Beaver Dam Eye Study. *Ophthalmology* 1992;99:1499-504.
14. Anon. The advanced glaucoma intervention study (AGIS): 3.baseline characteristics of black and white patients. *Ophthalmology* 1998;105:1137-45.
15. Anon. The advanced glaucoma intervention study (AGIS): 4.comparison of treatment outcomes within race. Seven-year results. *Ophthalmology* 1998;105:1146-64.
16. Wolfs RC, Klaver CC, Ramrattan RS et al. Genetic risk of primary open-angle glaucoma. Population-based familial aggregation study. *Arch Ophthalmol* 1998;116:1640-5.
17. Wong TY, Klein BE, Klein R et al. Refractive errors, intraocular pressure, and glaucoma in white population. *Ophthalmology* 2003;110:211-7.
18. Leske MC, Heijl A, Hyman L et al. Predictions of long-term progression in the Early Manifest Glaucoma Trial. *Ophthalmology* 2007;114:1965-72.

19. Orhan M. Hümör aköz dinamiği. Turaçlı EM, ÖnoI M, Yalvaç IS (editörler). Glokom, 1. Baskı, Ankara; SFN yayıncılık; 2003.4-11.
20. Özçetin H. Humor aköz ve temel bilgiler. Özçetin H (editör). Glokom tanısı, tipleri ve tedavisi, 2. Baskı, Bursa, Nobel Tıp Kitabevleri; 2009. 7-27.
21. Tian B, Geiger B, Epstein DL et al. Cytoskeletal involvement in the regulation of aqueous humor outflow Invest Ophthalmol Vis Sci 2000;41:619-23.
22. Jeanette G, Gandham M, Gandham SB. Anatomy, physiology and pathophysiology. In: Costa VP, Wilson RP, Blanco AA (eds). Handbook of Glaucoma. United Kingdom: Martin Dunitz; 2002;3-17.
23. American Academy of Ophthalmology. Fundamentals and principles of ophthalmology. Volume 2. California: American academy of ophthalmology; 2009;43-93.
24. Bill A. Some aspects of aqueous humour drainage. Eye 1993; 7: 14-19.
25. European Glaucoma Society: Terminology and guidelines for glaucoma 3rd edition, Dogma, Savona, İtalya, 2008,Chapter 3.
26. Heijl A, Leske MC, Bengtsson B et al. Early manifest glaucoma trial group reduction of intraocular pressure and glaucoma progression: results from the Early Manifest Glaucoma Trial. Arch Ophthalmol 2002.
27. Özçetin H. Glokomda tedavi. Özçetin H (editör). Glokom tanısı, tipleri ve tedavisi, 2. Baskı, Bursa, Nobel Tıp Kitabevleri; 2009.525-603.
28. Bayer A. Glokom cerrahisi, 2. Baskı, Ankara: MN Medikal ve Nobel;2006.
29. Ateş H. Nonpenetran glokom cerrahilerine felsefi bakış açısı. Glo- Kat 2006;1:153-60.
30. Epstein E. Communications. Fibrosing response to aqueous. Its relation to glaucoma. Br J Ophthalmol 1959;43:641-7.
31. Krasnov MM: (Sinusotomy in glaucoma) Vestn Oftalmol 77:37-41,1964.
32. Krasnov MM: Externalization of Schlemm's canal (sinusotomy) in glaucoma. Br J Ophthalmol 1968;52:157-66.
33. Sugar HS. Experimental trabeculectomy in glaucoma. Am J Ophthalmol 1961;51:623-7.
34. Dahan E, Shaarawy T, Mermoud A et al. Nonpenetran glokom cerrahisi. In: Yanoff M, Duker J (eds). Ophthalmology. 2nd edition. İstanbul: Hayat Tıp Kitapçılık; 2007.1577-86.
35. Fyodorov SN, Ioffe DI, Ronkina TI. Deep sclerectomy: Technique and mechanism of a new glaucomatous procedure. Glaucoma 1984;6:281-3.
36. Koslov VI, Bagrov SN, Anisimova SY, et al. Trabeculectomy vs. nonpenetrating trabeculectomy. A retrospective study of two procedures in phakic patients with glaucoma. Ophthalmic Surg 1988;19:101-6.
37. Stegmann RC. Viscocanalostomy: a new surgical technique for open angle glaucoma. An Inst Barraquer 1995;25:225-32.
38. Carassa RG, Bettin P, Fiori M, et al. Viscocanalostomy versus trabeculectomy in white adults affected by open angle glaucoma: a 2-year randomized, controlled trial. Ophthalmology 2003;110:882-7.
39. Anand N, Kumar A, Gupta A. Primary phakic deep sclerectomy augmented with mitomisin C. J Glaucoma 2011;20:21-7.

40. Marchini G, Marraffa M, Brunelli C et al. Ultrasound biomicroscopy and intraocular-pressure-lowering mechanisms of deep sclerectomy with reticulated hyaluronic acid implant. *J Cataract Refract Surg* 2001;27:507-17.
41. Khairy HA, Atta HR, Green FD et al. Ultrasound biomicroscopy in deep sclerectomy. *Eye* 2005;19:555-60.
42. Mendrinos E, Mermoud A, Shaarawy T. Nonpenetrating glaucoma surgery. *Surv Ophthalmol* 2008;53:592-630.
43. Baykara M, Timuçin ÖB. Bimanual microincisional phacoemulsification combined with viscocanalostomy plus deeper sclerectomy. *Eur J Ophthalmol* 2009;19:384-92.
44. Cabrejas L, Rebolleda G, Muñoz-Negrete FJ et al. An ultrasound biomicroscopy study of filtering blebs after deep sclerectomy with a new acrylic implant. *Eur J Ophthalmol* 2011;21:391-9.
45. Günenç Ü, Arıkan G. Viskokanalostomi. *Glo-Kat* 2006;1:161-4.
46. Lachkar Y, Neverauskiene J, Jeanteur-Lunel MN et al. Nonpenetrating deep sclerectomy: a 6 year retrospective study. *Eur J Ophthalmol* 2004;14:26-36.
47. Anand N, Arora S, Clowes M. Mitomycin C augmented glaucoma surgery: evolution of filtering bleb avascularity, transconjunctival oozing and leaks. *Br J Ophthalmol* 2006;90:175-80.
48. Johnson HD, Johnson M. How does nonpenetrating glaucoma surgery work? Aqueous outflow resistance and glaucoma surgery. *J Glaucoma* 2001;10:55-67.
49. Picht G, Grehn F. Classification of filtering blebs in trabeculectomy: biomicroscopy and functionality. *Curr Opin Ophthalmol* 1998;9:2-8
50. Cantor LB, Mantravadi A, WuDunn D et al. Morphologic classification of filtering blebs after glaucoma filtration surgery: the Indian Bleb Appearance Grading Scale. *J Glaucoma* 2003;12:266-71.
51. Addicks EM, Quigley HA, Green WR et al. Histologic characteristics of filtering blebs in glaucomatous eyes. *Arch Ophthalmol* 1983;101:795-8.
52. Labbe A, Dupas B, Hamard P. In vivo confocal microscopy study of blebs after filtering blebs after filtering surgery. *Ophthalmology* 2005;112:1979.
53. Leung CK, Yick DW, Kwong YY et al. Analysis of bleb morphology after trabeculectomy with Visante anterior segment optical coherence tomography. *Br J Ophthalmol* 2007;91:340-4.
54. Savini G, Zanini M, Barboni P. Filtering blebs imaging by optical coherence tomography. *Clin Experiment Ophthalmol* 2005;33:483-9.
55. Yusupov M. Filtran cerrahi uygulanan glokom hastalarında cerrahi alanın optikal koherens tomografi ile incelenmesi ve bulguların klinik sonuçlarla karşılaştırılması (Uzmanlık Tezi). Bursa: Uludağ Üniversitesi; 2011.
56. Yamamoto T, Sakuma T, Kitazawa Y. An ultrasound biomicroscopic study of filtering blebs after mitomycin C trabeculectomy. *Ophthalmology* 1995;102:1770-6.
57. Pavlin CJ, Harasiewicz K, Foster FS. Ultrasound biomicroscopy of anterior segment structures in normal and glaucomatous eyes. *Am J Ophthalmol* 1992;113:381-9.

58. Zilelioğlu G, Hoşal MB (editör). Göz hastalıklarında ultrason biyomikroskopi, 2. Baskı, Ankara: Baran Ofset 2005.
59. Nolan W. Anterior segment imaging: ultrasound biomicroscopy and anterior segment optical coherence tomography. *Curr Opin Ophthalmol* 2008;19:115-21.
60. Dada T, Gadia R, Sharma A et al. Ultrasound biomicroscopy in glaucoma. *Surv Ophthalmol* 2011;56:433-50.
61. Chiou AGY, Mermoud A, Underdahl JP et al. An ultrasound biomicroscopic study of eyes undergoing deep sclerectomy with collagen implant. *Ophthalmology* 1998;105:746-50.
62. Aptel F, Dumas S, Denis P. Ultrasound biomicroscopy and optical coherence tomography imaging of filtering blebs after deep sclerectomy with new collagen implant. *Eur J Ophthalmol* 2009;19:223-30.
63. Kazakova D, Roters S, Schnyder CC et al. Ultrasound biomicroscopy images: long term results after deep sclerectomy with collagen implant. *Graefes Arch Clin Exp Ophthalmol* 2002;240:918-23.
64. Egrilmez S, Ates H, Nalcaci S et al. Surgically induced corneal refractive change following glaucoma surgery: nonpenetrating trabecular surgeries versus trabeculectomy. *J Cataract Refract Surg* 2004;30:1232-9.
65. Sourdille P, Santiago PY, Villain F et al. Reticulated hyaluronic acid implant in nonperforating trabecular surgery. *J Cataract Refract Surg* 1999;25:332-9.
66. Cheng JW, Cai JP, Li Y et al. Intraoperative mitomycin C for nonpenetrating glaucoma surgery: a systematic review and meta-analysis. *J Glaucoma* 2011;20:322-6.
67. Kronfeld PC. The mechanism of filtering operation. *Pacific Coast Oto-Ophthalm. Soc.* 1949;33:23-40.
68. Cantor LB, Mantravadi A, WuDunn D et al. Morphological classification of filtering blebs after glaucoma filtration surgery. The Indiana Bleb Appearance Grading Scale. *J Glaucoma* 2003;12:266-71.
69. Wells AP, Crowstone JG, Marks J et al. A pilot study of a system for grading of drainage blebs after glaucoma surgery. *J Glaucoma* 2004;13:454-60.
70. Roters S, Lüke C, Jonescu-Cuypers CP et al. Ultrasound biomicroscopy and its value in predicting the long term outcome of viscocanalostomy. *Br J Ophthalmol* 2002;86:997-1001.
71. Mesci C, Olgun A, Erbil HH et al. Mitomisin C eşliğinde derin sklerektomi sonrasında uzun dönem ultrason biyomikroskopi bulguları. *Türk J Ophthalmol* 2011;41:299-303.
72. Negri-Aranguren I, Croxatto O, Grigera DE. Midterm ultrasound biomicroscopy findings in eyes with successful viscocanalostomy. *J Cataract Refract Surg* 2002;28:752-7.
73. Tello C, Liebmann J, Potash SD et al. Measurement of ultrasound biomicroscopy images; intraobserver and interobserver reliability. *Invest Ophthalmol Vis Sci* 1994;35:3549-52.

74. Chiou AGY, Mermoud A, Hédiguer SEA et al. Ultrasound biomicroscopy of eyes undergoing deep sclerectomy with collagen implant. Br J Ophthalmol 1996;80:541-4.

TEŐEKKÜR

Öncelikle tezimin her aşamasında yardımlarını ve tecrübelerini esirgemeyen değerli hocam Prof. Dr. Mehmet Baykara'ya, uzmanlık eğitimim süresince klinik bilgi, beceri ve deneyimlerini aktararak mesleki gelişimime büyük katkıları olan değerli hocalarım Prof. Dr. Hikmet Özçetin, Prof. Dr. Öner Gelişken, Prof. Dr. Ahmet Tuncer Özmen, Prof. Dr. Âli Yücel, Prof. Dr. Remzi Avcı, Prof. Dr. Bülent Yazıcı, Doç. Dr. Berkant Kaderli, Yard. Doç. Dr. Meral Yıldız, Yard. Doç. Dr. Özgür Yalçınbayır ve Uz. Dr. Berna Akova Budak'a saygı ve minnetlerimi sunarım. Eğitimim süresince birlikte çalışmaktan büyük mutluluk duyduğum Uz. Dr. Gamze Uçan Gündüz ve Dr. Fatih Toka'ya ve asistan arkadaşlarıma, kliniğimizin tüm hemşire ve personeline içtenlikle teşekkür ederim.

Her zaman yanımda olup beni bugünlere getiren, hiçbir fedakârlıktan kaçınmayan, hakkını ödeyemeyeceğim anne ve babama, her koşulda yanımda olan sevgili eşime, canım ablama, varlığıyla bana huzur veren oğlum Demir Ulutaş'a sonsuz teşekkürler.

ÖZGEÇMİŞ

1982 yılında Dinar'da doğdum. İlköğretimimi, Isparta Keçiborlu Ondokuz Mayıs İlkokulu'nda, orta ve lise öğretimimi Balıkesir Sırrı Yırcalı Anadolu Lisesi'nde tamamladım. 2000 yılında Ege Üniversitesi Tıp Fakültesi'nde başladığım tıp eğitimimi, 2006 yılında bitirdim. Uludağ Üniversitesi Tıp Fakültesi Göz Hastalıkları Anabilim Dalı'nda 2007 yılında başladığım uzmanlık eğitimime halen devam etmekteyim. Evliyim, bir çocuk annesiyim.