

KIVIRCIK KOYUNU VE YERLİ KEÇİDE SPİNAL SİNİRLERİN (PARS CERVICALİS, PARS THORACALİS, PARS LUMBALİS, PARS SACRALİS, PARS COCCYGEA) RAMUS VENTRALİS'LERİNİN MAKRO-ANATOMİSİ VE SİNİR DEMETLERİNİN (FASCİCULUS) DAĞILIMI VE YERLEŞİMİ ÜZERİNE ARAŞTIRMALAR*

Ali BAHADIR**
Osman YILMAZ****

Bahri YILDIZ***

Ayşe SERBEST****
Hüseyin YILDIZ*****

ÖZET

Araştırma, Uludağ Üniversitesi Araştırma Fonu İşletme Müdürlüğü tarafından satın alınan 1,5-2 yaşında 5 Kıvırcık koyun ile 5 Yerli keçi üzerinde yapıldı. Hayvanlar öldürülme işlemlerini takiben %10'luk formaldehit ile tespit edildi. Her bir omur arcus vertebrae hizasından kesilerek medulla spinalis ortaya çıkarıldı. Spinal sinirlerin ramus ventralis'leri diseke edildi. Sinir demetlerinin sayısı ve çaplarını ölçmek için 0.2-0.4 cm. kalınlığında enine sinir kesitleri alındı. Sürme şeklinde çini mürekkebi ile boyanarak 2 x 2 x 10 büyütmede incelendi.

İnceleme sonucu olarak medulla spinalis'in ramus ventralis'lerindeki demet sayısı ve çaplarının her iki hayvan türünde de plexus brachialis ve plexus lumbosacralis'te daha fazla olduğu gözlemlendi.

Spinal sinirlerin rami ventralis'inde demet sayıları koyunlarda, keçilere göre fazla olmasına karşın, demet çapları keçiye nazaran daha küçük olduğu tespit edildi.

Anahtar Kelimeler : Koyun, Keçi, Spinal Sinirler, Sinir Fasikülü.

* Bu araştırma U.Ü. Rektörlüğü Araştırma Fonunun 93/11 no'lu projesi ile desteklenmiştir.

** Prof. Dr.; U.Ü. Vet. Fak. Anatomi Anabilim Dalı, Bursa-Türkiye.

*** Doç. Dr.; U.Ü. Vet. Fak. Anatomi Anabilim Dalı, Bursa-Türkiye.

**** Öğr. Gör. Dr.; U.Ü. Vet. Fak. Anatomi Anabilim Dalı, Bursa-Türkiye.

***** Araş. Gör.; U.Ü. Vet. Fak. Anatomi Anabilim Dalı, Bursa-Türkiye.

SUMMARY

Investigations on the Macroscopical Anatomy of the Ventral Rami of Spinal Nerves (Pars Cervicalis, Pars Thoracic, Pars Lumbalis, Pars Sacralis, Pars Coccygea), and on the Distribution and Localization of Their Nerve Fascicles of Ventral Rami in Kıvırcık Sheep and Native Goat

The project was carried out on 5 Kıvırcık Sheep and 5 Native Goat, which were purchased by Uludağ University, Research Foundation Administration Office. Following euthanasia the animals were fixed by 10 % formaldehyde. Spinal cord were disclosed by cutting each vertebra off from the level of vertebral arch. The right ventral rami of spinal nerves were dissected. Transversal nerve sections of 0.2-0.4 cm. width were taken to determine the numbers and radii of nerve fascicles. They were painted by smearing India Ink and were examined under 2 x 2 x 10 magnification .

As a result of this study, fibre numbers and diameters were found to be more in ventral rami of spinal cord in brachial and lumbosacral plexus in both animals.

Although, the number of the fibres at the ventral rami of spinal nerves were found to be more in the sheep, fiber diameters were smaller compare to those of the goats.

Key Words : Sheep, Native Goat, Spinal Nerves, Nerve Fascicles.

GİRİŞ

İnsanın ilk evcilleştirdiği hayvan türlerinden biri olan koyun (*Ovis aries*) ve keçi (*Capra hircus*) et, süt, yapağı ve deri gibi ürünlerinden yararlanan hayvanlardır. Ülkemiz koyun yetiştiriciliği yönünden dünyanın önde gelen ülkelerinden biridir. İklim ve doğal koşulların etkilerine göre koyun sayısı ve verimi değişir. Koyun ırklarının sınıflandırma kriterleri; verim yönü, dağılım bölgeleri, kuyruk yapısı ve yapağı tipidir.

Kuzeybatı Anadolu, Marmara ve Trakya bölgelerinde yetiştirilen yağsız kuyruklu Kıvırcık, bölge koşullarına iyi adapte olan bir koyun ırkıdır. Türkiye'de koyun popülasyonunun % 8'lik bölümünü oluşturur. Kıvırcık sağlam tabiatlı ve çevik hayvan olup, cidago yüksekliği 59-69 cm. kadardır.

Koyunun ağız yapısı, çok küçük boylu yem bitkilerinden yararlanmaya olanak verecek şekilde gelişmiştir. Bu özelliği dolayısıyla sığırların yararlanamayacağı, ya da sığırlar tarafından daha önce değerlendirilmiş çayır ve meraları değerlendirme yönünden en uygun canlı koyundur. Keçi ise gerek sığırların gerekse koyunların değerlendiremeyeceği kadar kaba, selülozu yüksek yaprak, fundalık ve çalılık gibi bitkilerden yararlanma yeteneğine sahiptir.

Türkiye keçi sayısı bakımından dünyada 6. sırada yer almakta ve ülke ekonomisine katkısı yüksek olan bir hayvandır. Kıl keçileri, bölgelerin bitki örtüsüyle ilişkili olarak vücut yapısı ve büyüklüğü yönünden farklılık göstermektedir. Kıl keçilerinde cidago yüksekliği 65-75 cm. arasında değişmektedir¹.

Yurdumuzda hayvansal protein açığının artmasıyla konumuzu teşkil eden koyun (*Ovis aries*) ve keçinin (*Capra hircus*) ekonomik önemi de artmaktadır. Bu nedenle ıslah ve yetiştirilmeleri başta olmak üzere, çeşitli bilim adamlarının dikkatlerini üzerlerine çekmiş, fetal dönemdeki gelişmelerinden, iskelet yapısına ve iskelet yapısındaki bazı anatomik sabit farklılıklara kadar incelenmişlerdir^{2,3,4}. Bunun yanında henüz araştırılıp aydınlatılmamış birçok yönleri mevcuttur. Yapılan çalışmayla kıvrıkcık koyun ve kıl keçisinin arasında birçok anatomik farkın olduğu göz önüne alınarak bu iki türün medulla spinalis'lerinden orijin alan nervi spinalis'in ramus ventralis'indeki sinir demetlerinin morfolojik ve morfometrik özelliklerinin ortaya konulması amaçlanmıştır.

Filogenetik olarak sınıfı yükselen hayvanlarda merkezi sinir sistemi ile organlar arasındaki ilişkiyi periferik sinirler sağlar. Periferik sinirler omurilik sinirleri (nn. spinales) ve beyin sinirleri (nn. craniales) olarak ayrılır. Periferik sinirler çift olup, çıkış merkezleri ve dağılıma alanları bakımından da simetrik durumlarını korurlar. Medulla spinalis'ten çıkan periferik sinirler, çıkış segmentlerine göre ayarlanmış olup, her bir segmentten bir çift spinal sinir çıkar.

Spinal sinirler, radix dorsalis ve radix ventralis'in birleşmesinden oluşur. Radix dorsalis üzerinde sensibl liflerin sinir hücrelerini kapsayan ggl. spinale bulunur. Bu ganglion'un perifer'inde dorsal ve ventral kökler birleşerek truncus nervi spinalis'i oluştururlar.

Truncus n. spinalis genellikle kısa olup, sacral ve caudal spinal sinirlerde geriye doğru gittikçe uzar. For. vertebrale laterale içinde ramus meningeus isimli kolu verdikten sonra ramus dorsalis ve ventralis olmak üzere iki kola ayrılır. Boyun bölgesi hariç dorsal kollar ventral kollardan küçüktür.

Spinal sinirler medulla spinalis'in bölümlenmesine uygun olarak; nn. cervicales, nn. thoracales, nn. lumbales, nn. sacrales ve nn. coccygici (caudales) olarak bölümlenirler. Boyun ve kuyruk bölgesi hariç genellikle spinal sinirlerin sayıları omurlarınınin çifti kadardır. Boyun bölgesinde omur sayısından bir fazla (sekiz çift), kuyruk bölgesinde ise sinir çifti sayısı kuyruk omurlarından az olup 4-8 çift arasında değişir^{5,6,7}. Tüm uzunluğu boyunca kalınlığı aynı olmayan medulla spinalis'in intumescentia cervicalis'inden plexus brachialis, intumescentia lumbalis'inden de plexus lumbosacralis çıkar^{5,6,7,8}. Koyunlarda plexus brachialis son üç cervical ve ilk thoracic sinirlerin ventral kolları tarafından oluşmuştur. Son dört lumbal ve ilk iki sacral sinirin ventral kolları da plexus lumbosacralis'in oluşumuna katılır⁹. Plexus brachialis'in en güçlü siniri olan n. medianus C₈ ve Th₁' in ventral kolları tarafından oluşturulur. Plexus

lumbosacralis'in en güçlü siniri olan n. ischiadicus'u L₆ ve S₁'in ventral kolları meydana getirir⁷. Spinal sinirler prensip olarak belli bir vücut segmentini innerve ederler. Extremitelerde embriyonal gelişme sırasında çok sayıda kas elementi olduğundan extremitelerde spinal sinirler daha önce açıklanan plexus nervosum yaparlar^{5,6,7,8}.

Periferik sinirleri sinir tellerinin bir araya gelerek oluşturdukları demetler (fasciculus'lar ya da fasciculi) şekillendirir. Tek sinir telinin etrafını saran bağ dokuya endoneurium, sinir tellerinin oluşturduğu demetlerin çevresini saran bağ dokuya perinerium, periferik siniri bütün olarak saran bağ dokuya ise epineurium denir^{3,8,9,10,11,12}.

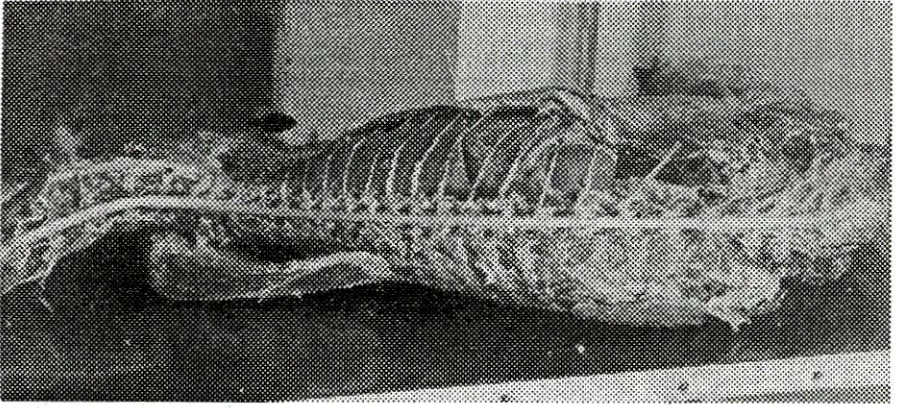
Yapılan çalışmalarda periferik sinirlerle ilgili makroskopik ve mikroskopik düzeyde çalışmalar mevcuttur^{8,12,13,14,15,16}. Bunun yanında kıvrıcık koyun ve kıl keçisinin ramus ventralis'lerindeki fasciculus'ların morfolojik ve morfometrik çalışması bulunmamaktadır. Bu nedenle ramus ventralis'teki demetlerin dağılım, yerleşim ve büyüklüklerinin incelenmesinin yararlı olacağı kanısındayız.

MATERYAL VE METOD

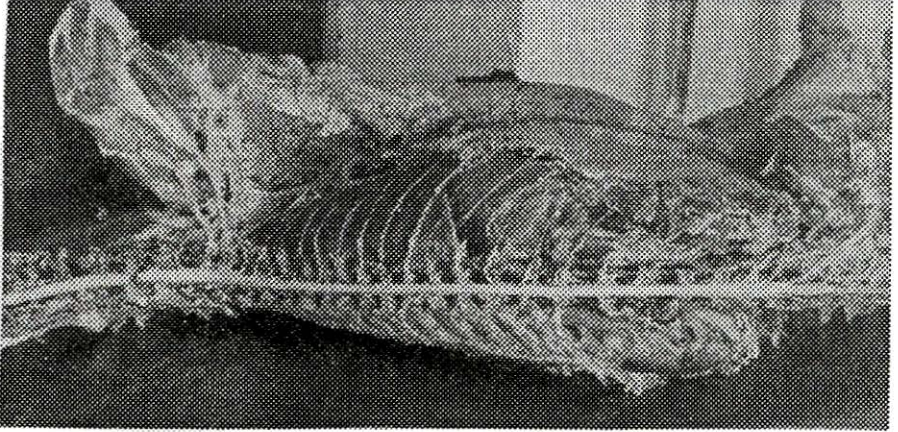
Uludağ Üniversitesi Araştırma Fonu İşletme Müdürlüğü tarafından satın alınan 1,5-2 yaşında 5 kıvrıcık koyun ile 5 yerli kıl keçisi üzerinde çalışma yapıldı. Hayvanlar anestezi altında iken a. carotis communis'lerden kanları boşaltılarak öldürüldü. Aynı damardan %10'luk formaldehit verilerek hayvanlar tespit edildi. Her bir omur arcus vertebrae hizasından kesilerek medulla spinalis ortaya çıkarıldı. Spinal sinirlerin sağ ramus ventralis'leri pars cervicalis'te 1-2 cm., pars thoracica ve pars lumbalis'te 4-5 cm., pars sacralis'te 2-3 cm., pars coccygea'da 1-2 cm. distal'ine kadar diseke edildi (Resim: 1, 2). Belirtilen düzeylerden rami ventrales kesilmek suretiyle medulla spinalis hayvan üzerinden ayrıldı.

Spinal sinirlerin rami ventrales'deki sinir demetlerinin sayı ve çaplarını ölçmek için 0.2-0.4 cm. kalınlığında enine sinir kesitleri alındı. Kesitlerin inceleme yüzeyleri sürme şeklinde çini mürekkebi ile boyandıktan sonra SMZ-10 stereomikroskopta 2 x 2 x 10 büyütmede demet sayı ve çapları tespit edildi. Her hayvan için herbir ramus ventralis'de tesbit edilen demet sayı ve çaplarının ortalaması alındı ve aynı türün diğer bireylerinin ortalamaları ile birleştirildi. Demet çapları ocular içine yerleştirilen mikrometre yardımı ile birim olarak ölçüldü. Daha sonra bu değerler milimetreye dönüştürüldü (1 birim = 0.025 mm.). Elde edilen veriler tablo haline getirilip istatistiksel analizleri yapıp grafikleri çizildi.

Çalışmada Anatomi Anabilim Dalı rutin disseksiyonlarında kullanılan araç ve gereçler kullanıldı.



Resim: 1
Kıl Keçisinde Rami Ventrales'in Görünümü.
(View of Ventral Rami in Native Goat)



Resim: 2
Kıvrıcık Koyunda Rami Ventralis'in Görünümü.
(View of Ventral Rami in Kıvrıcık Sheep)

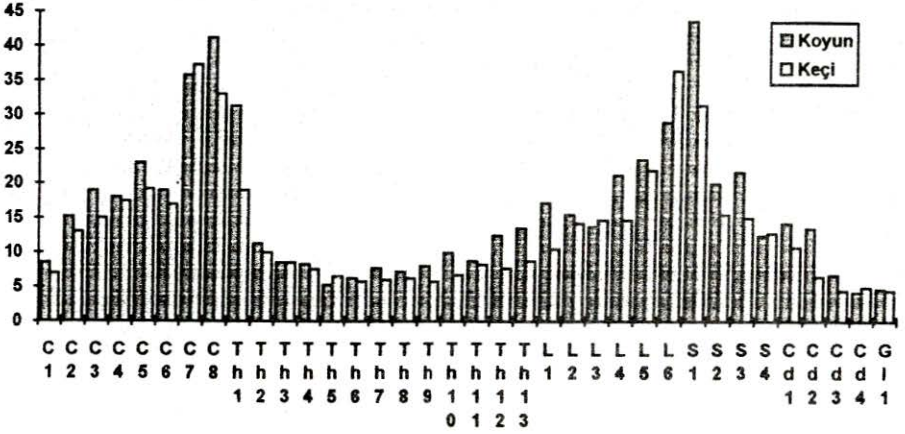
BULGULAR

Araştırmada kullanılan kıvrıcık koyun ve kıl keçilerinin rami ventrales'indeki sinir demetlerinin (nervi fascicules) sayı ve çapları Tablo: 1'de, demet sayılarının dağılımı Grafik: 1'de, demet çaplarının dağılımı ise Grafik: 2'de verilmektedir.

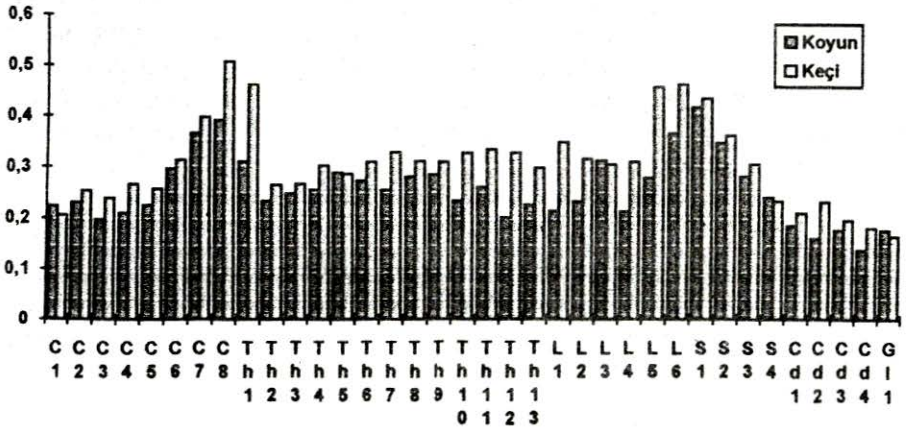
Tablo: I
Koyun ve Keçide Rami Ventrales'deki Demet Sayı ve Çapları

Ramus Ventralis No.	Demet Sayısı				Demet Çapı (mm)			
	Koyun		Keçi		Koyun		Keçi	
	X	Sx	X	Sx	X	Sx	X	Sx
C ₁	8.50	1.19	7.00	0.81	0.224	0.022	0.205	0.007
C ₂	15.25	2.56	13.00	1.58	0.230	0.013	0.253	0.018
C ₃	19.00	1.78	15.00	1.22	0.196	0.015	0.239	0.029
C ₄	18.00	4.26	17.50	2.90	0.210	0.004	0.267	0.028
C ₅	23.00	0.70	19.25	1.25	0.225	0.015	0.258	0.020
C ₆	19.00	1.22	17.00	2.61	0.298	0.009	0.316	0.007
C ₇	35.75	3.09	37.25	5.14	0.368	0.029	0.400	0.013
C ₈	41.25	2.17	33.00	3.81	0.393	0.040	0.508	0.028
Th ₁	31.25	6.22	19.00	3.24	0.312	0.020	0.464	0.067
Th ₂	11.25	1.31	10.00	1.78	0.235	0.027	0.267	0.021
Th ₃	8.50	0.86	8.50	1.04	0.250	0.019	0.269	0.015
Th ₄	8.25	250	7.50	0.64	0.257	0.013	0.305	0.027
Th ₅	5.25	0.62	6.50	0.50	0.291	0.025	0.288	0.013
Th ₆	6.25	1.25	5.75	0.47	0.275	0.027	0.312	0.042
Th ₇	7.75	1.49	6.00	0.70	0.257	0.007	0.331	0.030
Th ₈	7.25	1.11	6.25	1.03	0.283	0.017	0.314	0.008
Th ₉	8.00	1.47	5.75	0.85	0.287	0.032	0.313	0.029
Th ₁₀	10.00	0.70	6.75	1.65	0.235	0.005	0.330	0.039
Th ₁₁	8.75	0.47	8.25	1.44	0.262	0.020	0.337	0.035
Th ₁₂	12.50	2.87	7.75	0.25	0.202	0.026	0.330	0.038
Th ₁₃	13.50	1.19	8.75	0.85	0.227	0.013	0.301	0.017
L ₁	17.25	1.25	10.50	0.28	0.215	0.013	0.351	0.009
L ₂	15.50	1.55	14.25	2.10	0.234	0.007	0.318	0.032
L ₃	13.75	2.87	14.75	1.49	0.315	0.047	0.307	0.021
L ₄	21.25	1.65	14.75	2.10	0.214	0.005	0.313	0.012
L ₅	23.50	4.63	22.00	4.42	0.281	0.028	0.460	0.007
L ₆	29.00	7.31	36.50	5.91	0.368	0.029	0.465	0.033
S ₁	43.75	3.90	31.50	1.71	0.420	0.023	0.437	0.012
S ₂	20.00	2.27	15.50	0.28	0.350	0.045	0.364	0.042
S ₃	21.75	5.38	15.00	0.40	0.283	0.051	0.307	0.014
S ₄	12.50	2.40	12.75	1.25	0.241	0.027	0.234	0.011
Cd ₁	14.25	1.11	10.75	0.47	0.185	0.019	0.211	0.003
Cd ₂	13.50	0.95	6.50	0.64	0.160	0.009	0.233	0.018
Cd ₃	6.75	1.38	4.50	1.19	0.177	0.018	0.196	0.005
Cd ₄	4.25	0.47	5.00	1.00	0.137	0.005	0.181	0.004
Cd ₅	4.75	1.11	4.50	1.50	0.177	0.043	0.165	0.011

Tablo: I ve Grafik 1, incelendiğinde her iki türde de medulla spinalis'in değişik bölgelerindeki rami ventrales'deki demet sayılarının farklı olduğu ve demet sayıları dağılımı bakımından kıvrıkcık koyunun demet sayıları kıl keçisine göre daha fazla olduğu bu farklılığın toplamda istatistiksel olarak önemli olduğu ($P < 0.05$) tesbit edilmesine karşılık, iki türün eş değer sinirlerinin demet sayıları arasında yapılan istatistiksel analizlerde ise farklılığın önemli olmadığı ortaya çıkmıştır ($P > 0.05$).



Grafik: 1
Rami ventrales'teki demet sayılarının dağılımı



Grafik: 2
Rami ventrales'teki demet çapı dağılımı

Yine aynı tablo ve grafiklerden anlaşılacağı üzere medulla spinalis'in değişik bölgelerindeki demet sayıları, her iki hayvan türünde de plexus brachialis ve plexus lumbosacralis'in oluşumuna katılan rami ventrales'te daha

fazla olduğu tespit edilmiştir. Aynı türlerin plexus bölgelerindeki bu değişiklikler diğer bölgeler ile karşılaştırıldığında farklılığın istatistiksel bakımdan da çok önemli olduğu ($P < 0.005$), iki plexus arasında yapılan karşılaştırmalarda ise farklılığın önemli olmadığı tesbit edilmiştir ($P > 0.05$). Kıvrıcık koyunda en fazla demet sayısı C_7 , C_8 , Th_1 ve L_5 , L_6 , S_1 da, kıl geçişinde ise C_7 , C_8 ile L_5 ve L_6 , S_1 de gözlenmiştir.

Tablo: 1 ve Grafik 2 incelendiğinde kıl geçişinin rami ventrales'inin demet sayılarının aksine, demet çaplarının kıvrıcık koyuna oranla daha büyük olduğu ve bu farklılığın toplamda istatistiksel olarak çok önemli olduğu tespit edilmiştir ($P < 0.005$). Buna karşılık demet sayılarında olduğu gibi demet çaplarında da iki tür arasında görülen bu farklılığın eş değer rami ventrales arasında yapılan istatistiksel analizlerde önemli olmadığı tesbit edilmiştir ($P > 0.05$). Plexus brachialis ve plexus lumbosacralis'i oluşturan sinirlerin demet çapları, demet sayılarında olduğu gibi her iki hayvan türünde de aynı türün diğer bölgelerine oranla daha fazla bulunduğu ve yapılan istatistiksel analizlerde bu farklılığın çok önemli olduğu ($P < 0.005$), plexus'lar arasında ise farklılığın önemli olmadığı ($P > 0.05$) tesbit edilmiştir. Kıvrıcık koyunda en büyük çaplı demetlere C_7 , C_8 , L_6 , S_1 ve S_2 'de, kıl geçişinde ise C_7 , C_8 , Th_1 , L_5 , L_6 ve S_1 'de rastlanmaktadır.

TARTIŞMA VE SONUÇ

Filogenetik olarak sınıfı yükselen hayvanlarda merkezi sinir sistemi ile organlar arasındaki ilişkiyi sağlayan periferik sinirler üzerine makroskopik ve mikroskopik düzeyde çalışmalar mevcuttur.^{5,6,7,8,10,11,14,20} Bunun yanında kıvrıcık koyun ve kıl geçişinde spinal sinirlerin ramus ventralis'indeki fasciculus'ların morfolojik ve morfometrik yapılarını açıklayan bilgiye rastlanmamıştır. Konuya en yakın çalışmayı sığırlarda^{15,16} ve kanatlılarda¹⁴ yapmıştır.

Yılmaz ve arkadaşları^{19,20} çalışmalarında sayı ve çap ortalama değerlerinin plexus ischiadicus'u oluşturan sinirlerde daha fazla olduğunu tespit etmiştir. Bizim bulgularımızda bu ifadeyi destekler mahiyette olup, plexus brachialis ve plexus lumbosacralis'i oluşturan spinal sinirlerin rami ventralis'indeki demet sayı ve çapları her iki türde de diğer spinal sinirlere göre daha fazla olduğu gözlenmiştir.

Koyunlarda plexus brachialis son üç cervical ve ilk thoracal sinirlerin ventral kolları tarafından oluşturulur. Son dört lumbal ve ilk iki sacral sinirin ventral kolları plexus lumbosacralis'in oluşumuna katılır⁹.

Plexus brachialis'in en güçlü siniri olan n. medianus C_8 ve Th_1 'in ventral kolları tarafından oluşturulur. Plexus lumbosacralis'in en güçlü siniri olan n. ischiadicus'u L_6 ve S_1 'in ventral kolları meydana getirir.^{5,7,8,12} Bulgularımızda, demet sayıları en fazla olarak kıvrıcık koyunda C_7 , C_8 , Th_1 ve L_5 , L_6 , S_1 'de, kıl

keçisinde ise C₇, C₈ ile L₅, L₆ ve S₁'de tespit edilmiştir. En büyük çaplı demetlere kıvrıcık koyunda C₇, C₈, L₆, S₁, S₂'de kıl keçisinde C₇, C₈, Th₁, L₅, L₆ ve S₁'de rastlamıştır. Bu bulgular her iki plexus'un en güçlü sinirleri olan n. medianus ve n. ishiadicus'taki demetlerin sayı ve çapları daha yüksek olması nedeniyle dikkate değerdir.

Sonuç olarak, tür içi değerlendirmelerde her iki türde de plexus brachialis ve plexus lumbosacralis'i oluşturan sinirlerin demet sayı ve çaplarının diğer spinal sinirlere göre daha fazla olduğu tesbit edilirken, türler arası değerlendirmelerde eş değer spinal sinirlerin rami ventralis'indeki demet sayılarının koyunlarda, keçilere göre daha fazla olduğu, buna karşın demet çaplarının ise keçiden daha küçük olduğu gözlenmiştir.

KAYNAKLAR

- 1- TUNCEL, E.: Küçükbaş hayvan yetiştirme, U.Ü. Ziraat Fakültesi Ders Notları Bursa (1987).
- 2- BAHADIR, A.: Keçi (capra hircus) ve koyun (ovis aries) ossa capri ve ossa tarsi'lerinin fonksiyon yönünden morfolojik incelenmesi, Doktora Tezi, İstanbul (1985).
- 3- HABERMEHL-K-H.: Die altersbestimmung bei haus und labortieren 2. Auflage, Verlag Paul Parey, Berlin and Hamburg (1975).
- 4- RAJATOVA, V.: Morphogenesis of the tarsus of the sheep (Ovis Ammon, F. Aries L.) and the goat Capra Aegaqrus F. Hiecus L.) Folio, Morphologica, Czechoslovakia (1971).
- 5- GETTY, R.: Sisson and grossman's anatomy of the domestic animals, Vol. I, W.B. Saunders Company, Philadelphia-London, 1141-1147 (1975).
- 6- NICKEL, R., SCHUMMER, A., SEIFERLE, E.: Lehrbuch der anatomie der haustiere, Bd. IV Verlag Paul Parey, Berlin und Hamburg, 21 (1975).
- 7- TECİRLİOĞLU, S.: Komparatif veteriner anatomi (Sinir Sistemi), A. Ü. Basımevi, 9-116 (1983).
- 8- DOĞUER, S. ERENÇİN, Z.: Evcil hayvanların komparatif neurolojisi (W. Ellenberger, H. Baum'un 18. Baskısından) A.Ü.Basımevi, Ankara, 203-289 (1966).
- 9- MAY, D. S.N.:The anatomy of the sheep, University of Quensland Press (1970).
- 10- BRAUD, K. G, STESİS, J. E. MARSHALL, A. E.: Morphological and morphometric studies of the vagus and recurrent laryngeal nerve in clinically normal adult dog, American Journal of Veterinary Reserach, 49, 12, 2111-2116 (1988).

- 11- KALAYCI, Ş.: Histoloji, U.Ü.Yayınları, Yayın No; 2-034-0130, U.Ü. Basımevi, 205 (1986).
- 12- WHEELER, S.S., PLUMMER, J.M.: Age-related changes in the fibre composition of equine peripheral nerve. J. of the Neurological Sci. 90, 1, 53-56 (1989).
- 13- BAILEY, C.S., KITCELL, R. L., HAGHIGI, S.S.: Spinal nerve root origins of the cutaneus nervus of the canine pelvic limb, American Journal of Veterinary Research, 49, 1, 115-119 (1988).
- 14- SERBEST, A., BAHADIR, A., YILDIZ, B., YILMAZ, O.: Tavuklarda plexus sacralis ile bunu oluşturan ramus ventralis'lerin makro-anatomik ve subgros incelenmesi, U. Ü. Veteriner Fakültesi Dergisi Sayı:2, Cilt 12 (1993).
- 15- YILMAZ, O.: Sığırlarda plexus ischiadicus'un oluşumu ve ramus ventralis'lerdeki sinir demetlerinin dağılımı ve yerleşimi, Doktora Tezi, Bursa (1992).
- 16- YILMAZ, O., BAHADIR, A., SERBEST, A., YILDIZ, B.: Aynı yaşlı simental boğaların plexus ischiadicus ve n. pudendus'larm oluşumuna katılan ramus ventralis'lerdeki sinir demetlerinin morfolojik ve morfometrik incelenmesi, U.Ü.Veteriner Fakültesi Dergisi Sayı:2, Cilt: 12 (1993).
- 17- ÇİMEN, A.: Anatomi, U. Ü.Basımevi, 443-607 (1987).
- 18- DERE, F.: Nöroanatomı ve fonksiyonel nöroloji, Adana, 23 (1990).
- 19- KING, A. S.: Physiological and clinical anatomy of the domestic mammals. Vol. I : Central Nervous System, Oxford University Press (1994).
- 20- WILLIAM, J.: Applied veteriner histologia, Biton Rauge, Louisiona, 287-311 (1981).