



T. C.
ULUDAĞ ÜNİVERSİTESİ
SAĞLIK BİLİMLERİ ENSTİTÜSÜ
Histoloji ve Embriyoloji Anabilim Dalı

ORAL KONTRASEPTİF BİR İLACIN (DESOLETT) SIÇAN DIŞI GENİTAL SİSTEMİ ÜZERİNE HİSTOLOJİK ETKİLERİ

(DOKTORA TEZİ)

MELDA YARDIMOĞLU

Danışman : Prof. Dr. AYTEKİN ÖZER

BURSA- 1993

İÇİNDEKİLER

	Sayfa No
TÜRKÇE ÖZET	1-2
İNGİLİZCE ÖZET	3-4
GİRİŞ	5-11
GEREÇ VE YÖNTEMLER	
A. Deney Hayvanı	12
B. İlaç Uygulaması	12-13
C. Laboratuvar Çalışmaları	13-14
D. İstatistik Değerlendirmeler	14
BULGULAR	
A. Makroskobik Bulgular	15-17
B. Mikroskobik Bulgular	17-62
TARTIŞMA VE SONUÇ	63-76
KAYNAKLAR	77-84
TEŞEKKÜR	85
ÖZGEÇMİŞ	86

ÖZET

"Oral kontraseptif bir ilacın (Desolett) sıçan dişi genital sistemi üzerine histolojik etkileri".

Yüksek dozda 5-10-15-20-25-30 gün ve hafif dozda 5-10-15-20-25-30-35-40-45-70 gün süreyle mide tubajı yoluyla oral kontraseptif (OC) verilen sıçanlarda genital sistem ışık mikroskopik olarak incelenmiştir. Deney gruplarında ovaryum ağırlıkları ile OC alma süreleri arasında düzenli bir ilişki bulunamamıştır. OC alan sıçanların ovaryum kesitlerinde yapılan incelemelerde öncelikle folliküller ve corpus luteum (CL) üzerinde durulmuştur. Özellikle yüksek doz deney gruplarında Graaf follikül (GF) sayısında anlamlı bir azalma bulunmuştur. Bütün deney gruplarında da atretik follikül sayısında anlamlı bir artma saptanmıştır. Ovaryuma ait bu sonuçlar, OC alan sıçanlarda folliküllerin gelişimini tamamlamadan dejenere olduğunu göstermiştir.

Kontrol ve deney grubu hayvanların uteruslarında endometrial bezlerin yerleştiği alanlar (mm^2) arasında anlamlı bir farklılık bulunamamıştır. Kontrol ve deney grubu hayvanların uteruslarında myometrium kalınlıkları arasında anlamlı bir farklılık görülememiştir.

Kontrol ve deney grubunda vagina kesitlerinde kornifiye tabaka ve epitel kalınlıkları karşılaştırıldığı zaman, iki grup arasında düzenli bir farklılık bulunamamıştır. Sadece 10-15 günlük hafif doz deney gruplarında kornifiye tabaka kalınlıklarında anlamlı bir artma belirlenmiştir. 20 - 30 - 40 günlük hafif doz OC alan deney gruplarında vagina epitel kalınlığında kontrol grubundakilere göre anlamlı bir artış bulunmuştur. Deney grubuna ait vaginal smirlerde östrus siklusunun değişik evrelerine rastlanmıştır.

Bu çalışmadan elde edilen verilerden deney gruplarında özellikle ovaryumların OC'den etkilendiği görülmüştür. Yüksek doz deney grubu sıçanların ovaryum kesitlerinde atretik folliküllerin görülme oranı 20 günlük deneme süresinde en yüksek düzeye ulaşmıştır. Bununla beraber ovaryumların aktivitesini devam ettirdiği, fibrozis belirtilerinin görülmediği ve genital sistemde siklik değişikliklerin indirgenmiş düzeyde devam ettiği sonucuna varılmıştır.

ANAHTAR SÖZCÜKLER: Sıçan dişi genital sistemi- Ethinyl estradiol- Desogestrel- Oral kontraseptifler- Histolojik çalışmalar.



SUMMARY

"Histological effects of an oral contraceptive (Desolett) on the rat female reproductive system."

Genital systems of the rats which had been administered oral contraceptives (OC) as high doses for 5-10-15-20-25-30 days and low doses for 5-10-15-20-25-30-35-40-45-70 days by the way of stomach-sondage were examined light microscopically. No regular relationship was found between ovarian weights and OC administration time in the treatment groups. A special emphasis was given primarily on follicles and corpus luteum (CL) in the investigation of the ovarian section of the rats which had been administered OC. A significant decrease was found in the Graaf follicle (GF) numbers especially in the high dose treatment group. A significant increase was stated in the atretic follicle numbers in all of treatment groups. These results showed us that the follicles of the rats receiving OC were degenerating before maturation.

No significant differences were found between the localization areas (mm^2) of the uterine endometrial glands within the control and treatment groups. There was also no significant difference between the myometrial thickness within the control and treatment groups.

No regular differences were found on the thicknesses of cornified layer and epithelium of vaginal sections between the control and the treatment groups. A significant increase was determined on the thickness of cornified layer in the treatment groups which had been administered OC low dose only for 10-15 days. A remarkable increase was found on the thickness of vaginal epithelium in the treatment groups, which

had been administered OC low dose only for 20-30-40 days, according to the control group. Different stages of estrus cycle was found in vaginal smears of the treatment group.

The data derived from the results of this study showed us that particularly the ovaries were affected from OC in the treatment groups. The rats of the atretic follicles were attained the most of the high level on the ovarian sections of the treatment groups which had been administered OC high dose for 20 days. However, it was concluded that the ovaries were active, and there was no fibrosis, and that the cyclic changes were continuing at minimal levels in the genital system.

KEY WORDS: Rat female genital system - Ethinyl estradiol- Desogestrel- Oral contraceptives- Histological studies.

GİRİŞ

Dünyada özellikle kalkınmasını tamamlayamamış ülkelerde nüfusun hızlı bir oranla artması pek çok sosyo-ekonomik sorunların ortaya çıkmasına neden olmakta, bu sebeple de aile planlaması gün geçtikçe önem kazanmaktadır. Aile planlaması dünyamızın sağlık, mutluluk ve uyumuna büyük katkıları olan ilginç ve çarpıcı bir konudur (1). Aile planlamasını uygulamak üzere, istenmeyen gebeliği önlemek için en uygun, sağlıklı ve etkili yöntemin kullanılması gereği ortaya çıkmıştır. Ailelerin istedikleri çocuk sayısına ve zamanlamasına karar verdikten sonra uygulayabilecekleri gebeliği kontrol yöntemlerinin geliştirilme çalışmaları halen devam etmektedir. Bir yandan yeni yöntemlerin uygulamaya girmesi için çalışılmakta, diğer yandan da mevcut yöntemlerin olumsuz etkilerinin azaltılması için gayret gösterilmektedir.

Günümüzde uygulanan gebeliği kontrol yöntemleri:

1. Oral kontraseptif haplar (OC),
2. Gönüllü cerrahi sterilizasyon,
3. İntrauterin aletler (rahim içi araçlar- RİA),
4. Kondom-kılıf-prezervatif,
5. Vajinal spermidler ve vajinal bariyer yöntemleri (Diyafrem, polietan sünger, servikal başlık),
6. Levonorgestrel veya progesteron içeren vaginal halka,
7. Enjeksiyonlar (Mikrokapsül enjeksiyonlar, Depo enjeksiyonlar Depo-Provera enjeksiyonları),

8. İmplantlar (Deri altı implantları- Norplant, Kapronor implantları, NET Pelletleri),
9. Progesteronlu intrauterin aletler,
- 10.Mifepriston= RU-486 (Progesteron antagonisti),
- 11.Fertil günleri belirleme- Ritm= Takvim yöntemi,
- 12.Koitus interruptus, Abstinens ve Cinsel dışı vurumun çeşitliliği,
- 13.Postkoital kontrasepsiyon (kombine oral kontraseptif hap, RİA, RU-486, Menstrüel ekstraksiyon uygulaması ile).

Halen arařtırmaları devam eden yöntemler:

1. Gonadotrop realising faktör analog ve antagonistleri (LHRH- agonistleri ve LHRH- antagonistleri).
2. Aşı (HCG'ne karşı ya da sperm proteinlerine karşı antikor oluřturma),
3. Gosipol (sperm yapımını reversibl olarak engelleyen, pamuk tohumundan yapılmıř ilaç) (1,2,3).

Bütün bu yöntemlerden arařtırma konumuzun kapsamına giren "Oral kontraseptif haplar" olarak bilinen ilaçlar bazı östrojen ve progesterin hormonlarıdır. Hormonal kontraseptiflerin kullanılması ile ilgili gelişmelere göz atacak olursak; hormon içeren gebeliği önleyici hap fikri 1920'lere kadar giderse de ağızdan alınan, pahalı olmayan ve etkili hormonlar içeren haplar 1940'lara ve 1950'lere kadar yapılamamıştır (4). Menstrüel siklusun hangi döneminde cinsel ilişkinin konsepsiyonla sonuçlandıđı ancak 1930'lu yılların başında anlaşılmaya başlandı. 1930'un başlarında ritm yöntemi, Avusturya'da Knaus ve Japonya'da Ogino tarafından tanımlandı. 1934'de Corner ve Beard progesteronu izole ettiler ve yapısını açıkladılar. Daha sonra 1937'de Makepeace tavşanlar üzerinde, progesteronun ovulasyonu önleyici etkisini gösterdi. Gebeliğin önlenmesi amacıyla ağız yoluyla dışarıdan hormon verme düşüncesi ilk olarak 1940 yılında Sturgis ve Albright tarafından ortaya atılmıştır. Bu konuda ilk çalışmalar Lyon tarafından 1943 yılında ethinyl estradiol ile yapılmıştır. Daha sonra Marker, Djerassi, Rock, Pincus, Garcia ve diđer arařtırmacılar 1950'lerin ortasında OC hapların geliştirilmesini gerçekleřtirdiler. Kadınlar üzerinde progesteron uygulamasının sonuçları ilk defa 1956 yılında Pincus tarafından ortaya konulmuştur. Progesteron ve östrojen kombinasyonunun uygulamaları ise 1958 yılında Pincus ve

Rock tarafından sonuçlandırılmıştır. 1960'ta Food and Drug Administration (FDA), bu hormonların kontraseptif amaçla kullanılmasını onayladı. O tarihten bu yana hapların içerdiği östrojen ve progesteron miktarları sürekli olarak düşürüldü. 1960'ların başında doğum kontrol hapları 50-150 mcg östrojen ve 1-10 mg progestin içeriyordu. Bunu izleyen 10 yıl içinde hapların, ciddi komplikasyonlarının ve diğer olumsuz etkilerinin çoğundan östrojenin sorumlu olduğu anlaşıldı. Bu gün en sık kullanılan haplar 30-50 mcg östrojen ve daha az progestin içermektedir. 1973'den beri kullanılan mini haplar ise, hiç östrojen içermez ve 1 mg'dan az progestin içerir. Gelişen yeni kontraseptiflerde, araştırmacılar yan etkileri azaltıp, uzun dönemdeki güvenliği sağlamlaştırmaya çalışırken doğum kontrol verimliliğini sürdürmeyi veya daha geliştirmeyi amaçlamaktadırlar (1). Yan etki ve risklerin azaltılmasını sağlamak üzere:

- Östrojen ve progestin dozları azaltılmıştır,
- Kontraseptif etkinlik derecesini bozmadan yeni progestinler geliştirilmiştir,
- OC kullanan kadınların doktor kontrolünden geçmesi tavsiye edilmektedir.

OC ilacın devamlı kullanılması gerektiğinden oral yol dışında aynı amaçla ilaç kullanılması pratik ve yaygın bir yöntem değildir. Çünkü hap gebeliği önlemede etkili, kullanılması kolay ve bir çok kadın için güvenli bir yöntemdir (4,5). Bu ilaçlar düzenli kullanıldığında, mükemmel etkili ve reversibl bir koruyucu yöntemdir. % 99'dan fazla oranda etkili oldukları için doğum kontrol hapları, "birleşmeden kaçınma" dışında kadınlara kolayca geri çevrilebilen doğum kontrolünün en güvenilir şeklini sağlar.

OC'ler uygulamaya girdiklerinden bu yana bir çok aileye, "Aile Planlaması" açısından daha rahat bir gelecek sağlamış olmalarına rağmen, ciddi yan etkileri nedeniyle diğer gebeliği kontrol yöntemlerine göre daha fazla tartışılan bir yöntem olmuştur (6). Hormonal gebelik önleyicilerin bileşimindeki östrojen ve progesteronların insan sağlığı üzerinde zararlı etkilerini araştıran çok sayıda deneysel çalışma yapılmıştır. Bu çalışmaların bir kısmı deney hayvanları üzerinde (7-15), bir kısmı ise doğrudan doğruya gönüllü kadınlar üzerinde (16-28) uygulanmıştır. Östrojen ve progesteronlar ya tek başlarına ya da birlikte değişik doz ve sürelerle uygulanmıştır. Fare, sıçan, köpek gibi laboratuvar hayvanlarına östrojen ve progesteronların yalnız

ve kombine şekilde verilmesinin etkileri hakkında önemli miktarda bilgi mevcuttur (29). Deney hayvanları üzerinde yapılan çalışmalar, östrojen ve progesteronların tümöral etkili olduğunu göstermiştir (10). Östrojenler karsinojenik olduğu gösterilmiş steroid hormonlardır (30). Östrojenler tek başına değil de progesteron veya sentetik bir progestin ile birlikte kullanılırlarsa kanserojen etkinlikleri frenlenir (5). Östrojen ve progesteronların karsinojenik etkilerinin hormonal denge üzerine ve verilen dozlara kritik olarak bağlı olduğu ortaya çıkarılmıştır (5,29). Kadınlar üzerinde yapılan çalışmaların sonuçları ise farklılıklar göstermektedir. Boston Colaborative ilaç programı yüksek dozda OC kullanan kadınlardan % 2'sinde fonksiyonel ovaryum kisti nedeniyle cerrahi işlem gerektiğini bildirmektedir. Diğer bazı araştırmacılar (31) ise östrojen ve progesteronların kadınlarda tümör insidansını yükseltmediğini ortaya koymuşlardır.

Yapılan epidemiyolojik çalışmalardan (1,32) değişik sonuçlar elde edilmiştir. OC'lerin uterus serviksi kanserlerini arttırmadığı, ancak displazilere neden olduğu bildirilmiştir. Buna rağmen, servikal jinekolojik muayenelerin dikkatli ve düzenli bir şekilde yapılmasının gerekli olduğu belirtilmektedir. Östrojenden zengin olan ardışık(sequentielle) haplar endometrium kanseri riskini arttırabilir. Kombine hapların progesteron içerikleri fazla olduğundan risk daha azdır (33).

Kanserojen bir madde ile karşılaştıktan sonra, kanserin klinik belirtilerinin ortaya çıkması arasında geçen latent sürenin uzunluğu nedeni ile araştırmaların sonuçlarını almak için uzun bir dönem gerekmiştir. Kanser ve OC'lere ilişkin elde edilen bilgilerin çoğu olumlu bulunmuştur (32,34,35). Östrojen, ovulasyonun inhibisyonu ile ovaryum kanseri riskini % 50 ve fonksiyonel ovaryum kisti riskini de % 90 azaltır (36). Pek çok çalışmada (37), östrojenin meme kanseri, servikal kanser ve diğer habis tümör riskini ne azaltıp ne de arttırdığı gösterilmiştir. Bu durum bir çok ülkeden gelen olgu kontrollü ve geniş populasyon içeren araştırmalar (36) ile desteklenmiştir.

OC'lerin ovaryum kanserine karşı koruyucu olabileceği bildirilmiştir (2,38). Son teorilerin bazılarına göre, ovulasyon olayı kistlerin oluşumuna sebebiyet verebilmektedir ve kistler, epitelial ovarian kanserin prekürsoru olabilirler. Böylece, "acaba OC kullanımı gebelik veya sürekli ovulasyonun baskılanması yoluyla ovarian

kanserin gelişimindeki riski azaltabilir mi? " sorusu mevcuttur.

Epidemiyolojik çalışmaların bazılarında, hap kullananlarda ovaryum kanseri ve endometrial kanserin relatif riskinin (yaklaşık 0.5 risk) azaldığı gösterilmiştir. Bu koruyucu etki hap kullanımı bırakıldıktan 10 yıl sonraya kadar devam etmektedir. Amerika Birleşik Devletleri'nde Walnut Creek araştırmaları (34) ve İngiltere'de Oxford Aile Planlama Birliğinin çalışmalarında (39) ovaryumda benign teratoma riski ve OC kullanımı arasında bir ilişki bulunamamıştır. Walnut Creek çalışmasında, relatif riskin uzun term kullancılarda daha düşük olduğunu, fakat bunun istatistiki olarak anlamlı olmadığını ortaya koymuştur. Benzer şekilde OC kullanımı ile ovaruymun kistadenoma riski arasında bir ilişki bulamamıştır. Bununla beraber, İngiltere'deki çalışmada sonuçlar son zamanlarda OC kullanan kadınlar arasındaki riskin, geçmişte kullananlar veya hiç OC kullanmamış kadınlar arasındakinden daha düşük olabileceğini göstermiştir (29).

Kombine tipte OC hapların, epitelyal ovaryum kanserine karşı koruma sağladığı bir çok araştırmacı tarafından ortaya konmuştur (40-42).

Kombine OC' lerin fertilitenin kontrolünden başka ovarian ve endometrial kanser insidansını azalttığı ve bu koruyucu etkinin OC kullanımının bırakılmasından sonra 10-15 yıl devam ettiği bildirilmektedir (43).

OC'lerin ovaryum kanserine karşı koruyucu etkisi, OC kullanımının bırakılmasından sonra da sürmektedir. Yapılan çalışmalarda (40) , yüksek ya da düşük dozlu formulasyon olması farketmeksizin, aynı korumayı sağladığı saptanmıştır.

OC hapların, aynı zamanda benign meme hastalıkları ve uterin fibroidlere (leiomyom) karşı da koruyucu etkisi olduğu gösterilmiştir (1,39). Kombine tipte OC hapların bir yıl kullanılması endometrial kanser riskini yarıya indirmektedir (40). Kadının OC hapları kullanmayı bırakmasından yıllar sonra bile endometrial kansere karşı koruma devam edebilmektedir (5,40). Yüksek ve düşük dozlu OC hapların endometrial kansere karşı koruyucu bir etkisi olmakla beraber, koruma derecesinin östrojen ve/veya progesteron dozları ile değişip değişmediği bilinmemektedir (40).Östro-progestatifler antigonadotrop etkileriyle ovaryumların dinlenmesini sağlarlar.

Bu antigonadotrop etki 50 mikrogram/ ethinyl estradiol içeren (normodoz) kombine kontraseptiflerle sağlanabilmektedir. Endometriozda da tek olarak sentetik progestatif içeren kontraseptif preparatlar kullanılmaktadır (44). Endometriozis riski sürekli OC kullanan kadınlarda onları geçmişte kullanmış olanlardan daha düşük bulunmuştur (45).

Bir çok çalışmada (39,46,47) OC kullanımının kadınları fonksiyonel ovaryum kistlerine karşı koruduğu ileri sürülmektedir. OC'ler ovulasyonu baskıladıkları için fonksiyonel ovaryum kistlerine karşı koruyucu olduğu bildirilmektedir (38,39). İngiltere'de yapılan bir çalışmada (21), halen OC kullananlarda, folliküler ovaryum kistleri riskinin, diğer kontraseptifleri kullananların sahip olduğu riskin yarısı kadar olduğu ve CL kistleri riskinin de beşte biri kadar olduğu bildirilmiştir. Düşük dozlu kombine ve multifazik kontraseptif haplar, ovulasyonu etkili bir şekilde engelledikleri halde, bazen folliküler gelişmeye izin verebilirler ve bu nedenle kistlere karşı daha düşük bir koruma sağlarlar (48). Ovaryum kisti tanısı konan, yaşları 15-39 arasında değişen 106 kadın (hasta olan grup) ve onların özelliklerine uygun olarak seçilen 255 kadından oluşan kontrol grubunda (hasta olmayan grup) OC kullanımı birbirlerine yakın düzeylerde bulunmuştur (49). Hormonal kontraseptif kullanmayan kadınlarla karşılaştırıldığında ovaryum kisti oluşumu riski, monofazik hap kullananlarda 0.8, trifazik OC kullananlarda 1.3 olarak saptanmıştır. Yüksek steroid dozlu monofazik haplar üzerinde, bundan önce yapılan araştırmaların aksine, düşük dozlu monofazik hapların ovaryum kisti riskini önemli ölçüde azalttığını gösteren bir bulgu elde edilememiştir. Araştırma sonuçları, trifazik hapların ovaryum kisti riskini arttırdığı konusunda, son zamanlarda ileri sürülen görüşleri de desteklememiştir (47).

Düşük dozlu kombine hapların genital sistem üzerinde etkilerini kapsayan araştırmaların sayısının az olduğu bildirilmektedir (4). Bu nedenle yapılan bu çalışmada, günümüzün düşük dozlu kombine tip OC preparatlarından "Desolett" seçilmiştir. Desolett'in bileşiminde östrojen olarak 0.03 mg ethinyl estradiol (EE) ve progestin olarak da 0.15 mg Desogestrel bulunmaktadır.

Bu çalışmada Uludağ Üniversitesi Tıp Fakültesi Deney Hayvanları

Yetiştirme ve Araştırma Merkezi'nde mevcut bulunan Wistar albino sıçanlar kullanılmıştır. Sıçanlarda "Östrus siklusu" 4-5 günde tamamlanmakta olması nedeniyle, böyle kısa östrus siklusuna sahip olan bu hayvanlarda ilacın etkisini görmenin daha kısa sürede gerçekleşebileceği düşünülmüştür. Yaklaşık 250-300 gram ağırlığına sahip olan bu hayvanlarda otopsi sonrası organların disseksiyonu da daha kolay yapılabilmektedir.

Hormonal gebelik önleyicilerin sıçanların dişi genital sistem üzerine etkileri ile ilgili çalışmalara literatürde rastlanmıştır. Radyoaktif işaretli sentetik östrojen (hexoestriol) ile yapılan deneylerde en yüksek ilaç konsantrasyonunun üreme organlarında ve böbreklerde toplandığı bildirilmektedir (50).Yine radyoaktif işaretli östrodiol Baboon'larda vagina ve serviksin çok katlı yassı epitelinin germinatif tabakasında, ovidukt ve uterus bezlerinin yüzey epitelinde gösterilmiştir (51). Taranabilen kaynaklarda Desolett'in formülünde bulunan etkin maddelerin birlikte kullanılarak dişi genital sistem üzerinde oluşturduğu histolojik veya histopatolojik etkilerle ilgili bir çalışmaya rastlanamamıştır. Bu nedenlerden dolayı, çalışmada Desolett'in sıçan dişi genital sistemi üzerinde oluşturduğu yapısal değişimleri üç farklı histolojik boyama tekniği ile ışık mikroskopik düzeyde incelemek amaçlanmıştır. Ayrıca dişi genital sisteme ait organlardan alınan kesitlerde önemli oluşumlar ve onların katmanları mikrometrik ölçümlerle değerlendirilmiş, kontrol ve deney grubu hayvanlarda elde edilen istatistikî sonuçlar karşılaştırılmış ve bu değerlendirmeler çalışmamızın kantitatif bir boyut kazanmasını sağlamıştır.

GEREÇ VE YÖNTEMLER

A. Deney Hayvanı:

Çalışmada ortalama ağırlıkları 250-300 gram arasında değişen altı aylık, yaklaşık 77 adet dişi beyaz sıçan (*Rattus rattus norvegicus*, Wistar s.Albinus; Uludağ Üniversitesi Tıp Fakültesi Deney Hayvanları Yetiştirme ve Araştırma Merkezi) denemeye alındı. Bunların 21 tanesi kontrol grubu, 20 tanesi yüksek doz deney grubu ve 36 tanesi hafif doz deney grubunda değerlendirmeye alındı. Hayvanlar ışık düzeni (07.00-19.00 saatleri arası aydınlık, 19.00-07.00 saatleri arası karanlık), sıcaklığı (22-25°C) ayarlı odalarda, 5-6 sıçan bir kafeste olacak şekilde barındırıldılar. Tüm sıçanlar, Bursa Yem Sanayi Fabrikasının ürettiği yemlerle ve şehir şebeke suyu ile ad libitum beslendiler.

B. İlaç Uygulaması:

Deney grubuna ait 56 adet olgun dişi sıçana, ethinyl estradiol ve desogestrel içeren kombine, monofazik tipte OC bir ilaç olan Desolett (Organon), oral yolla verildi. İlacı, yeterli dozda ve uygun periyotlarla verilebilmesi için mide sondası kullanıldı. Uyguladığımız oral intubasyon yönteminin ilaç vermede ilacın dozu ve zamanı için daha emin sonuçlar verdiği bildirilmektedir (52). Desolett tabletleri, deney grubu sıçanların bir grubuna (20 sıçana) değişik sürelerle (5,10,15,20,25,30 gün) yüksek dozda ve diğer grubuna (36 sıçana) değişik sürelerle (5,10,15,20,25,30,35,40,45,70 gün) hafif dozda olmak üzere her gün aynı saatlerde, suda eritilerek mide sondası ile verildi. Taranabilen literatürde östrojen ve progesteronların

etkilerinin hormonal denge üzerine ve verilen dozlara kritik olarak bağılı olduğu (5,29) ve düşük dozlu kombine hapların etkilerini kapsayan arařtırmaların sayısının az olduđu (4) bildirilmiřtir. SCHARDEIN,J.L.,(53) bir alıřmasında albino sıanlara 0.006-0.008 mg/kg ve 0.06-0.08 mg/kg olmak üzere iki ayrı dozda ethinyl estradiol vermiřtir. Arařtırmacı hafif ve yksek doz dzeylerinde ovaryumda meydana gelen deęiřiklikleri incelemiřtir. Biz de alıřmamızda iki farklı dozu etkilerini grmek ve farklılıkları ortaya ıkarsa tartıřabilmek amacıyla uyguladık.

Farklı dozda ila alan deney grupları:

1. Yksek doz deney grubu: İnsan iin verilmesi ngrlen dozun verildiđi gruptur. 0.6 mg/kg/gn Desogestrel + 0.12 mg/kg/gn Ethinyl estradiol ieren Desolett, sıanlara gnde bir defa olmak üzere verilmiřtir. Sıan iin hesaplanan bu doz, insan iin 6 mg Ethinyl estradiol ieren doza karřılık gelmektedir ki, bu da S.GOODMAN, M.A. ve A.GILMAN (54)'a gre "Yksek doz sınırı" iersine girmektedir.

2. Hafif doz deney grubu: Hayvanların ađırlıklarına gre hesaplanan 0.0003 mg/kg/gn Desogestrel + 0.0006 mg/kg/gn Ethinyl estradiol ieren Desolett, gnde bir defa olmak üzere verilmiřtir. Sıan iin hesaplanan bu doz, insan iin 0.03 mg Ethinyl estradiol ieren doza karřılık gelmektedir ki, bu da "Hafif-Dřk doz sınırı" iersine girmektedir.

Kontrol grubuna ait 21 adet olgun diři sıana hi bir madde verilmemiřtir.

C.Laboratuvar alıřmaları:

Deneme srelerinin sonunda, kontrol ve deney grubu sıanların vaginal smirleri alındı ve otopsileri yapıldı. Otopside alınan genital organlar (ovaryumlar ve onların evrelerinde kıvrımlı seyreden tuba uterinaları ile onları izleyen dupleks tip bikornis uterus ve vagina), % 0.9'luk tuzlu su (NaCl) solsyonunda yıkanarak, ntral formalinde fikse edildiler. Fikse edilen ovaryumlar, elektrikli hassas terazide tartıldılar. Fiksasyonu tamamlanan organlar, doku takipleri yapılarak parafin bloklara gmldler. Parafin bloklardan 5-6 mikronluk seri kesitler alındı. Kesitler Harris Hematoksilen-eosin tekniđi (Harris, 1900), Masson trikrom tekniđi (Masson, 1929), Standart Toluidin mavisi tekniđi (Wolman, 1971) ile boyandılar (54-59).

Kontrol ve deney grubu sıçanlardan östrus siklusları hakkında bilgi almak üzere alınan vaginal smirler (61-65) lamlara yayıldıktan hemen sonra metil alkolde fikse edildiler. Fiksasyondan sonra, smir boyama yöntemi olarak Shorr boyama tekniği (Shorr,1941) ile boyandılar (58). Vaginal smirde yer alan epitel hücrelerinin nukleuslarının boyanmasının sağlanması için Shorr boyama tekniği Pundel ve Dietsch (1952) tekniği ile (65) kobine edildi.

Tüm preparatlar, Nikon ve Olympus marka ışık mikroskopunda değerlendirildi. Kontrol ve deney grubu hayvanların ovaryumlarında gelişmekte olan folliküller, Graaf follikül (GF), atretik follikül, korpora lutea (CL) ve follikül kistlerinin sayımları, her sıçana ait (n=gözlem sayısı, $n > 8$ olmak üzere) preparatlarda yapıldı ve bu yapıların kesit alanlarında görülme oranları çıkarıldı. Her sıçana ait seri ovaryum kesitlerinde gelişmekte olan folliküller, GF, atretik follikül, CL ve follikül kistlerinin çapları, Nikon marka ışık mikroskopunda "mikrometrik oküler" yardımıyla ölçüldü. Fotomikrograflar Lietz marka ışık mikroskopunda çekildi.

D. İstatistikî Değerlendirmeler:

Mikrometrik ölçümlerde kontrol ve deney grupları arasındaki farklılıklar "Student's t-test" (66) ile bilgisayarda belirlenmiş, $p < 0.025$ olan farklılıklar anlamlı olarak kabul edilmiştir.

Kontrol ve deney gruplarına ait ovaryum kesitlerinde sayılan gelişmekte olan follikül, GF, atretik follikül, CL ve follikül kistlerinin görülme oranları "İki Örnek Oranları Arasındaki Farkın Hipotezi testi-Z testi" (66,67) ile belirlenmiş, $p < 0.05$ olan farklılıklar anlamlı olarak kabul edilmiştir.

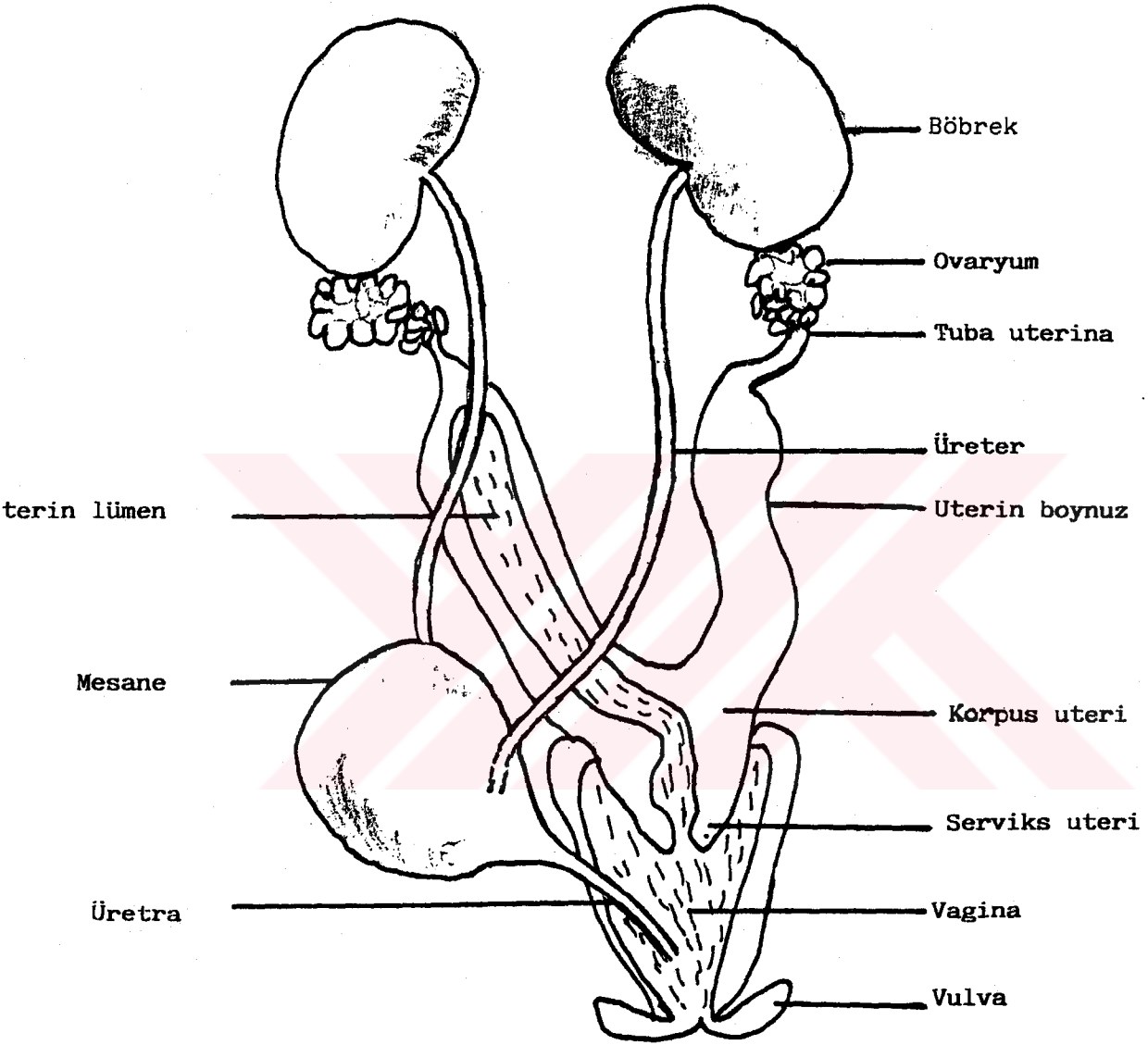
BULGULAR

1- Makroskobik Bulgular:

Dişi sıçanda genital sistemin sağı sollu bir çift ovaryum, tuba uterina (ovidukt=fallop tüpleri=salpinks) ile dubleks tip bikornis uterus, vagina ve vulva'dan oluştuğu görüldü (Şekil-1). Vaginaya ayrı ayrı açılan bikornis uterusun, iki boynuzdan meydana gelip karakteristik olarak "U" biçiminde olduğu saptandı. Uterusun iki uterin boynuz ve bir caudal parça-corporis uteriden oluştuğu görüldü. Yani uterus kuyruk kısmı kısa olan "Y" harfi biçimindeydi. Anatomik olarak Y biçiminin en alt ucu serviks uteri ve üst tarafı korpus uteri oluşturuyordu (Şekil-1). Uterus boynuzları ise "U" harfi biçimindeydi. Kalın duvarlı, içi boş kas yapısında, kuvvetli bir organ olan uterusun önde mesane, arkada rektum, altta vagina arasında yer aldığı görüldü. Her bir uterus boynuzunun ovaryumla bağlantılı olan ve kendi üzerinde kıvrıntılar yapmış tuba uterinaların anterior uçlarında olduğu tespit edildi.

Ovaryumların karın boşluğunda, böbrek uçları altında yer aldığı ve yanlardan dorsal vücut duvarından ligamentlerle böbreklere bağlı olduğu görüldü. Peritoneal kavite içerisine doğru bir şişkinlik şeklinde olan ovaryumların, "Periovarian kese" (Bursa ovarii) içerisinde ve etrafları yağ dokusu ile sarılı olduğu görüldü. Ovaryumların yüzeyi pembemsi beyaz renkte olup lobüler bir görünüme sahip oldukları gözlemlendi. Suspensör ligamentler, ovarian örtü içerisine uzanmaktayken diğer ligamentlerin her bir ovaryumu bir uterin boynuzun anterior ucuna bağladığı tespit edildi. Her bir uterin boynuzun, dorsal geniş ligamentler (mesometrium) ile desteklendiği görüldü.

İlaç alan sıçanların ovaryumları, makroskobik olarak dış görünüş



ŞEKİL-1 : Dişi sıçanda ürogenital sistemin görünümünün şematik çizimi.

FIGURE-1: Schematic drawing of female urogenital system of the rat seen in ventral

bakımından kontrol grubuna göre bir farklılık göstermediler. Renkleri pembemsi beyazımtırak olarak görüldü.

Yüksek doz deney grubunda 10-15 gün ve hafif doz deney grubunda 20 gün süreyle OC alan sıçanların ovaryum ağırlıklarında kontrol grubuna göre istatistiki olarak anlamlı bir düşme saptandı (Tablo-1, Şekil-2a,2b). Kontrol grubunda ortalama ovaryum ağırlığı 74.31 ± 25.55 mg iken; 10 gün süreyle yüksek dozda OC alan grupta 53.31 ± 19.02 mg'a, 15 gün süreyle yüksek dozda OC alan grupta 45.62 ± 13.25 mg'a, 20 gün süreyle hafif dozda OC alan grupta 56.71 ± 20.01 mg'a düşmüştür. Bununla beraber; 70 gün süreyle hafif dozda OC alan grupta 112.50 ± 2.50 mg'a yükselmiştir. Diğer deney gruplarında ovaryum ağırlıkları kontrol grubundakilerle karşılaştırıldığı zaman anlamlı bir farklılık bulunamamıştır.

2- Mikroskopik Bulgular:

İnce, transparan bir bağ dokusu membran "ovarian kapsül" ile sarılmış bulunan her bir ovaryumun mezotel ile örtülmüş olduğu tespit edildi. Deney grubu sıçanlarda yapılan histolojik incelemelerde ovaryum yüzeyi kontrol grubu sıçanlarda olduğu gibi görüldü. Yer yer invajinasyonlar ve korpus luteumdan dolayı çıkıntılar görülüyordu. Ovaryum yüzeyinin peritonla örtülü olmayan yerlerinde "epitelyum germinativum" denilen bir sıra kübik hücre tabakası ile sarılı olduğu saptandı (Şekil-3,5). Yüzey epiteli çoğunlukla basit kübik tipte ve bazı bölgelerde, özellikle invajinasyonlu kısımlarda basit prizmatik tipte görüldü. CL bulunduğu bölgelerde yüzey epiteli daha alçak kübikti ve çoğunlukla dökülmüştü. Kontrol ve deney grubunda yüzey epitelinin altında ince, düzensiz kompakt bağ dokusundan yapılmış tunika albuginea'da kalınlık, şekil ve liflerin seyrinde farklılık görülmedi. Tunika albugineanın altında daha periferik bir kısım olan korteks ve iç tarafta medullar kısmın (zona vasküloza) yer aldığı görüldü. Ovaryum korteksi de kontrol grubu normal sıçanın ovaryum korteksi ile karşılaştırıldığında çok belirgin bir farklılık göstermedi. Sıçanlarda korteks-medulla sınırı kolaylıkla ayırtedilemediği, hilusta korteksin kesintiye uğradığı tespit edildi. Kortekste gelişmenin değişik safhalarında

TABLO-1: Farklı gruplarda ovaryum ağırlıklarının deneme sürelerine göre değişimi. \bar{X} =ortalama ovaryum ağırlığı, SD=standart sapma, $t_{0.025}=1.96$.

(TABLE-1: Variation of ovarian weights due to treatment days in different groups. \bar{X} =the mean of ovarian weight, SD=standard deviation, $t_{0.025}=1.96$)

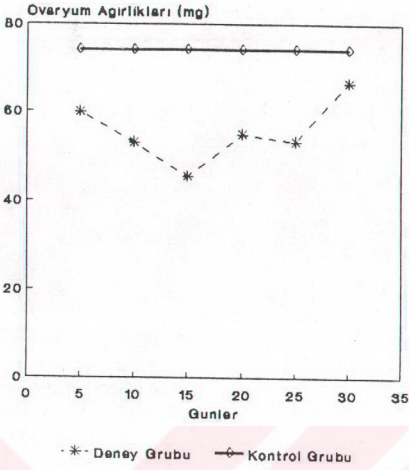
Kontrol grubu	\bar{X} (mg)	SD(mg)
	74.31	25.55

Yüksek Doz Deney Grubu:

Deneme süresi (günler)	\bar{X} (mg)	SD(mg)	t
5	59.87	18.34	1.52
10	53.31 ↓	19.02	2.97
15	45.62 ↓	13.25	3.07
20	55.00	12.00	1.05
25	53.50	13.50	1.13
30	66.66	7.99	0.72

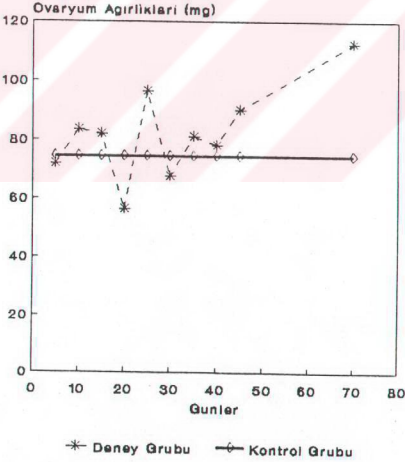
Hafif Doz Deney Grubu:

Deneme süresi (günler)	\bar{X} (mg)	SD(mg)	t
5	71.79	24.60	0.39
10	83.30	16.93	1.05
15	81.83	26.83	0.66
20	56.71 ↓	20.01	2.33
25	96.50	3.50	1.21
30	67.75	7.75	0.50
35	81.00	41.82	0.47
40	78.25	29.22	0.29
45	90.00	10.00	0.85
70	112.50 ↑	2.50	2.08



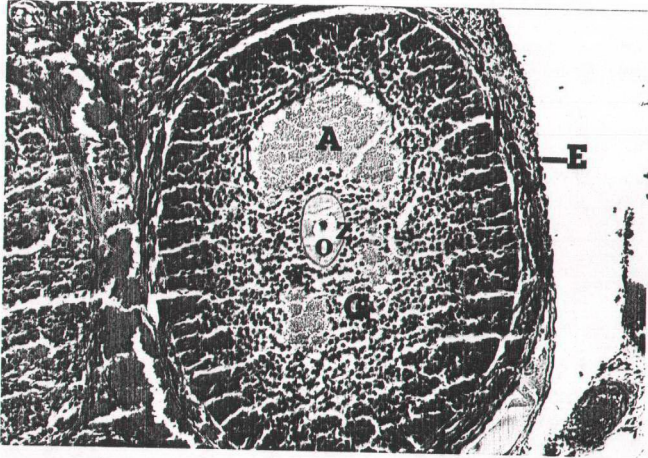
ŞEKİL-2a: Yüksek doz deney grubunda ovaryum ağırlıklarının deneme sürelerine göre değişimi.

(FIGURE-2a: Variation of ovarian weights due to treatment days for high dose)



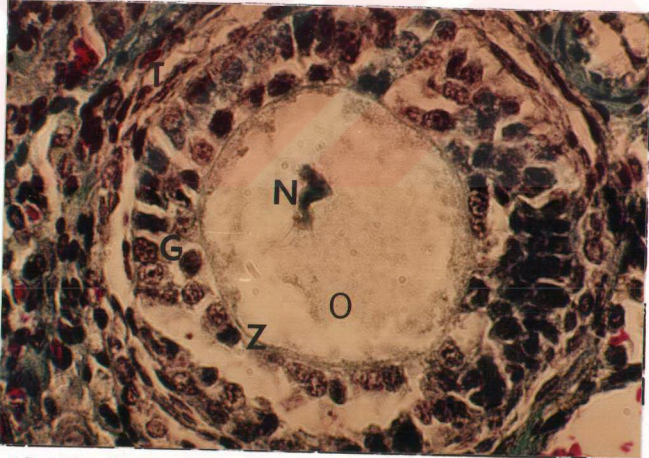
ŞEKİL-2b: Hafif doz deney grubunda ovaryum ağırlıklarının deneme sürelerine göre değişimi.

(FIGURE-2b: Variation of ovarian weights due to treatment days for low dose)



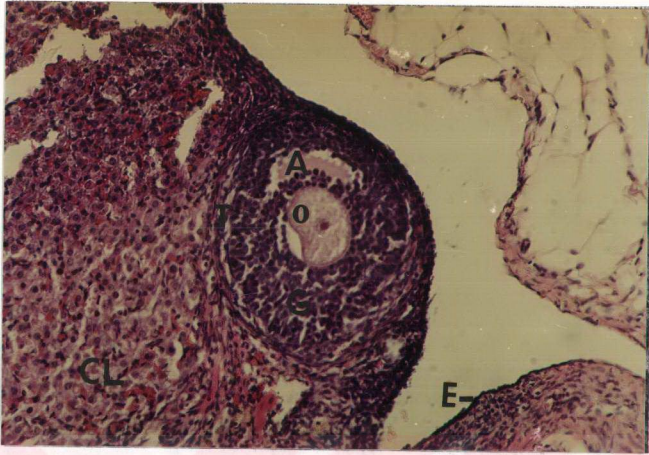
ŞEKİL-3: Kontrol grubu ovaryumda veziküler follikül. O=oosit, z=zona pellusida, A=antrum, G=stratum granülozum, T=teka follikülü, E=epitelyum germinativum. Masson'un trikrom boyası. 5120.

(FIGURE-3: Vesicular follicle of ovary in control group. O=oocyt, z=zona pellucida, A=antrum, G=stratum granulosum, T=teca folliculi, E=epithelium germinativum. Masson's trichrome stain. 5120).



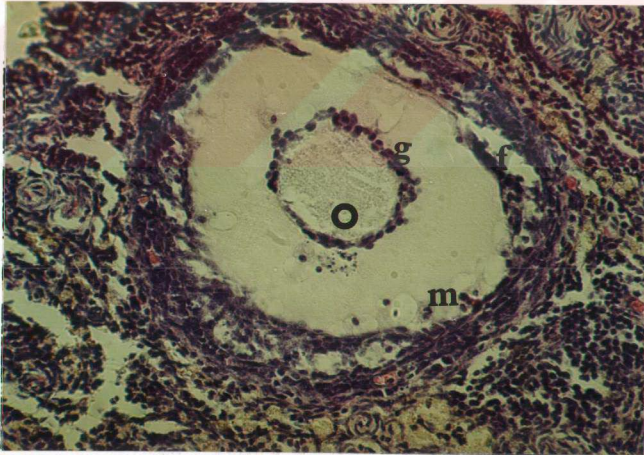
ŞEKİL-4 : 10 gün yüksek dozda OC alan sıçanda multilaminar primer follikül. O=oosit, N=nukleus, Z=zona pellusida, G=stratum granülozum, T=teka follikülü. Masson'un trikrom boyası.12800.

(FIGURE-4: Multilaminar primary follicle of the rat which had been administered high dose OC for 10 days. O=oocyt, N=nucleus, Z=zona pellucida, G=stratum granulosum, T=teca folliculi. Masson's trichrome stain. 12800).



ŞEKİL-5: 35 gün hafif dozda OC alan sıçanda veziküler follikül. O=oosit, A=antrum, G=stratum granulozum, T=teka follikülü, CL=korpus luteum, E=epitelyum germinativum. H.E. 3200.

(FIGURE-5: Vesicular follicle of the rat which had been administered low dose OC for 35 days. O=ooct, A=antrum, G=stratum granulosum, T=teca folliculi, CL=corpus luteum, E=epithelium germinativum. H.E. 3200).



ŞEKİL-6: 30 gün yüksek dozda OC alan sıçanda veziküler follikül atrezisi. O=oosit , g=granuloza hücreleri, f=follikül duvarı, m=makrofaj. H.E. 3200.

(FIGURE-6: Atresia of vesicula follicle of the rat which had been administered high dose OC for 30 days. O=ooct, G=granulosa cells, f=follicular wall, m= macrofage. H.E. 3200).

folliküller, korpora lutea, interstisyel hücreler ve kan damarlarının yer aldığı gözlemlendi. Folliküllerin gelişme derecelerine göre daha derinlere indiği, gelişen folliküllerin merkezinde bir oosit ve onun etrafında follikül epitel hücrelerinin varlığı saptandı. Oositi saran follikül hücreleri, folliküllerin gelişme derecelerine göre; önceleri bir sıra ve yassı biçimliken (primordial follikül), folliküller büyüdükçe kübik biçimli oldukları (unilaminar primer follikül) görüldü. Deney gruplarında ilaç verme sürelerine bağlı olarak unilaminar primer folliküllerin bir ovaryum kesitinde görülme oranlarında artma veya eksilme yönünde düzenli bir sonuç alınamadı (Tablo- 2). Kontrol grubunda unilaminar primer folliküllerin bir kesitte görülme oranı 0.40 iken;

5 günlük yüksek doz deney grubunda 0.75'e,

5 günlük hafif doz deney grubunda 0.96'ya,

10 günlük yüksek doz deney grubunda 0.70'e,

10 günlük hafif doz deney grubunda 2'ye,

15 günlük hafif doz deney grubunda 1.72'ye,

40 günlük hafif doz deney grubunda 1'e

yükselmiştir. Bununla beraber;

25 günlük yüksek doz deney grubunda 0'a ve

70 günlük hafif doz deney grubunda 0'a

düşmüştür.

Deney gruplarında unilaminar primer follikül çaplarının kontrol grubu ile karşılaştırıldığında anlamlı bir farklılık bulunamadı (Tablo-3). Deney grubu sıçanlara ait ovaryum kesitlerinde gözlenen unilaminar primer folliküller kontrol grubundakilerle karşılaştırıldığı zaman iki grup arasında yapısal bir farklılık gözlenmedi.

Folliküllerin daha ileri bir gelişim evresinde, multilaminar primer folliküller halinde follikül hücrelerinin çok katlı "granüloza hücreleri" ne dönüştükleri görüldü. Granüloza hücreleri HE ile boyanmış preparatlarda, bazofilik sitoplazmalı olup protein sentezleyen hücre yapısındaydılar. Deney grubu sıçanların ovaryumlarında incelenen multilaminar primer folliküller, kontrol grubu normal sıçanlarınkıyla benzeri görünümdeydiler. Pek az multilaminar primer follikülde oositte nekrotik değişimler ile

TABLO-2: Kontrol ve deney grubu sıçanların ovaryum kesitlerinde unilaminar primer folliküllerin görülme oranları ve Z değerleri. k=kesit sayısı, n=unilaminar primer follikül sayısı, $\pi = n/k$, $Z_{0.05} = 1.96$.

(TABLE-2: Rates of the unilaminar primary follicles and Z values in the ovarian sections of the control and treatment groups of the rats. k=section number, n=the number of unilaminar primary follicle, $\pi = n/k$, $Z_{0.05} = .96$)

Kontrol grubu	k	$\pi = n/k$	görülme oranı
	30	12/30	0.40

Deneme süresi (günler)	Yüksek Doz Deney Grubu			Hafif Doz Deney Grubu		
	k	π	Z	k	π	Z
5	20	0.75 ↑	2.43	29	0.96 ↑	4.65
10	37	0.70 ↑	2.49	12	2 ↓	13.4
15	21	0.33	0.48	11	1.72 ↑	8.77
20	9	0.44	0.23	20	0.38	0
25	12	0 ↓	2.59	6	0.50	0.45
30	30	0.40	0	5	0.20	0.85
35				6	0.50	0.45
40				6	1 ↑	2.68
45				6	0	1.90
70				8	0 ↓	2.16

TABLO-3: Kontrol ve deney grubu sıçanların ovaryum kesitlerinde unilaminar primer folliküllerin ortalama çapları (mm) ve t değerleri. \bar{X} =ortalama unilaminar primer follikül çapı, SD=Standart sapma.

(TABLE-3: The mean diameters and t values of the unilaminar primary follicles of the ovarian sections in the control and treatment group. \bar{X} =the mean diameter of unilaminar primary follicles, SD=standard deviation)

Kontrol grubu	\bar{X} (mm)	SD(mm)
	0.54	0.16

Yüksek Doz Deney Grubu:

Deneme süresi (günler)	\bar{X} (mm)	SD (mm)	t	t 0.025
5	0.61	0.17	0.98	2.06
10	0.54	0.10	0.06	1.96
15	0.71	0.24	1.74	2.12
20	0.50	0	0.52	2.16
25	-	-	-	-
30	0.54	0.13	0.04	2.08

Hafif Doz Deney Grubu:

Deneme süresi (günler)	\bar{X} (mm)	SD (mm)	t	t 0.025
5	0.48	0.03	1.73	1.96
10	0.51	0.05	0.74	1.96
15	0.45	0.08	1.92	2.04
20	0.68	0.34	1.19	2.11
25	0.50	0	0.45	2.17
30	0.50	0	0.25	2.22
35	0.50	0	0.45	2.17
40	0.58	0.18	0.43	2.13
45	-	-	-	-
70	-	-	-	-

zona pellucida'da şekil bozukluğu ve yer yer boyanma farkı gözlemlendi (Şekil-4).

Deney gruplarında OC alma sürelerine bağlı olarak, yüksek doz deney grubunda 10-15-25 gün süre ile OC alan sıçanlarda, multilaminar primer folliküllerin bir kesitte görülme oranlarında azalma gözlemlendi; hafif doz deney grubunda 5-15 gün süre ile OC alan sıçanlarda multilaminar primer folliküllerin bir kesitte görülme oranlarında artış gözlemlendi (Tablo-4). Kontrol grubunda multilaminar primer folliküllerin bir kesitte görülme oranı 2.25 iken;

10 günlük yüksek doz deney grubunda 0.97'ye,

15 günlük yüksek doz deney grubunda 0.85'e,

25 günlük yüksek doz deney grubunda 1'e

düşmüştür.

5 günlük hafif doz deney grubunda 2.48'e,

15 günlük hafif doz deney grubunda 3.09'a

yükselmiştir.

Multilaminar primer follikül çaplarında yüksek doz deney grubunda 25 gün süre ile OC alan grupta ve hafif doz deney grubunda 5-15-25-40 gün süre ile OC alan grupta kontrol grubu ile karşılaştırıldığında istatistiki olarak anlamlı bir artış gözlemlendi. Fakat diğer deney gruplarında multilaminar primer follikül çapları kontrol grubu ile karşılaştırıldığında anlamlı bir farklılık bulunmadı (Tablo-5).

Oositi saran zona pellucida'nın H.E ile parlak kırmızı renkte, Masson'un trikrom tekniği ile yeşil renkte, standart toluidin mavisi tekniği ile eflatun renkte boyanarak hafif metakromatik reaksiyon verdiği saptanmıştır (Şekil-3). Gelişen follikülleri saran stromadaki fibroblastlar ve bağ dokusu fibrillerince oluşturulan "teka follikülü" nin follikül büyüdükçe iç tarafta kan damarlarından zengin daha gevşek düzenlenmiş "teka interna"ya ve dış tarafta fibrilleri daha yoğun olarak konsantrik şekilde düzenlenmiş "teka eksterna"ya farklılaşmış olduğu görüldü (Şekil-3). Gelişen folliküllerde granüloza hücreleri arasında küçük ve düzensiz lakünalar oluştuğu gözlemlendi. Bu küçük ve düzensiz lakünalardan içerisi likör follikülü veya folliküler sıvı ile dolu olan bir kaç antrum geliştiği ve bu folliküllerin "sekonder-veziküler follikül" oldukları tespit edildi (Şekil-3).

TABLO-4: Kontrol ve deney grubu sıçanların ovaryum kesitlerinde multilaminar primer folliküllerin görülme oranları ve Z değerleri. k=kesit sayısı,n=multilaminar primer follikül sayısı, $\pi=n/k$, $Z_{0,05}=1.96$.

(TABLE-4: Rates of the multilaminar primary follicles and Z values in the ovarian sections of the control and treatment groups of the rats. k=section number,n=number of the multilaminar primary follicle, $\pi=n/k$, $Z_{0,05} = 1.96$)

Kontrol grubu	k	$\pi=n/k$	görülme oranı
	30	45/30	2.25

Deneme süresi (günler)	Yüksek Doz Deney Grubu			Hafif Doz Deney Grubu		
	k	π	Z	k	π	Z
5	20	1.25	1.02	29	2.48 ↑	2.03
10	37	0.97 ↓	3.36	12	1.58	0.21
15	21	0.85 ↓	5.26	11	3.09 ↑	1.96
20	9	1.11	1.36	20	1.65	0.43
25	12	1 ↓	2.29	6	1.33	0.40
30	30	1.16	1.73	5	1.4	0.21
35				6	1	1.66
40				6	1.16	0.92
45				6	1	1.66
70				8	1	1.90

TABLO-5: Kontrol ve deney grubu sıçanların ovaryum kesitlerinde multilaminar primer folliküllerin ortalama çapları (mm) ve t değerleri, \bar{X} =ortalama multilaminar primer follikül çapı, SD=standart sapma, $t_{0.025}=1.96$

(TABLE-5: The mean diameters and t values of the multilaminar primary follicles of the ovarian sections in the control and treatment groups. \bar{X} =the mean diameters of the multilaminar primary follicles, SD=standard deviation, $t_{0.025}=1.96$)

Kontrol grubu	\bar{X} (mm)	SD (mm)
	1.73	0.64

Yüksek Doz Deney Grubu

Deneme süresi (günler)	\bar{X} (mm)	SD (mm)	t
5	1.96	0.96	1.22
10	1.91	2.39	0.48
15	1.56	0.70	0.88
20	2	0.44	1.25
25	2.79 ↑	0.90	4.65
30	1.89	0.70	1.09

Hafif Doz Deney Grubu:

Deneme süresi (günler)	\bar{X} (mm)	SD (mm)	t
5	1.98 ↑	0.58	2.17
10	2	0.70	1.48
15	2.06 ↑	0.61	2.35
20	2.01	0.69	1.86
25	2.31 ↑	0.70	2.32
30	2	0.88	0.97
35	1.91	1.05	0.61
40	2.42 ↑	0.97	2.48
45	2.25	0.99	1.74
70	2.18	0.78	1.79

Veziküler folliküllerin bir kesitte görülme oranları yüksek doz deney grubunda 5 gün süre ile OC alan sıçanlarda ve hafif doz deney grubunda 5-10-15-35-40-70 gün süreyle OC alan sıçanlarda anlamlı olarak arttı (Tablo-6). Kontrol grubunda veziküler folliküllerin bir kesitte görülme oranı 0.40 iken;

5 günlük yüksek doz deney grubunda 0.80'e,

5 günlük hafif doz deney grubunda 1.27'e,

10 günlük hafif doz deney grubunda 0.83'e,

15 günlük hafif doz deney grubunda 1'e,

35 günlük hafif doz deney grubunda 1.16'ya,

40 günlük hafif doz deney grubunda 1.16'ya,

70 günlük hafif doz deney grubunda 1.25'e

yükseldi.

Deney gruplarında veziküler follikül çaplarında kontrol grubuyla karşılaştırıldığında anlamlı bir farklılık bulunmadı (Tablo-7). Deney grubu sıçanlara ait bazı veziküler folliküller kontrol grubundakilerle karşılaştırıldığı zaman iki grup arasında yapısal bir farklılık gözlenmedi (Şekil-3,5). Ancak bazı veziküler folliküllerde atrezi belirtilerine rastlandı (Şekil-6). Bu belirtiler follikülün biçiminde değişme, deformasyon, follikül duvarında granüloza hücrelerinde ve teka follikülü de atretik belirtiler şeklinde kendini gösterdi. Granüloza hücrelerinin nukleusları piknotikti, granüloza hücreleri birbirlerinden ayrılmış ve oosit ile bağlantıları bozulmuştu. Bazen de oosit, likör follikülü içinde serbest halde, yüzer pozisyondaydı. Teka follikülü'nde atrezi ile beraber luteinizasyon görüldü. 35 gün hafif dozda OC alan sıçanda atrezinin ilk işareti oosit sitoplazmasında görüldü (Şekil-5). Diğer bazı atretik veziküler folliküllerde oositin şeklinde yassılaşıma ve zona pellusida'nın kaybolması şeklinde atretik belirtiler vardı (Şekil-6).

Folliküler gelişimin en son evresinde GF'lerde küçük antrumların birleşerek daha büyük tek bir antrum oluşturdukları, antrum içersindeki likör follikülü birikimine bağlı olarak granüloza hücre tabakasının incelenerek " Membrana granüloza"yı oluşturduğu saptandı. Granüloza hücrelerinin folliküler duvarın belirli bir noktasında antruma doğru bir hücre tepeceği oluşturarak "Kumulus ooforus"u

TABLO-6: Kontrol ve deney grubu sıçanların ovaryum kesitlerinde veziküler follüküllerin görülme oranları ve Z değerleri. k=kesit sayısı, n=veziküler follükül sayısı, $\pi=n/k$, $Z_{0.05} = 1.96$).

(TABLE-6: Rates of the vesicular follicles and Z values in the ovarian sections of the control and treatment groups of the rats. k=section number, n=number of the vesicular follicle, $\pi=n/k$, $Z_{0.05} = 1.96$)

Kontrol grubu	k	$\pi=n/k$	görülme oranı
	30	12/30	0.40

Deneme süresi (günler)	Yüksek Doz Deney Grubu			Hafif Doz Deney Grubu		
	k	π	Z	k	π	Z
5	20	0.80 ↑	2.79	29	1.27 ↑	8.96
10	37	0.18	1.90	12	0.83 ↑	2.54
15	21	0.52	0.87	11	1 ↑	3.43
20	9	0.44	0.23	20	0.25	1.09
25	12	0.25	0.91	6	0.83	1.94
30	30	0.53	1.03	5	0.80	1.66
35				6	1.16 ↑	3.43
40				6	1.16 ↑	3.43
45				6	0.16	1.08
70				8	1.25 ↑	4.32

TABLE-7: Kontrol ve deney grubu sıçanların ovaryum kesitlerinde veziküler folliküllerin ortalama çapları (mm) ve t değerleri. \bar{X} =ortalama veziküler follikül çapı, SD=standart.

(TABLE-7: The mean diameters and t values of the vesicular follicles of the ovarian sections in the control and treatment group. \bar{X} =The mean diameter of vesicular follicles, SD=standard deviation)

Kontrol grubu	\bar{X} (mm)	SD(mm)
	3.87	1.55

Yüksek Doz Deney Grubu:

Deneme süresi (günler)	\bar{X} (mm)	SD(mm)	t	t 0.025
5	3.71	1.21	0.29	2.05
10	4.28	1.53	0.55	2.11
15	3.59	0.82	0.54	2.08
20	3.37	0.41	0.62	2.14
25	3.83	0.23	0.04	2.16
30	4.34	1.04	0.95	2.05

Hafif Doz Deney Grubu:

Deneme süresi (günler)	\bar{X} (mm)	SD(mm)	t	t 0.025
5	3.81	1.30	0.14	1.96
10	3.75	1.16	0.20	2.08
15	3.90	0.28	0.07	2.08
20	4.30	1.66	0.50	2.13
25	4.10	0.58	0.30	2.13
30	3.87	1.34	0	2.14
35	3.42	1.61	0.59	2.11
40	3.92	0.86	0.08	2.11
45	3.50	0	0.23	2.20
70	4.05	0.87	0.31	2.08

şekillendirdikleri görüldü. Kumulus ooforusun antruma doğru yaptığı çıkıntı içersinde bulunan oosit ve zona pellusida çevresindeki granüloza hücrelerinin "korona radiata"yı oluşturdukları gözlemlendi. Folliküler gelişimi en son evresinde tanımlanan bu folliküle, GF (matür follikül) denilmektedir. Likör follikülünün HE ve Masson'un trikrom tekniği ile homojen pembe renkte, Toluidin mavisi tekniği ile erguvani renkte (metakromatik) boyandığı görüldü (Şekil-7-10).

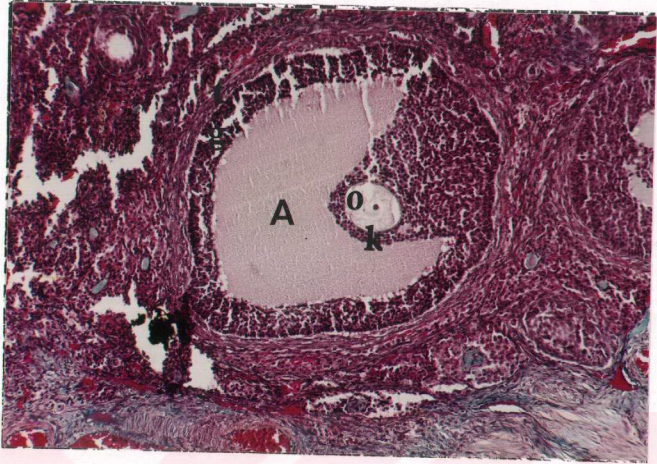Deney grubu sıçanlara ait GF'ler kontrol grubundakilerle karşılaştırıldığı zaman iki grup arasında bazı yapısal farklılıklar gözlemlendi. Bu farklılıklar değişik derecelerde olup deney grubunda kontrolden sapmalar gösteren GF atrezilerine rastlandı (Şekil-7-12). 10 gün yüksek dozda OC alan sıçanda rastlanan GF'de granüloza hücreleri prizmatik görünümdeydi, teka interna'da kapiller genişlemeleri görüldü (Şekil-10). 5 gün hafif dozda OC alan sıçanda bu belirtiler görülmedi (Şekil-9).

GF'lerin bir kesitte görülme oranları, yüksek doz deney grubunda 10-15-20-25-30 gün süreyle OC alan sıçanlarda ve hafif doz deney grubunda 20-25-35-45 gün süreyle OC alan sıçanlarda istatistiki bakımdan anlamlı olarak azaldı (Tablo-8). Kontrol grubunda GF'lerin bir kesitte görülme oranı 0.43 iken;

- 10 günlük yüksek doz deney grubunda 0.10'a,
- 15 günlük yüksek doz deney grubunda 0.14'e,
- 20 günlük yüksek doz deney grubunda 0'a,
- 25 günlük yüksek doz deney grubunda 0'a,
- 30 günlük yüksek doz deney grubunda 0'a,
- 20 günlük hafif doz deney grubunda 0.15'e,
- 25 günlük hafif doz deney grubunda 0'a,
- 35 günlük hafif doz deney grubunda 0'a,
- 45 günlük hafif doz deney grubunda 0'a

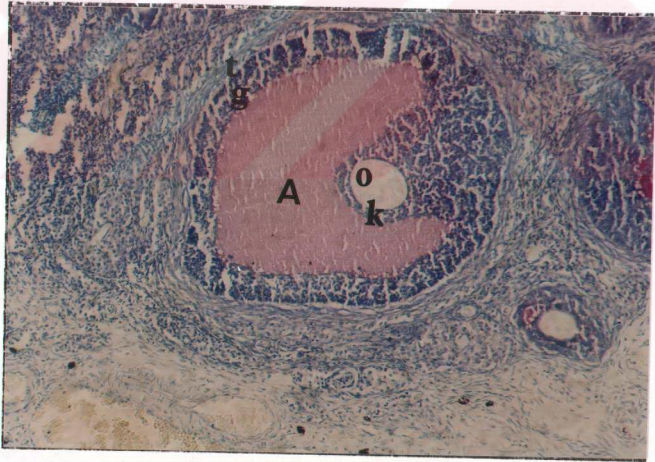
düştü.

Deney gruplarında GF çaplarında kontrol grubu ile karşılaştırıldığında belirgin ve istatistiki olarak anlamlı bir farklılık bulunmadı. Sadece 5 günlük hafif doz deney grubunda GF çapı, kontrol grubundakine göre anlamlı olarak azaldı. Ancak



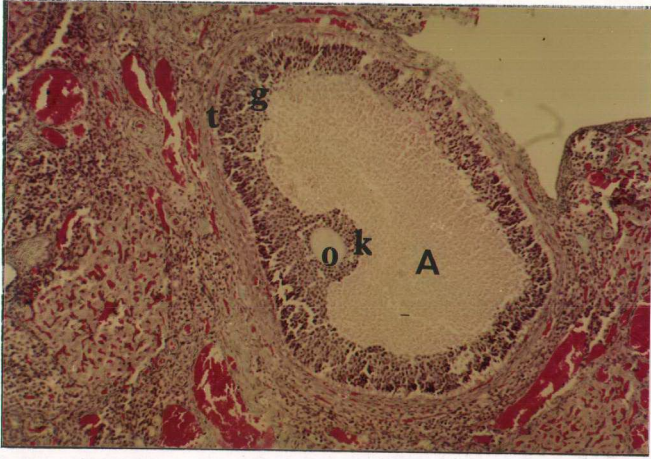
ŞEKİL-7: Kontrol grubu ovaryumda GF. O=oosit, A=antrum, k=korona radiata, g=membrana granuloza, t=teka follüküli. Masson'un trikrom boyası. 2048.

(FIGURE-7: GF in the control group ovary. O=oocyt, A=antrum, k=corona radiata, g=membrana granulosa, t=teca folliculi. Masson's trichrome stain. 2048).



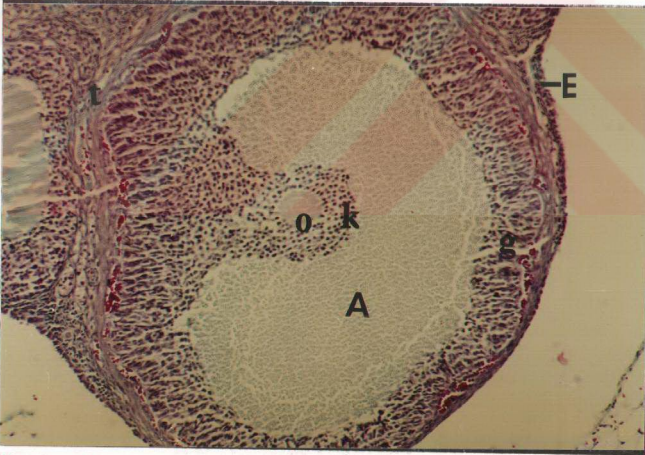
ŞEKİL-8: Kontrol grubu ovaryumda F. O=oosit, A=antrum, k=korona radiata, g=membrana granulozum, t=teka follüküli. Toluidin mavisi 2048.

(FIGURE-8: GF in the control group ovary. O=oocyt, A=antrum, k=corona radiata, g=membrana granulosum, t=teca folliculi. Toluidin blue. 2048).



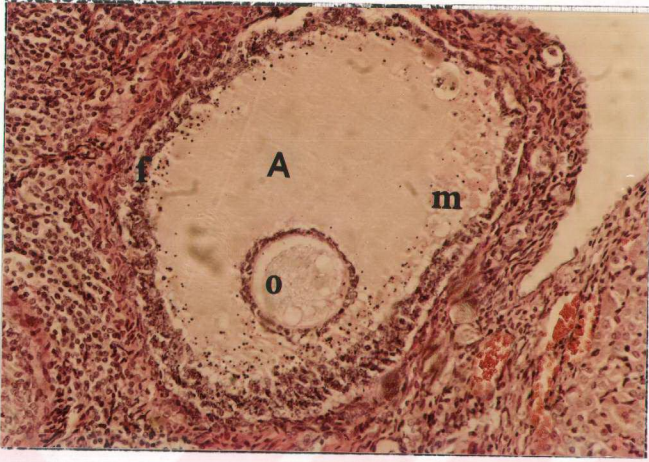
ŞEKİL-9: 5 gün hafif dozda OC alan sıçanda GF. O=oosit, k=korona radiata, A=antrum, g=membrana granulozum, t=teka follüküli, CL=korpus luteum. Masson'un trikrom boyası. 2048.

(FIGURE-9: GF of the rat which had been administered low dose OC for 5 days. O=oocyt, k=corona radiata, A=antrum, g=membrana granulorum, t=teca folliculi, CL=corpus luteum. Masson's trichrome stain. 2048)



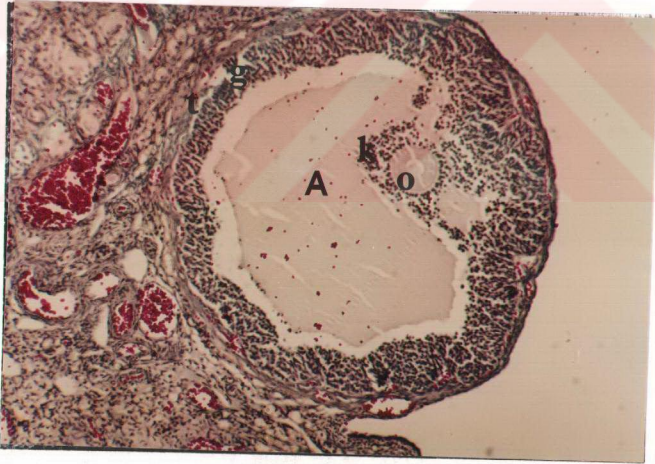
ŞEKİL-10: 10 gün yüksek dozda OC alan sıçanda GF. O=oosit, k=korona radiata, A=antrum, g=membrana granulozum, t=teka follüküli, E=epitelyum germinativum. Masson'un trikrom boyası.2048.

(FIGURE-10: GF of the rat which had been administered high dose OC for 10 days. O=oocyt, k=corona radiata, A=antrum, g=membrana granulorum, t=teca folliculi, E=epithelium germinativum. Masson's trichrome stain. 2048)



ŞEKİL-11: 10 gün yüksek dozda OC alan sıçanda GF atrezisi. O=oosit, A=antrum, f=atretik follikül duvarı, m=makrofaj nükleusları, H.E. 3200.

(FIGURE-11: GF atresia of the rat which had been administered high dose OC for 10 days. O=oocyt, A=antrum, f=the wall of atretic follicle, m=nuklei of makrofaje. H.E. 3200)



ŞEKİL-12: 25 gün yüksek dozda OC alan sıçanda GF atrezisi. O=oosit, A= antrum, k=korona radiata, g=membrana granüloza, t=teka follikülü. Masson'un trikrom boyası.2048.

(FIGURE-12: GF atresia of the rat which had been administered high dose OC for 25 days. O=oocyt, A=antrum, k=corona radiata, g=membrana granulosa, t=teca folliculi. Masson's trichrome stain. 2048)

TABLO-8: Kontrol ve deney grubu sıçanların ovaryum kesitlerinde GF'lerin görülme oranları ve Z değerleri k=kesit sayısı, n=GF sayısı, $\pi=n/k$, $Z_{0.05}=1.96$.

(TABLE-8: Rates of the GFs and Z values in the ovarian sections of the control and treatment groups of the rats k=section number, n=the number of GFs, $\pi=n/k$, $Z_{0.05}=1.96$)

Kontrol grubu	k	$\pi=n/k$	görülme oranı
	30	13/30	0.43

Deneme süresi (günler)	Yüksek Doz Deney Grubu			Hafif Doz Deney Grubu		
	k	π	Z	k	π	Z
5	20	0.25	1.32	29	0.58	1.74
10	37	0.10 ↓	3.04	12	0.50	0.39
15	21	0.14 ↓	2.20	11	0.27	0.93
20	9	0 ↓	2.41	20	0.15 ↓	2.10
25	12	0 ↓	2.74	6	0 ↓	2.01
30	30	0 ↓	4.07	5	0.40	0.13
35				6	0 ↓	2.01
40				6	0.33	0.45
45				6	0 ↓	2.01
70				8	0.62	0.96

diğer gruplarda görülen az sayıdaki GF çapı ile kontrol grubundaki GF çapı arasındaki fark önemsizdi (Tablo-9).

Ovulasyondan sonra GF'ün yerini almış olan CL granüloza lutein hücreleri iri veziküler nükleuslarıyla büyük ve soluk boyanmış hücreler olarak gözlendi (Şekil-5,9). Granüloza lutein hücrelerinin, granüloza hücrelerinden daha iri ve daha soluk renkte boyandıkları dikkati çekti. Aynı zamanda sitoplazmaları köpüğümsü bir görünüme sahip olup steroid salgılayan hücre özelliğini yansıtmaktadırlar. Teka lutein hücrelerinin, CL'un periferinde yer aldıkları, özellikle granüloza lutein hücrelerinin kıvrımları arasında toplandıkları saptandı. Teka lutein hücreleri, granüloza lutein hücrelerinden daha küçük olup daha koyu boyandılar. Bu hücrelerin aralarında kapillerlerin mevcut olduğu görüldü (Şekil-5,9). Sıçanlarda bir östrus siklusu döneminde çok sayıda (yaklaşık 12 tane) oosit-2 ovulasyona uğradığı için bir çok östrus siklusu boyunca çok sayıda CL görülmüştür. CL'ların bir kesitte görülme oranı, yüksek doz deney grubunda 10-20-30 gün ve hafif doz deney grubunda 20 gün süreyle OC alan sıçanlarda istatistiki olarak anlamlı şekilde azaldı (Tablo-10). Kontrol grubunda korpora luteanın bir kesitte görülme oranı 4.83 iken;

10 günlük yüksek doz deney grubunda 1.56'ya,

20 günlük yüksek doz deney grubunda 0.55'e,

30 günlük yüksek doz deney grubunda 1.50'ye,

20 günlük hafif doz deney grubunda 2.10'a

düştü.

CL çapı yüksek doz deney grubunda 5-10-15-25-30 gün ve hafif doz deney grubunda 35-45 gün süre ile OC alan sıçanlarda istatistiki olarak anlamlı bir artış gösterdi. Buna karşın 20 günlük hafif doz grubunda korpora lutea çapı anlamlı bir şekilde azaldı. Fakat 5-10-15-25-30-40-70 günlük hafif doz gruplarında CL çapı kontrol grubu ile karşılaştırıldığı zaman anlamlı bir farklılık göstermedi (Tablo-11).

Deney grubu sıçanların ovaryumlarında incenen CL'lar, kontrol grubu normal sıçanlarınkine benzeri yapısal görünümdeydiler (Şekil-5,9).

CL'un dejenerasyonu sonucu oluşan fibröz ve adipöz skar dokudan ibaret küçük çaplı korpus albicans, CL'a göre daha dip kısımlarda rastlandı ve CL'dan daha

TABLO-9: Kontrol ve deney grubu sıçanların ovaryum kesitlerinde GF'lerin ortalama çapları ve t değerleri. \bar{X} =ortalama GF çapı (mm), SD=standart sapma.

(TABLE-9: The mean diameters and t values of the GFs of the ovarian sections in the control and treatment groups. \bar{X} =the mean diameters of GF,SD=standart deviation)

Kontrol grubu	\bar{X} (mm)	SD(mm)
	7.115	1.82

Yüksek Doz Deney Grubu:

Deneme süresi (günler)	\bar{X} (mm)	SD(mm)	t	t 0.025
5	6.70	1.63	0.44	2.12
10	7.37	0.41	0.27	2.13
15	6.16	0.62	0.87	2.14
20	-	-	-	-
25	-	-	-	-
30	-	-	-	-

Hafif Doz Deney Grubu:

Deneme süresi (günler)	\bar{X} (mm)	SD(mm)	t	t 0.025
5	5.88	1.10	2.30	2.04
10	5.66	0.68	1.86	2.11
15	5.16	0.62	1.78	2.14
20	8.16	1.02	0.95	2
25	-	-	-	-
30	6.50	0.50	0.46	2.16
35	-	-	-	-
40	6.25	0.75	0.64	2.16
45	-	-	-	-
70	6.80	1.91	0.32	2.12

TABLO-10: Kontrol ve deney grubu sıçanların ovaryum kesitlerinde CL'un görülme oranları ve Z değerleri k =kesit sayısı, n =CL sayısı, $\pi=n/k$, $Z_{0.05} = 1.96$.

(TABLE-10: Rates of the CLs and Z values in the ovarian sections of the control and treatment groups of the rats. k =section number, n =number of the CLs, $\pi=n/k$, $Z_{0.05} = 1.96$.)

Kontrol grubu	k	$\pi=n/k$	görülme oranı
	30	145/30	4.83

Deneme süresi (günler)	Yüksek Doz Deney Grubu			Hafif Doz Deney Grubu		
	k	π	Z	k	π	Z
5	20	2.80	1.17	29	6.68	0.57
10	37	1.56 ↓	3.53	12	3.83	0.96
15	21	2.85	1.13	11	5.90	0.26
20	9	0.55 ↓	6.65	20	2.10 ↓	2.00
25	12	3.00	0.86	6	4.00	0.23
30	30	1.50 ↓	3.59	5	4.40	0.10
35				6	4.66	0.04
40				6	2.33	1.15
45				6	3.33	0.50
70				8	2.12	1.50

TABLO-11: Kontrol ve deney grubu sıçanların ovaryum kesitlerinde CL'un ortalama çapı (mm) ve t değerleri. \bar{X} =ortalama CL çapı, SD=standart sapma, $t_{0.025}=1.96$.

(TABLE-11: The mean diameters and t values of the CLs of the ovarian sections in the control and treatment groups. \bar{X} =the mean diameter of the CL, SD=standard deviation, $t_{0.025}=1.96$)

Kontrol grubu	\bar{X} (mm)	SD(mm)
	7.26	1.79

Yüksek Doz Deney Grubu:

Deneme süresi (günler)	\bar{X} (mm)	SD(mm)	t
5	7.83 ↑	2.41	2.12
10	8.06 ↑	2.77	2.41
15	9.15 ↑	2.87	5.69
20	7.40	1.50	0.16
25	8.33 ↑	2.36	2.97
30	9.90 ↑	2.82	7.41

Hafif Doz Deney Grubu

Deneme süresi (günler)	\bar{X} (mm)	SD(mm)	t
5	6.97	1.66	1.55
10	7.37	1.71	0.34
15	7.64	1.88	1.39
20	6.31 ↓	1.69	3.07
25	7.10	2.25	0.39
30	7.04	1.56	0.54
35	8.30 ↑	2.44	2.63
40	6.92	2.08	0.66
45	8.20 ↑	1.91	2.16
70	7.11	2.34	0.31

soluk renkte boyanan korpus albicansin hücrelerinin büyüklüğü ve vaskülarizasyonunun azaldığı saptandı.

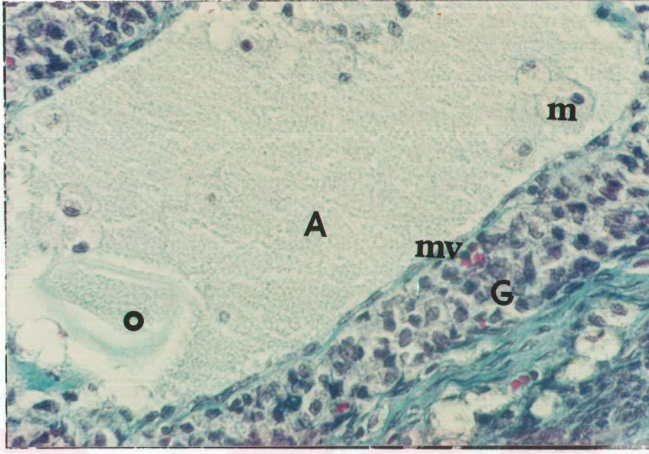Kontrol ve deney grubu sıçanların ovaryum preparatlarında çok sayıda atretik folliküller görülmüştür (Şekil-6,11-14).

Atretik folliküllerin bir kesitte görülme oranları, yüksek doz deney grubunda 5-10-15-20-25-30 gün süreyle OC alan sıçanlarda ve hafif doz deney grubunda 5-10-15-20-25-30-35-40-45-70 gün süreyle OC alan sıçanlarda istatistiki olarak anlamlı şekilde arttı (Tablo-12). Kontrol grubunda atretik folliküllerin bir kesitte görülme oranı 0.73 iken;

5 günlük yüksek doz deney grubunda	1.70'e,
10 günlük yüksek doz deney grubunda	1.67'e,
15 günlük yüksek doz deney grubunda	1.28'e,
20 günlük yüksek doz deney grubunda	3.88'e,
25 günlük yüksek doz deney grubunda	2.75'e,
30 günlük yüksek doz deney grubunda	2.13'e,
5 günlük hafif doz deney grubunda	1.68'e,
10 günlük hafif doz deney grubunda	2.33'e,
15 günlük hafif doz deney grubunda	1.81'e,
20 günlük hafif doz deney grubunda	3.15'e,
25 günlük hafif doz deney grubunda	2'ye,
30 günlük hafif doz deney grubunda	1.60'a,
35 günlük hafif doz deney grubunda	3.66'ya,
40 günlük hafif doz deney grubunda	0.83'e,
45 günlük hafif doz deney grubunda	1.16'ya,
70 günlük hafif doz deney grubunda	1.12'ye

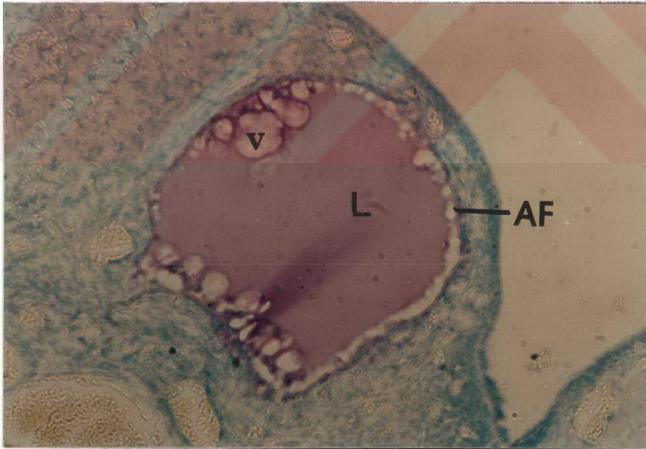
yükseldi.

Deney gruplarında doz ve sürelerle bağlı olarak, atretik follikül çapları kontrol grubu ile karşılaştırıldığında anlamlı bir farklılık gözlenmedi; sadece 5 günlük yüksek doz ve 35 günlük hafif doz deney grubunda atretik follikül çapı kontrol grubundakine göre anlamlı olarak yükseldi. Ancak bütün diğer deney gruplarındaki



ŞEKİL-13: Kontrol grubu ovaryumda atretik follükül duvarı. O=oosit, A=antrum, G=granüloza hücre tabakası, mv=membrana vitrea, m=makrofaj. Masson'un trikrom boyası.5120.

(FIGURE-13: Atretic follicle wall in the control group ovary. O=oocyt, A=antrum, G=the layer of granüloza cells, mv=membrana vitrea, m=makrofage. Masson's trichrome stain. 5120)



ŞEKİL- 14: AF=kontrol grubu ovaryumda atretik follükül, L=likör follükülü, v=vakuol. Toluidin mavisi. 2048.

(FIGURE-14: AF=atretic follicle in the control group ovary, L=liqueur folliculi, v=vacuol. Toluidin blue. 2048.)

TABLO-12: Kontrol ve deney grubu sıçanların ovaryum kesitlerinde atretik folliküllerin görülme oranları ve Z değerleri. k=kesit sayısı, n=atretik follikül sayısı, $\pi=n/k$, $Z_{0.05}=1.96$).

(TABLE-12: Rates of the atretic follicles and Z values in the ovarian sections of the control and treatment groups of the rats. k=section number, n=number of atretic follicles, $\pi=n/k$, $Z_{0.05}=1.96$)

Kontrol grubu	k	$\pi=n/k$	görülme oranı
	30	22/30	0.73

Deneme süresi (günler)	Yüksek Doz Deney Grubu			Hafif Doz Deney Grubu		
	k	π	Z	k	π	Z
5	20	1.70 ↑	*	29	1.68 ↑	*
10	37	1.67 ↑	*	12	2.33 ↑	*
15	21	1.28 ↑	*	11	1.81 ↑	*
20	9	3.88 ↑	*	20	3.15 ↑	*
25	12	2.75 ↑	*	6	2.00 ↑	*
30	30	2.13 ↑	*	5	1.60 ↑	*
35				6	3.66 ↑	*
40				6	0.83 ↑	*
45				6	1.16 ↑	*
70				8	1.12 ↑	*

* Z değerleri ileri derecede $Z_{0.05}$ değerlerinden büyüktür.

atretik follikül çapları ile kontrol grubundaki atretik follikül çapları arasındaki fark istatistiki olarak önemsizdi (Tablo-13). Deney grubu sıçanların ovaryumlarında incelenen atretik folliküller kontrol grubu normal sıçanlarınkıyla benzeri morfolojik görünümdeydiler. Atrezi olayı, gelişen folliküllerin herhangi bir evresinde olmakla beraber en fazla veziküler ve GF'lerinde belirgin şekilde görülmüştür.

Bütün bunlara ilaveten, kontrol ve deney grubu sıçanların ovaryumlarında follikül kistlerine de rastlanmıştır (Şekil-15). Follikül kistleri ince duvarlı ve lümenleri saydam bir sıvı ile dolu olarak gözlenmiştir. Bu sıvı kontrol grubundaki folliküler sıvı ile benzer şekilde boyanmıştır.

Follikül kistlerinin bir kesitte görülme oranı, yüksek doz deney grubunda 10-15 gün ve hafif doz deney grubunda 5 gün süre ile OC alan sıçanlarda istatistiki bakımdan anlamlı şekilde azaldı, bununla beraber 30 günlük yüksek doz deney grubunda ve 35 günlük hafif doz deney grubunda anlamlı olarak arttı. Ancak 5-20-25 günlük yüksek doz deney grubunda ve 5-10-15-20-25-30-40-45-70 günlük hafif doz deney grubunda follikül kistlerinin bir kesitte görülme oranı, kontrol grubu ile karşılaştırıldığı zaman anlamlı bir farklılık görülmedi (Tablo-14). Kontrol grubunda follikül kistlerinin bir kesitte görülme oranı 0.16 iken;

10 günlük yüksek doz deney grubunda 0'a,

15 günlük yüksek doz deney grubunda 0'a,

5 günlük hafif doz deney grubunda 0'a

düştü. Bununla beraber,

30 günlük yüksek doz deney grubunda 0.60'a,

35 günlük hafif doz deney grubunda 0.66'ya,

yükseldi.

Follikül kisti görülen deney gruplarında, follikül kisti çapı kontrol grubu ile karşılaştırıldığında belirgin ve istatistiki olarak anlamlı bir fark bulunmadı. Sadece 30 günlük yüksek doz deney grubunda follikül kisti çapı, kontrol grubundakine göre istatistiki bakımdan anlamlı şekilde küçüldü (Tablo-15).

Kontrol ve deney grubunda ovaryum korteksinde sitoplazmaları soluk renkte boyanmış ve lipit damlacıkları içerdikleri için köpüğümsü bir görünümü olan

TABLO-13: Kontrol ve deney grubu sıçanların ovaryum kesitlerinde atretik folliküllerin ortalama çapları (mm) ve t değerleri. X=ortalama atretik follikül çapı, SD=standart sapma.

(TABLE-13: The mean diameters and t values of the atretic follicles of the ovarian sections in the control and treatment groups. X=the mean diameter of atretic follicle, SD=standard deviation)

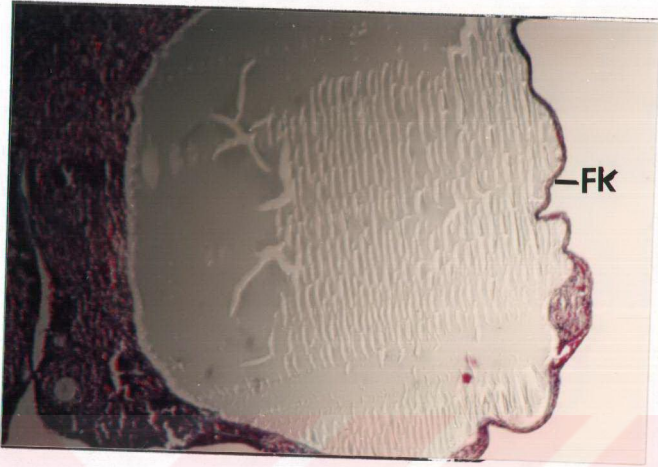
Kontrol grubu	X(mm)	SD(mm)
	3.43	1.13

Yüksek Doz Deney Grubu:

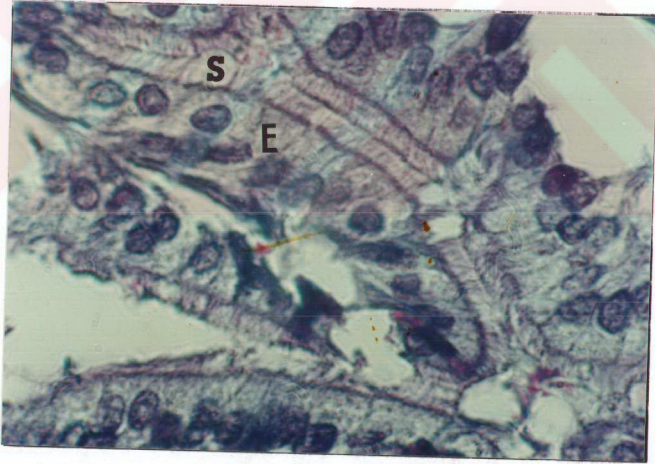
Deneme süresi (günler)	X(mm)	SD(mm)	t	t 0.025
5	4.25	1.45	2.23	1.96
10	3.62	1.58	0.53	1.96
15	3.53	1.59	0.26	1.96
20	3.05	1.42	1.04	1.96
25	3.87	1.28	1.32	1.96
30	3.58	1.50	0.44	1.96

Hafif Doz Deney Grubu:

Deneme süresi (günler)	X(mm)	SD(mm)	t	t 0.025
5	3.55	1.61	0.31	1.96
10	2.92	0.94	1.71	1.96
15	2.81	0.90	1.93	1.96
20	3.62	1.54	0.54	1.96
25	3.37	1.32	0.13	1.96
30	3.31	1.11	0.25	2.04
35	5.06	2.08	3.24	1.96
40	3.10	0.49	0.63	2.06
45	3.71	1.90	0.48	2.05
70	3.38	1.19	0.09	2.04



ŞEKİL- 15: FK=kontrol grubu ovaryumda follikül kisti. Masson'un trikrom boyası. 806.
(FIGURE-15: FK=cystic follicle in the control group ovary. Masson's trichrome stain. 806.)



ŞEKİL-16: Kontrol grubunda tuba uterinanın infundibulum bölgesi. E=epitel, S=siller.
Masson'un trikrom boyası. 12800.
(FIGURE-16: Infundibulum region of tuba uterina in the control group. E=epithelium,
S=cilia. Masson's trichrome stain. 12800.)

TABLO-14: Kontrol ve deney grubu sıçanların ovaryum kesitlerinde follikül kistlerinin görülme oranları ve Z değerleri. k=kesit sayısı, n=follikül kisti sayısı, $\pi=n/k$, $Z_{0.05} = 1.96$.

(TABLE-14: Rates of the cystic follicles and Z values in the ovarian sections of the control and treatment groups of the rats. k=section number, n=the number of cystic follicles, $\pi=n/k$, $Z_{0.025}=1.96$)

Kontrol grubu	k	$\pi=n/k$	görülme oranı
	30	5/30	0.16

Deneme süresi (günler)	Yüksek Doz Deney Grubu			Hafif Doz Deney Grubu		
	k	π	Z	k	π	Z
5	7	0	1.16	29	0	2.29
10	37	0	2.58	12	0	1.50
15	21	0	1.97	11	0	1.44
20	9	0	0.98	20	0.05	1.24
25	12	0	1.07	6	0	1.07
30	30	0.6	4.90	4	0.25	0.41
35				6	0.66	2.58
40				6	0	1.07
45				6	0	1.07
70				8	0	1.23

TABLE-15: Kontrol ve deney grubu sıçanların ovaryum kesitlerinde follikül kistlerinin ortalama çapı (mm) ve t değerleri. X=ortalama follikül kisti çapı, SD=standart sapma.

(TABLE-15: The mean diameters and t values of the cystic follicles of the ovarian sections in the control and treatment groups. X=the mean diameter of cystic follicle, SD=standard deviation)

Kontrol grubu	X(mm)	SD(mm)
	11.40	3.00

Yüksek Doz Deney Grubu:

Deneme süresi (günler)	X(mm)	SD(mm)	t	t 0.025
5	-	-	-	-
10	-	-	-	-
15	-	-	-	-
20	-	-	-	-
25	-	-	-	-
30	7.38	2.85	2.75	2.08

Hafif Doz Deney Grubu:

Deneme süresi (günler)	X(mm)	SD(mm)	t	t 0.025
5	-	-	-	-
10	-	-	-	-
15	-	-	-	-
20	8	0	1.03	2.77
25	-	-	-	-
30	6	0	1.63	2.77
35	9.75	1.47	0.99	2.36
40	-	-	-	-
45	-	-	-	-
70	-	-	-	-

iri, yuvarlak şekilli, kümeler halinde epiteloid karakterde interstisyel hücelere rastlandı.

Tuba uterinanın silli ve fimbriyalar taşıyan "infundibulum" ile periovarial boşluk içersinde başladığı görüldü (Şekil-16). Ampulla ile devam eden tuba uterinada ampullanın ince duvarlı ve östrus sırasında genişleyen bir kese şeklinde olduğu görüldü (Şekil-17). Preparatlarımızda ovulasyonla tuba uterinaya atılan oosit 2 ve korona radiata hücelerine de rastlandı (Şekil-18).

Kontrol ve deney grubu preparatlarda tuba uterinalar benzeri histolojik görünümdeydiler.

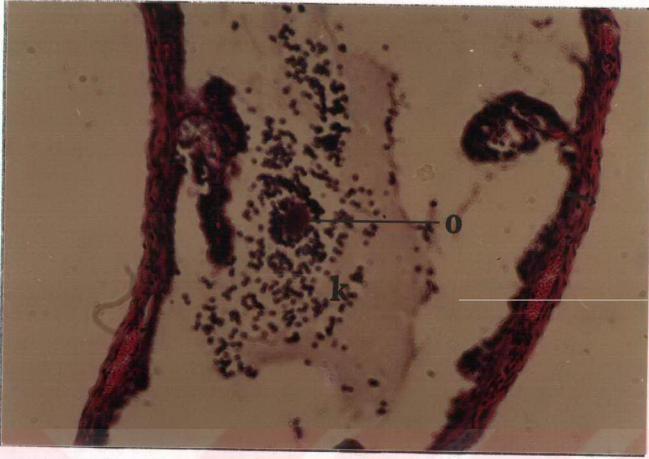
Uterusta, korpus uteri duvarında tunika mukoza endometrium; tunika muskularis myometrium; tunika seroza perimetrium olmak üzere belirgin klasik yapıda gözlenmiştir.

Deney gruplarında verilen OC'in dozuna ve OC verme süresine bağlı olarak endometrium bezlerinin alanları (mm^2) kontrol grubundakilere göre anlamlı bir farklılık göstermedi (Tablo-16).

Endometrium yüzey epiteli ve endometrium bezleri deney ve kontrol grubu sıçanlarda benzeri histolojik görünüme sahip olarak görüldü. Ancak 5 gün yüksek dozda OC alan sıçanda uterus kavitesinde ve endometrial bez lümeninde bol lökosit görüldü, endometrial bez lümenleri genişlemişti (Şekil-19).

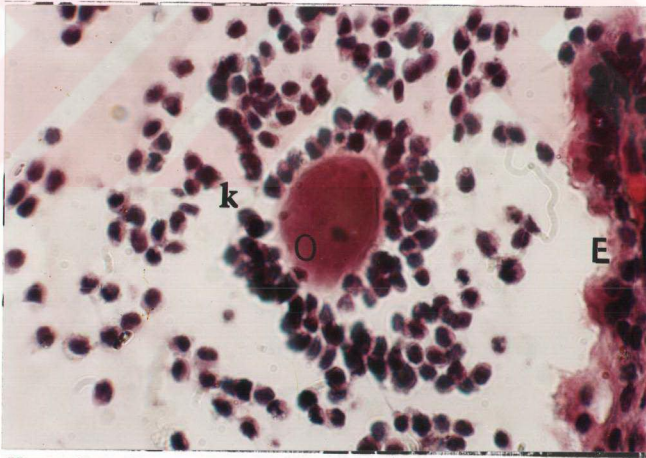15 günlük yüksek doz deney grubunda ve 10-15 günlük hafif doz deney grubunda myometrium kalınlıkları kontrol grubuna göre anlamlı şekilde azaldı. Buna karşın 20 günlük yüksek doz deney grubunda ve 70 günlük hafif doz deney grubunda myometrium kalınlıkları, kontrol grubuna göre anlamlı şekilde artmıştır. 5-10-25-30 günlük yüksek doz deney gruplarında ve 5-20-25-30-35-40-45 günlük hafif doz deney gruplarında myometrium kalınlıkları kontrol grubundakilerle karşılaştırıldığı zaman anlamlı bir farklılık bulunmamıştır (Tablo-17).

Uterusu vaginaya bağlayan, uterusun genişlemiş alt parçası olarak görülen serviks (Şekil-1) uterusun devamında yer alan endoserviks ve dış yüzü vaginanın içine bakan ektoserviks (porsio) olmak üzere iki anatomik kısımdan oluşmuştur. Kontrol ve deney grubu sıçanlarda ektoserviksın histolojik yapısı genelde farklılık göstermemekle beraber 15 gün yüksek ve hafif dozda OC alan sıçanlarda çok



ŞEKİL-17: Kontrol grubunda tuba uterinanın ampulla bölgesi(→) ve korona radiata hücreleriyle ovulasyona uğrayan oosit-2. O=oosit-2, k=korona radiata hücreleri. H.E.2048.

(FIGURE-17: Ampulla region of tuba uterina in the control group and ovulated oosit-2 with corona radiata cells (→).O=oocyt-2, k=corona radiata cells. H.E. 2048.)



ŞEKİL-18: Kontrol grubunda tuba uterinanın ampulla bölgesi ve korona radiata hücreleriyle ovulasyona uğrayan oosit-2. O=oosit-2, k=korona radiata hücreleri, E=ampulla epiteli. H.E.5120.

(FIGURE-18: Ampulla region of tuba uterina in the control group and ovulated oosit-2 with corona radiata cells. O=oocyt-2, k-corona radiata cells, E=epithelium of ampulla region. H.E.5120.)

TABLO-16: Kontrol ve deney grubu sıçanların uterus kesitlerinde endometrium bezlerinin alanları(mm²) ve t değerleri X=ortalama endometrium bez alanı, SD=standart sapma, t_{0,025}=1.96.

(TABLE-16: Areas of endometrial glands (mm²) of uterine sections in the control and treatment groups of the rats and t values.X=the mean areas of endometrial glands, SD=standard deviation, t_{0,025}= 1.96)

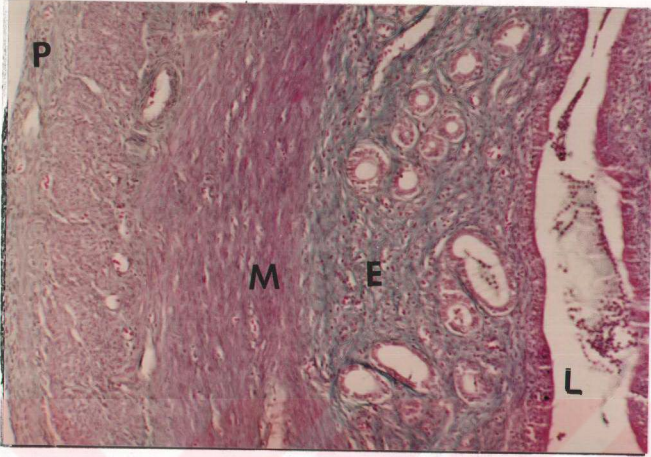
Kontrol grubu	X(mm ²)	SD(mm ²)
	1.11	1.61

Yüksek Doz Deney Grubu:

Deneme süresi (günler)	X(mm ²)	SD(mm ²)	t
5	1.22	1.90	0.24
10	0.86	0.77	0.69
15	1.07	1.00	0.10
20	1.10	1.05	0.01
25	1.89	2.86	1.54
30	0.66	0.26	1.03

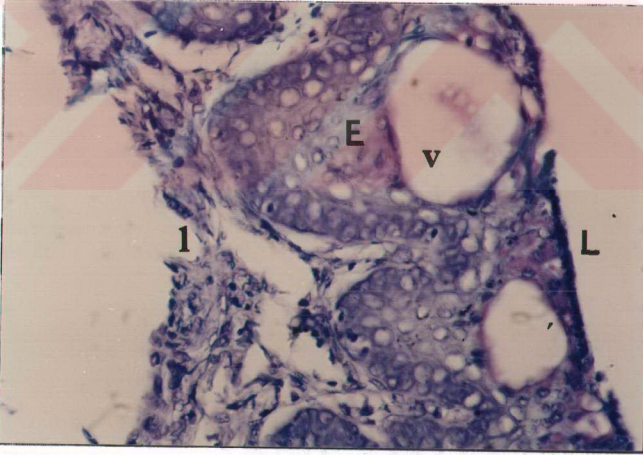
Hafif Doz Deney Grubu:

Deneme süresi (günler)	X(mm ²)	SD(mm ²)	t
5	0.83	0.87	0.96
10	2.12	4.70	1.66
15	0.41	0.19	1.86
20	1.49	2.74	0.98
25	1.64	1.55	1.39
30	0.60	0.49	1.07
35	1.72	2.56	1.38
40	1.14	1.24	0.08
45	1.56	1.66	1.22
70	1.83	2.07	1.79



ŞEKİL-19: 5 gün yüksek dozda OC alan sıçanda uterusun duvarı. E=endometrium, M=myometrium, P=perimetrium, L=lümen.H.E. 2048.

(FIGURE-19: Uterine wall of the rat which had been administered high dose OC for 5 days. E=endometrium, M=myometrium, P=perimetrium, L=lumen. H.E.2048.)



ŞEKİL-20 : 15 gün yüksek dozda OC alan sıçanda ektoserviks mukozası. L=lümen, E=çok katlı yassı epitel, l=lamina propria, v=vakuol. Toluidin mavisi. 5120.

(FIGURE-20: Ectocervical mucosa of the rat which had been administered high dose OC for 15 days. L=lumen, E=squamous epithelium, l=lamina propria, v= vacuol. Toluidin blue. 5120.)

TABLE-17: Kontrol ve deney grubu sıçanların uterus kesitlerinde myometrium kalınlıkları (mm) ve t değerleri. X=ortalama myometrium kalınlığı, SD=standart sapma, $t_{0,025}=1.96$.

(TABLE-17: Myometrial thickness (mm) of uterine sections in the control and treatment groups of the rats and t values. X=the mean thickness of myometrium, SD=standard deviation, $t_{0,025}=1.96$)

Kontrol grubu	X(mm)	SD(mm)
	3.92	1.67

Yüksek Doz Deney Grubu:

Deneme süresi (günler)	X(mm)	SD(mm)	t
5	3.52	1.63	0.87
10	3.97	1.55	0.11
15	2.72	1.04	2.86
20	5.15	1.81	2.11
25	4.60	0.91	1.24
30	3.83	1.56	0.14

Hafif Doz Deney Grubu:

Deneme süresi (günler)	X(mm)	SD(mm)	t
5	3.68	1.67	0.69
10	2.72	0.58	2.97
15	3.13	1.11	2.02
20	3.95	1.86	0.09
25	4.52	1.81	1.38
30	4.23	1.59	0.72
35	4.20	1.70	0.64
40	4.23	1.43	0.70
45	4.47	1.49	1.24
70	6.40	2.47	5.13

kathı yassı epitelde spinoz ve süperfisiyel tabakada vakuoller görüldü (Şekil-20). 15 gün yüksek dozda OC alan bir diğere sıçanda ektoserviks epitelinde vakuollere ilaveten lümene doğru epitelin oluşturduğu papillalara rastlandı (Şekil-21).

Çiftleşme organı olan vaginanın önde mesane ve üretra ile, arkada rektum ve anal kanal arasında yer aldığı gözlemlendi (Şekil-1). Kontrol ve deney grubu sıçanların vagina kesitlerinde tunika mukozada kornifiye tabaka kalınlıkları karşılaştırıldığı zaman iki grup arasında düzenli ve anlamlı bir farklılık bulunmamıştır. 5-10-15-20-25-30 günlük yüksek doz deney gruplarında kornifiye tabaka kalınlıkları kontrol grubu ile karşılaştırıldığı zaman, ikisi arasında anlamlı bir farklılık görülmedi. Yine 5-20-25-30-35-40-45-70 günlük hafif doz deney gruplarında kornifiye tabaka kalınlıkları, kontrol grubu ile karşılaştırıldığı zaman, iki grup arasında anlamlı bir farklılık görülmedi. Fakat 10-15 günlük hafif doz deney grubunda kornifiye tabaka kalınlıkları, kontrol grubu ile karşılaştırıldığı zaman istatistiki bakımdan anlamlı bir yükselme görüldü (Tablo-18). Kontrol grubunda ortalama kornifiye tabaka kalınlığı 0.48 ± 0.45 mm iken;

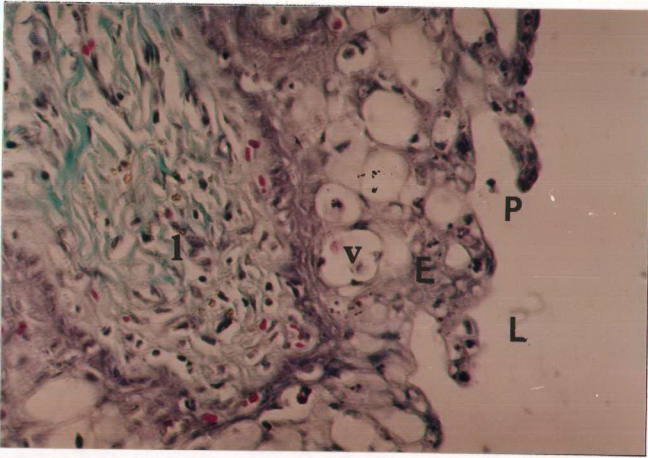
10 günlük hafif doz deney grubunda 1.11 ± 1.14 mm'ye,

15 günlük hafif doz deney grubunda 1.00 ± 0.54 mm'ye

yükseldi.

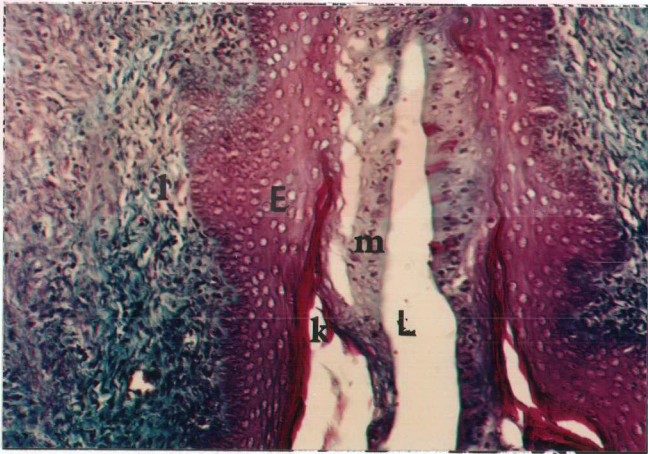Kornifiye tabakanın süperfisiyel olarak üzerinde kalan mukoid hücreler proöstrus ve östrus arasında görüldüler. H.E. ile boyanmış preparatlarda soluk eosinofilik şekilde ve Masson'un trikrom bağ dokusu boyama tekniğinde yer alan Light green ile soluk yeşil renkte boyandılar (Şekil-22). Kontrol ve deney grubu sıçanlarda vagina epitelinin yapı ve düzenlenişinde östrus siklusuna bağlı değişiklikler dışında, anormal bir değişiklik görülmemiştir (Şekil-22-24).

Deney grubunda vagina mukozasında çok katlı yassı epitel kalınlıklarında düzenli bir değişiklik bulunmamıştır. 5-10-15-20-25-30 günlük yüksek doz deney gruplarında ve 5-10-15-25-35-45-70 günlük hafif doz deney gruplarında epitel kalınlıkları, kontrol grubundakilerle karşılaştırıldığı zaman anlamlı bir değişim bulunmadı. Fakat sadece 20-30-40 günlük hafif doz deney gruplarında epitel kalınlıkları kontrol grubundakilere göre anlamlı bir şekilde artmıştır (Tablo-19).



ŞEKİL-21: 15 gün yüksek dozda OC alan sıçanda ektoserviks mukozası. L=lümen, P=epitel papillası, E=çok katlı yassı epitel, v=vakuol, l=lamina propria. Masson'un trikrom boyası.5120.

(FIGURE-21: Ectocervical mucosa of the rat which had been administered high dose OC for 15 days. L=lumen, P=papilla of epithelium, E=squamous epithelium, v=vacuol, l=lamina propria. Masson's trichrome stain. 5120.)



ŞEKİL-22: Kontrol grubunda proöstrus-östrus evresindeki sıçanın vagina mukozası. L=Lümen, E=kornifiye çok katlı yassı epitel, m=müköz hücreler, k=kornifiye tabaka, l=lamina propria. Masson'un trikrom boyası.3200.

(FIGURE-22: Vaginal mucosa of the control group in proestrus-estrus stage. L=lumen, E=cornified squamous epithelium, m=mucous cells, k=cornified layer, l=lamina propria. Masson's trichrome stain. 3200.)

TABLE-18: Kontrol ve deney grubu sıçanların vagina kesitlerinde tunika mukoza'da kornifiye tabaka kalınlıkları (mm) ve t değerleri. X=ortalama kornifiye tabaka kalınlığı, SD=standart sapma.

(TABLE-18: Thickness of cornified layer(mm) of mucosa of vaginal sections in the control and treatment groups of the rats and their values. X= the mean thickness of cornified layer, SD=standard deviation)

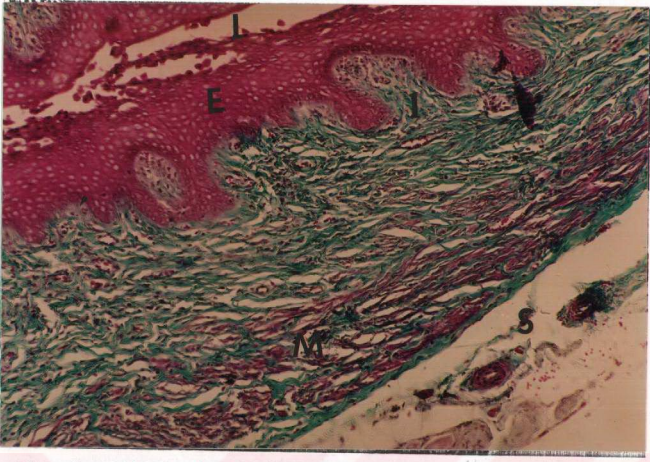
Kontrol grubu	X(mm)	SD(mm)
	0.48	0.45

Yüksek Doz Deney Grubu:

Deneme süresi (günler)	X(mm)	SD(mm)	t	t 0.025
5	0.38	0.26	0.67	2.04
10	0.26	0.13	1.60	1.96
15	0.24	0.13	1.54	2.04
20	0.38	0.29	0.53	2.05
25	0.21	0.14	1.39	2.06
30	0.27	0.14	1.26	2.05

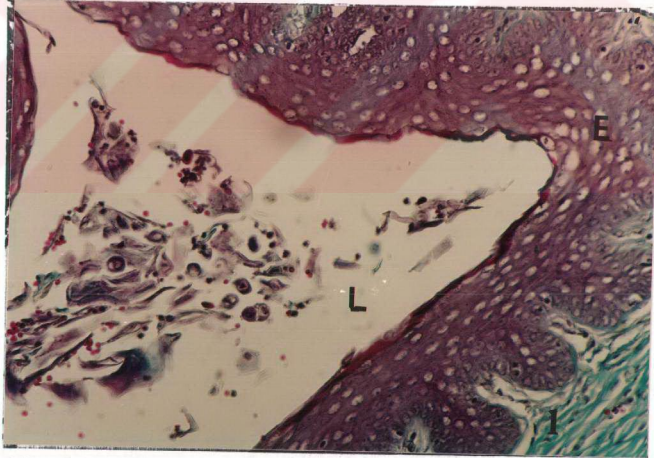
Hafif Doz Deney Grubu:

Deneme süresi (günler)	X(mm)	SD(mm)	t	t 0.025
5	0.42	0.33	0.50	1.96
10	1.11	1.14	2.33	1.96
15	1.00	0.54	2.17	2.06
20	0.36	0.22	0.92	1.96
25	0.42	0.27	0.30	2.05
30	0.60	0.56	0.60	2.04
35	0.30	0.16	0.68	2.07
40	0.56	0.43	0.40	2.05
45	0.60	0.29	0.41	2.07
70	0.87	0.61	1.77	2.05



ŞEKİL-23: 30 gün yüksek dozda OC alan siçanda vagina duvarı. L=lümen, E=kornifiye çok katlı yassı epitel, l=lamina propria, M=tunica muscularis, S=tunica serosa. Masson'un trikrom boyası.2048.

(FIGURE-23: Vaginal wall of the rat which had been administered high dose OC for 30 days. L=lumen, E=cornified squamous epithelium, l=lamina propria, M=tunica muscularis, S=tunica serosa. Masson's trichrome stain. 2048)



ŞEKİL-24: 15 gün yüksek dozda OC alan siçanda vagina mukozası. L=lümen, E=kornifiye çok katlı yassı epitel, l=laminapropria. Masson'un trikrom boyası. 3200.

(FIGURE-24: Vaginal mucosa of the rat which had been administered high dose OC for 15 days. L=lumen, E=cornified squamous epithelium, l=lamina propria. Masson's trichrome stain. 3200.)

Yüksek doz deney grubunda vaginanın kas tabakasında kalınlık bakımından anlamlı bir deęişiklik bulunmamıştır. Sadece 5-10 günlük hafif doz deney gruplarında kas tabakasında kontrol grubuna göre anlamlı bir artış saptanmıştır. Diğer hafif doz deney gruplarında anlamlı bir farklılık belirlenmemiştir (Tablo 20).

Kontrol grubu sıçanların vaginal smirlerinde 5 günlük östrus siklusu belirlenmiştir (Şekil-25). Deney grubu sıçanlardan alınan vaginal smirlerde de östrus siklusunun farklı evreleri görülmüştür (Şekil-26-30).

TABLO-19: Kontrol ve deney grubu sıçanların vagina kesitlerinde tunika mukoza'da lamina epitelyalis kalınlıkları (mm) ve t değerleri. X=ortalama epitel kalınlığı, SD=standart sapma, $t_{0.025}=1.96$.

(TABLE-19: Epithelial lamina thickness in the tunical mucosa and their t values in the vaginal sections of the control and treatment groups of the rats. X=the mean thickness of epithelial lamina, SD=standard deviation, $t_{0.025}=1.96$)

Kontrol grubu	X(mm)	SD(mm)
	1.12	0.73

Yüksek Doz Deney Grubu:

Deneme süresi (günler)	X(mm)	SD(mm)	t
5	0.81	0.52	1.29
10	0.73	0.45	1.95
15	1.46	0.01	1.53
20	0.90	0.46	0.82
25	0.97	0.56	0.51
30	0.97	0.52	0.53

Hafif Doz Deney Grubu:

Deneme süresi (günler)	X(mm)	SD(mm)	t
5	1.33	0.94	1.24
10	1.12	0.64	0
15	1.00	0.57	0.51
20	2.04	1.58	3.41
25	1.21	0.97	0.29
30	2.50	1.21	5.27
35	1.62	0.96	1.29
40	2.02	1.56	2.95
45	1.66	1.34	1.55
70	0.57	0.25	1.46

TABLO-20: Kontrol ve deney grubu sıçanların vagina kesitlerinde tunika muskularis kalınlıkları (mm) ve t değerleri. X=ortalama tunika muskularis kalınlığı, SD=standart sapma.

(TABLE-20: Thickness of tunica muscularis(mm) and their t values in the vaginal sections of the control and treatment groups of the rats. X=the mean thickness of tunica muscularis, SD=standard deviation)

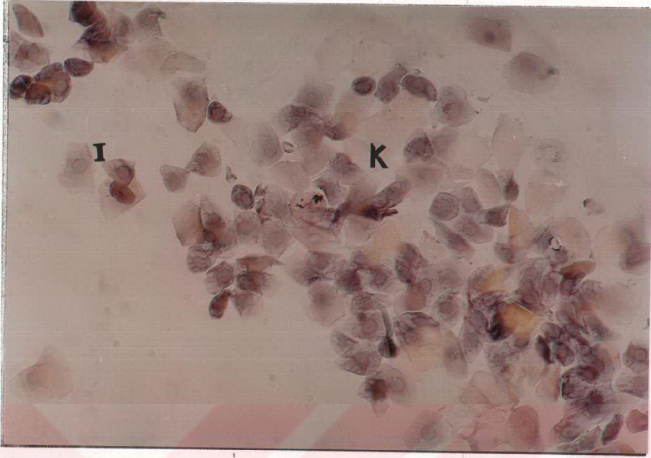
Kontrol grubu	X(mm)	SD(mm)
	2.57	1.54

Yüksek Doz Deney Grubu:

Deneme süresi (günler)	X(mm)	SD(mm)	t	t 0.025
5	3.66	1.49	1.58	1.96
10	1.90	1.45	1.45	1.96
15	2.75	1.19	0.30	1.96
20	1.50	0.65	1.77	1.96
25	2.40	0.37	0.24	1.96
30	2.59	1.08	0.03	1.96

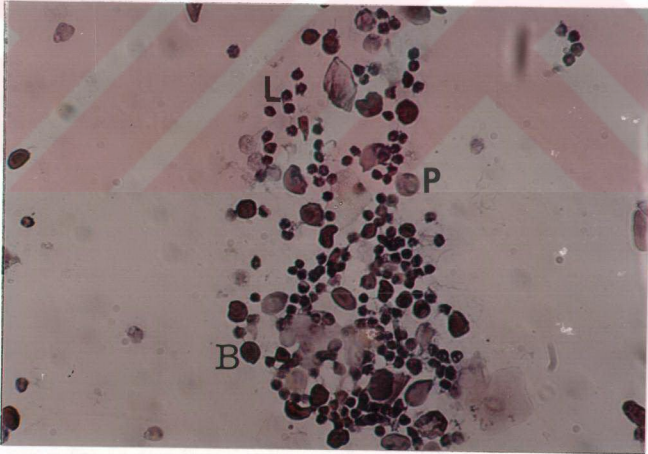
Hafif Doz Deney Grubu:

Deneme süresi (günler)	X(mm)	SD(mm)	t	t 0.025
5	3.79	2.25	2.16	1.96
10	3.54	1.34	2.37	1.96
15	3.21	1.72	0.96	1.96
20	2.32	0.99	0.55	1.96
25	2.83	1.06	0.39	1.96
30	3.33	1.10	1.14	1.96
35	2.50	0.40	0.07	2.04
40	1.64	0.83	1.52	1.96
45	3.00	0.81	0.46	2.04
70	1.66	1.34	1.32	1.96



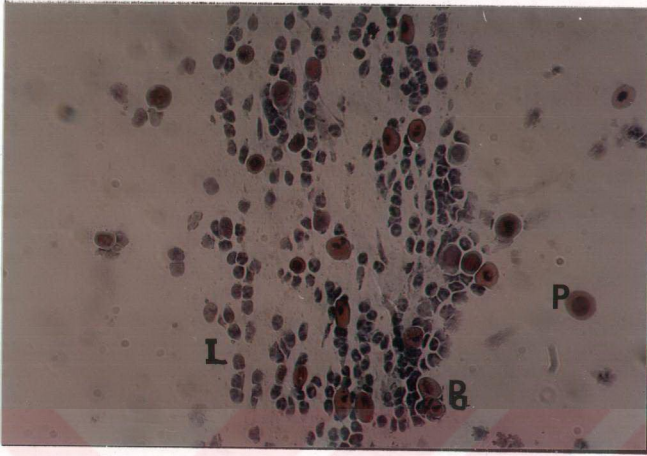
ŞEKİL-25: Kontrol grubunda proöstrus-östrus evresindeki siçanın vaginal smiri. K=kornifiye hücre, I=intermediet hücre. Hematoksilen-Shorr. 5120.

(FIGURE-25: Vaginal smear of the control group in proestrus-estrus stage. K=cornifie cell, I=intermediet cell. Hematoxylen-Shorr. 5120)




ŞEKİL-26: 15 gün yüksek dozda OC alan siçanda diöstrus evresindeki siçanın vaginal smiri. P=parabazal hücre, B=bazal hücre, L=lökosit. Hematoksilen-Shorr. 5120.

(FIGURE-26: Vaginal smear of the rat in diestrus stage which had been administered high dose OC for 15 days. P=parabasal cell, B=basal cell, L=leucocyt. Hematoxylen-Shorr.5120.)



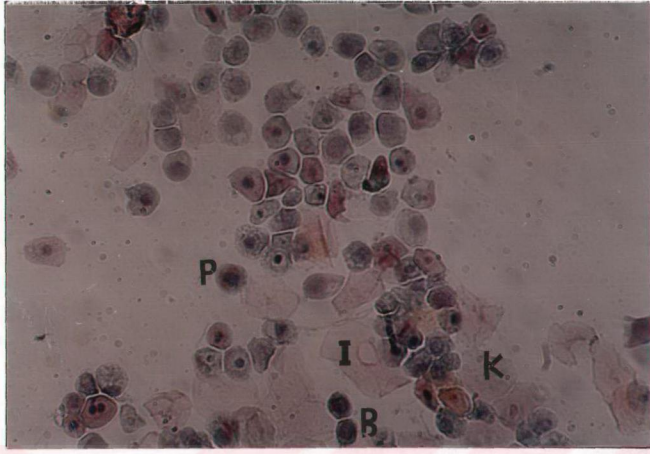
ŞEKİL-27: 15 gün hafif dozda OC alan diöstrus evresindeki sıçanın vaginal smiri. P=parabazal hücre, B=bazal hücre, L=lökosit. Hematoksilen-Shorr. 5120.

(FIGURE-27: Vaginal smear of the rat in diestrus stage which had been administered low dose OC for 15 days. P=parabasal cell, B=basal cell, L=leucocyt.Hematoxylen-Shorr. 5120.)



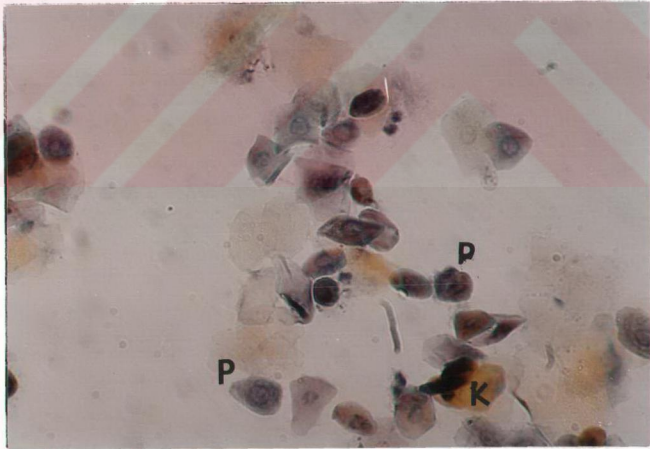
ŞEKİL-28: 30 gün hafif dozda OC alan östrus evresindeki sıçanın vaginal smiri. K=kornifiye hücre. Hematoksilen-Shorr. 5120.

(FIGURE-28: Vaginal smear of the rat in estrus stage which had been administered low dose OC for 30 days. K=cornified cell. Hematoxylen-Shorr. 5120.)



ŞEKİL-29: 45 gün hafif dozda OC alan proöstrus evresindeki sıçanın vaginal smiri. K=kornifiye hücre, I=intermediet hücre, P=parabazal hücre, B=basal hücre. Hematoksilen-Shorr. 5120.

(FIGURE-29: Vaginal smear of the rat in proestrus stage which had been administered low dose OC for 45 days. K=cornified cell, I=intermediet cell, P=parabasal cell, B=basal cell. Hematoxylen-Shorr. 5120.)



ŞEKİL-30: 70 gün hafif dozda OC alan proöstrus-östrus evresindeki sıçanın vaginal smiri. K=kornifiye hücre, I=intermediet hücre, P=parabazal hücre. Hematoksilen-Shorr. 5120.

(FIGURE-30: Vaginal smear of the rat in proestrus-östrus stage which had been administered low dose OC for 70 days. K=cornified cell, I=intermediet cell, P=parabasal cell. Hematoxylen-Shorr. 5120.)

TARTIŞMA ve SONUÇ

Ergin dönemde (6 aylık) dişi sıçanlar üzerinde yapılan bu çalışmada oral kontraseptif bir ilacın genital sistem üzerine etkileri histolojik yönden incelenmiştir.

A.Ovaryum:

Kontrol ve deney grubuna ait bütün preparatlarda ovaryumun yüzeyi girintili çıkıntılı görülmüştür. Bu iki grupta ovaryumların dış görünümünde belirgin bir farklılık görülmemiştir. Deney gruplarında ovaryum ağırlıklarının değişimi ile OC alma süreleri arasında bir orantı bulunamamıştır. Kontrol grubu sıçanların ortalama ovaryum ağırlıkları 74.31 ± 25.55 mg olarak hesaplanmış olup standart sapmaları çok yüksektir. Aynı yaş grubundaki sıçanlarda ovaryumun büyüklük ve ağırlığı önemli ölçüde folliküler yapıların içeriğine ve CL'lara bağlı olarak değiştiği bildirilmiştir (68). Bununla beraber yüksek doz deney grubunda 10-15 gün ve hafif doz deney grubunda 20 gün süreyle OC alan sıçanların ovaryum ağırlıklarında kontrol grubundakilere göre istatistiki olarak anlamlı bir düşme saptandı. Fakat 70 gün süreyle hafif dozda OC alan grupta, ovaryum ağırlığı kontrol grubuna göre istatistiki bakımdan anlamlı şekilde yükselmiştir. Diğer deney gruplarında ovaryum ağırlıkları kontrol grubundakilerle karşılaştırıldığı zaman anlamlı bir farklılık bulunamamıştır. OC'lerin ovaryumlarda küçülmeye sebep oldukları bildirilmiştir (5,8,53,69). Ancak sonuçlar verilen OC'in içeriğine ve dozuna göre değişmektedir. Minaguchi ve Meites (70) 20 gün süreyle günde 200 mikrogram/100 gram dozda norethynodrel-mestranol kombinasyonu (Enovid) enjekte edilen sıçanların ovaryumlarının kontrol grubundakilerden daha küçük olduğunu ifade etmişlerdir. Erem (8)'in çalışmasında ovulen tabletleri kullanılmıştır. Ovulen, o tarihlerde 1 mg

etinadiolasetat ve 0.1 mg mestranol içermekteydi. Schardein (69)'in bir çalışmasında norethindron acetate 0.3-0.4 mg/kg dozunda kullanmıştır. Schardein (53), bir başka çalışmasında albino sıçanlara 0.006-0.008 mg/kg ve 0.06-0.08 mg/kg dozunda ethinyl estradiol vermiştir. Araştırmacı yüksek doz düzeylerinde gonadal atrofi meydana geldiğini belirlemiştir. Oysa çalışmamızda sıçanlara 0.12 mg/kg ethinyl estradiol + 0.6 mg/kg desogestrol ve 0.0006 mg/kg ethinyl estradiol + 0.0003 mg desogestrel verilmiş ve ovaryumlarda değişiklik folliküler atrozi ile sınırlı kalmıştır.

Kontrol ve deney grubu sıçanlarda ovaryumun yüzey epitelinde belirgin bir farklılık bulunamamıştır. Ovaryumun yüzey epiteli (epitelyum germinativum)'nin sıçanlarda bir sıra kübik hücrelerden oluştuğu (60,61), insanda basit yassı ya da kübik epitelten oluştuğu (71) bildirilmiştir. Ovaryumun modifiye peritoneal hücrelerin tek hücre katıyla örtülü olduğu ve aynı ovaryumun farklı alanlarında yassı, kübik, silindirik bir çok hücre tiplerinin görülebildiği bildirilmektedir (68). Bizim gözlemlerimizde de yüzey epitelleri çoğunlukla basit kübik tipte, bazı bölgelerde, özellikle invaginasyonlu kısımlarda basit prizmatik tipte görüldü. CL'un bulunduğu bölgelerde yüzey epiteli alçak kübik veya basit yassı tipteydi. Epitel çabuk etkilenen yapıda olduğu için çoğunlukla dökülmüştü. Bizim ovaryumun yüzey epiteli ile ilgili gözlemlerimiz Clement (68) inkilere benzerdi. Yüzey epitelinin kortikal invaginasyonları, kontrol ve deney grubu sıçanlarda görülmüştür. CL, deney ve kontrol grubu bütün sıçanlarda mevcut olduğundan ovaryum yüzeyi çıkıntılı görülmüştür.

Kontrol ve deney grubu sıçanların ovaryumlarında, tunica albuginea'da kalınlık, şekil ve kollajen liflerin düzenlenişi bakımından bir farklılık görülmedi. Bizim bu gözlemlerimiz Vardar (7)'in bulgularıyla uyum içersindedir. Plesner (72), uzun etkili östrojen progestin ajanı Deladroxate'den 1-3 ay enjeksiyon alan sekiz kadından birinde ovaryumda yüzeyel derecede kapsüler fibrozis teşhis etmiştir. Fakat diğer yedi kadında ovaryumda normal stroma ve kapsül yapısı görmüştür. Starup ve Visfeldt (73) çeşitli kombine OC preparatlarını (Gestovex, Lyndiol, Eugynon, Ovulen, Neodelpregnin, Nonovul) değişik sürelerle (6-10 ay) alan onyediy kadından ikisinde tunica albugineada yüzeysel bir kalınlaşma gördüklerini, fakat hiçbirinde perifolliküler fibrozis göremediklerini belirtmişlerdir. Bizim çalışmamızda da tunica albuginea ve

stroma yapısında kontrol ve deney grubu hayvanlar arasında belirgin bir farklılık bulunamamıştır. Vardar (7), ovulasyonu önleyen ilaçlardan 3 mg chlormadinone, 17 α acet-oxy-6-chlor- Δ -progesteron ve 0.1 mg 17 α -ethinylöstradiol-3-methyl ether, günde 1 draje ağızdan vererek 10-20-30-38-50 gün süreyle olmak üzere ada tavşanlarının ovaryumlarına etkisini incelemiştir. Ovarial korteksin normal tavşanındaki ile mukayese edildiğinde büyük bir farklılık göstermediğini bildirmektedir.

Starup ve Visfeldt (73) OC'lerle uzun süreli tedavi sırasında ve sonrasında ovaryum morfolojisi üzerinde çalışmışlardır. Araştırmacılar primordial folliküllerin sayısının esasen her kadının yaşına bağlı gibi görüldüğünü, halbuki deneme süresi ile ilişkisi olmadığını ileri sürmüşlerdir. Deneye alınan sekiz kadından biri hariç hepsinde gelişimin farklı evrelerindeki primer folliküller görülmüştür. Bizim çalışmamızda da deney grubu ovaryum kesitlerinde unilaminar primer folliküllerin bir kesitte görülme oranları OC verme süreleri ile ortantılı olarak değişmemiştir. Fakat 10 günlük yüksek doz grubunda ve 5-10-15-40 günlük hafif doz deney gruplarında, unilaminar primer folliküllerin görülme oranları kontrol grubundakilerle karşılaştırıldığı zaman istatistiki bakımdan anlamlı olarak artmıştır. Bununla beraber 25 günlük yüksek doz deney grubunda ve 70 günlük hafif doz deney grubunda, kontrol grubundakilere göre anlamlı şekilde azalmıştır. 15-20-30 günlük yüksek doz deney grubunda ve 20-25-30-45 günlük hafif doz grubunda değişme olmamıştır. Erem (8) OC verilen sıçanlarda, primer folliküllerin sayısının kontrol grubu hayvanlardakine oranla bir azalma olduğu ve az da olsa oosit atrezi belirtileri görüldüğü bildirilmiştir. Çalışmamızda, farklı olarak sadece 25 günlük yüksek doz deney grubunda ve 70 günlük hafif doz deney grubunda kontrol grubundakilere oranla anlamlı bir azalma bulunmuştur. Bu dönemde atrezi de belirlenememiştir. Bununla birlikte deney gruplarında unilaminar primer follikül çapları kontrol grubu ile karşılaştırıldığında anlamlı bir farklılık bulunamamıştır. Ovulasyonu önleyen ilaçların ada tavşanlarının ovaryumlarına etkisini araştıran bir çalışmada, deney gruplarında primer folliküllerin durumu ve sayıları bakımından fark bulunmadığı bildirilmiştir (7). Söz konusu çalışmada primer folliküllerin büyük bir kısmı normal görülmüştür. Araştırmacı, pek az sayıda atretik primer folliküle rastlamıştır.

Çalışmamızda deney grubu sıçanların ovaryumlarında incelenen multilaminar primer folliküller, kontrol grubundakilerle benzer yapısal görünümdeydiler. Yüksek doz deney grubunda çok az multilaminar primer follikülde oositte nekrotik değişiklikler, karyolizis ve piknoz ile zona pellusidada şekil bozukluğu ve yer yer boyanmanın şiddetinde farklılık gözlenmiştir. Deney grubu ovaryum kesitlerinde multilaminar primer folliküllerin bir kesitte görülme oranları OC verme süreleriyle orantılı olmayıp, dozlarıyla ilgili olarak değişmiştir. 10-15-25 gün yüksek dozda OC alan sıçanlarda multilaminar primer folliküllerin bir kesitte görülme oranları, kontrol grubundakilere göre anlamlı şekilde azalmıştır. 5-15 gün hafif dozda OC alan sıçanlarda ise anlamlı şekilde artmıştır. Yani multilaminar primer folliküller yüksek doz deney gruplarının bazı dönemlerinde sayıca azalmışlardır. Keza hafif doz deney gruplarının bazı dönemlerinde sayıca artmışlardır. Bunun dışındaki dönemlerde sayıları, kontrol grubundakilerle karşılaştırıldığı zaman değişmemiştir. Deney grubu ovaryum kesitlerinde multilaminar primer follikül çaplarındaki değişme OC verme süreleriyle ilişkili olmayıp, dozlarıyla ilişkili olarak değişmiştir. 25 gün yüksek doz OC alan sıçanlarda ve 5-15-25-40 gün hafif dozda OC alan sıçanlarda multilaminar primer follikül çapı, kontrol grubundakilere göre anlamlı şekilde artmıştır. Deney gruplarının diğer dönemlerinde kontrol grubundakilere göre farklılık bulunmamıştır. Ovulasyonu önleyen ilaçların ada tavşanlarının ovaryumlarına etkisinin incelendiği bir çalışmada, araştırma hayvanlarının ovaryumlarındaki sekonder folliküllerin normal tavşanlarıinkiyle aynı şekilde görüldükleri bildirilmiştir (7). Ancak pek az sekonder follikülde zona pellusida da şekil bozukluğu ve yer yer boyanma farkı görüldüğü aynı araştırmacı tarafından bildirilmiştir. OC'lerin sıçanların ovaryumlarında meydana getirdikleri yapısal değişikliklerin incelendiği bir diğer çalışmada da, OC verilen sıçanların sekonder folliküllerinin kontrol hayvanlarıinkiyle aynı şekilde görüldükleri bildirilmiştir (8). Her iki araştırmacının OC'lerin sekonder folliküller üzerine etkileriyle ilgili bulguları, bizim multilaminar folliküller üzerindeki bulgularımızla uyum göstermektedir. Sekonder follikül terminolojisi, bugün kullandığımız multilaminar primer follikül terminolojisine karşılık gelmektedir.

Deney grubu ovaryum kesitlerinde veziküler folliküllerin bir kesitte

görülme oranları OC alma süreleriyle orantılı olmayıp, daha çok dozlarıyla ilgili olarak değişmiştir. 5 gün yüksek dozda OC alan sıçanlarda ve 5-10-15-35-40-70 gün hafif dozda OC alan sıçanlarda veziküler folliküllerin bir kesitte görülme oranları, kontrol grubundakilere göre anlamlı olarak artmıştır. Deney gruplarında veziküler follikül çaplarında, kontrol grubundakilere göre anlamlı bir farklılık bulunmamıştır. Plesner (72) uzun etkili östrojen-progestin ajanı enjekte edilmesine rağmen sekiz kadından beşinde tersiyer follikül (veziküler follikül) görmüştür. Araştırmamızda bazı veziküler folliküllerde atrezi belirtilerine rastlanmıştır. Bu belirtiler follikülün biçiminde değişme, deformasyon, follikül duvarında granüloza ve teka hücrelerinde atretik değişmelerdir. Granüloza hücrelerinde birbirlerinden ayrılma, nukleuslarında piknotikleşme ve oosit ile bağlantılarında bozulma belirlenmiştir. Zona pellusida da incelme ve erime oosit sitoplazmasında otoliz görülmüştür. Bazen de oosit, likör follikülü içerisinde serbest halde, yüzer pozisyonda görülmüştür. OC'lerin sıçanların ovaryumlarında meydana getirdikleri yapısal değişikliklerin incelendiği bir çalışmada, OC verilen hayvanların ovaryumlarındaki atrezi etkisinin daha ziyade tersiyer folliküllerde belirgin olarak gözlemlendiği bildirilmiştir (8). Bu dönemde atrezinin önce granüloza hücrelerinde görüldüğü belirtilmiştir. Vardar'ın (7) çalışmasında da OC'den en fazla zarar gören folliküllerin tersiyer folliküller olduğu bildirilmiştir. Bu çalışmada OC alma süresine bağlı olarak, zarar görmeyen çeşitli derecelerde olduğu bildirilmiştir. Yani OC alma süresi uzadıkça daha ileri derecede atretik belirtilerin görüldüğü bildirilmiştir. Bu çalışmada atrezinin, ilk önce membrana granüloza'da başladığı ve sonra oosit, kumulus ooforus ve teka folliküliye geçtiği görülmüştür. Araştırmacıların tersiyer folliküller üzerindeki bu bulguları, bizim çalışmamızdaki veziküler folliküller üzerinde yaptığımız gözlemlere uymaktadır. Veziküler follikül terminolojisi, tersiyer follikül terminolojisine karşılık gelmektedir (71).

Deney grubu ovaryum kesitlerinde GF'lerin bir kesitte görülme oranları, OC verme süreleriyle ve daha ziyade dozlarıyla ilgili olarak değişmiştir. 10-15-20-25-30 gün yüksek dozda OC alan sıçanlarda ve 20-25-35-45 gün hafif dozda OC alan sıçanlarda GF'lerin bir kesitte görülme oranları, kontrol grubundakilere göre anlamlı şekilde azalmıştır. Yani yüksek dozda OC alan sıçanların bir grubu (5 günlük grup)

hariç, bütün gruplarda GF sayısında anlamlı bir azalma olmuştur. Oysa hafif doz deney grubunun 10 alt grubundan 4 tanesinde GF sayısı anlamlı şekilde azalmıştır. Diğer alt gruplarda kontrol grubundakilere göre anlamlı bir farklılık bulunamamıştır. Deney gruplarında GF çaplarında kontrol grubu ile karşılaştırıldığı zaman 5 günlük hafif doz deney grubu hariç istatistiki olarak anlamlı bir farklılık belirlenememiştir. Deney gruplarında GF'ler, kontrol grubundakilere göre değişik derecelerde atrezi belirtileri şeklinde görülmüştür. Deney grubu ovaryum kesitlerinde GF'lerin atrezi dereceleri OC verme süreleriyle ve dozlarıyla ilişkili olarak değişmiştir. Örneğin 5 gün hafif dozda OC alan sıçanlarda hafif bir atrezi görülmesine rağmen 10 gün ve daha uzun süre OC alan sıçanlarda atrezinin daha ileri derecelerine rastlanmıştır. Bu belirtiler follikülün şeklinde, granülosa hücrelerinde, teka hücrelerinde, oositte olmuştur. Granülosa hücrelerinde ayrılma, piknozis oluşmuştur. Korona radiata hücrelerinde de aynı belirtiler meydana gelmiştir. Zona pellusida da erime, parçalanma, oositte nekrotik değişiklikler görülmüştür. 10 gün yüksek dozda OC alan sıçanda, granülosa hücreleri, özellikle teka internaya komşu olan taraflarında prizmatikleşmişler ve teka internada kapiller genişlemeleri görülmüştür. Antrum içerisindeki likör follikülünün protein, lipid, östradiol, glikojen, karbonhidrat-protein kompleksi ve sulfomukopolisakkarit içerdiği bilinmektedir (7,71). Bizim kontrol grubu preparatlarımızda, bu sıvı HE ve Massonun trikrom tekniği ile pembe renkte, Toluidin mavisi tekniği ile mor renkte (metakromatik) boyanmıştır ve antrum lümenini tamamen doldurmuştur. Deney grubu preparatlarda ise, daha zayıf boyanma (soluk renkte) ile beraber miktarında azalma olduğu görülmüştür. Granülosa hücreleri ile likör follikül arasında bir boşluk (vakuol) göze çarpmıştır. Vardar (7), Erem (8)'in bu konuyla ilgili bulguları, bizim sonuçlarımıza uygundur. Gürsoy ve arkadaşları (9) OC preparatlarından Ovrar ve Eugynon'un ovaryum üzerine etkilerini ultrastrüktürel düzeyde incelemişlerdir. Araştırmacılar 8 ay OC alan sıçanların ovaryumlarında GF'deki granülosa hücrelerinin prizmatik görünümde olduğunu, teka hücrelerinde aşırı dejenerasyon bulgularını bildirmişlerdir. Aynı araştırmacılar, teka kapiller genişlemeleri ve yer yer kanama odaklarından da söz etmişlerdir. Burada 8 ay OC alan sıçanlarda atrezi döneminde GF'ne rastlanması dikkat çekicidir. Starup ve Visfeldt (73) 6-100 ay kombine tipte OC alan on kadından

beşinde FSH ve LH'ın daha düşük düzeylerine karşın tipik GF'leri görmüşlerdir. Bhowmik ve Mukherjea (12), injektabl kontraseptif tedavisinden sonra sıçan ovaryumlarında tüm morfolojik değişimin gelişen folliküllerin dejenerasyonu ile folliküler apparatusun atreziye uğradığı şeklinde özetlemiştir. Aynı araştırmacılar, noristerat (NET-EN) uygulanan sıçanlarda matür folliküllerin (GF) bulunmadığını bildirmiştir. Minaguchi ve Meites (70) norethynodrel-mestranol kombinasyonu enjekte edilen sıçanların ovaryumlarında folliküler gelişimin inhibe edildiğini belirtmişlerdir.

Deney grubu ovaryum kesitlerinde korpora luteanın bir kesitte görülme oranı, OC verme sürelerinden ziyade, dozlarıyla ilgili olarak azalmıştır. 10-20-30 gün yüksek doz ve 20 gün hafif doz OC alan sıçanlarda CL'un bir kesitte görülme oranı, kontrol grubundakilere göre anlamlı şekilde azalmıştır. Yüksek doz deney grubunda 5-10-15-25-30 gün ve hafif doz deney grubunda 35-45 gün süre ile OC alan sıçanlarda CL çapı, kontrol grubundakilere göre anlamlı şekilde artmıştır. Buna karşın, 20 günlük hafif doz deney grubunda CL çapı, anlamlı şekilde azalmıştır. Diğer gruplarda ise kontrol grubuna göre farklılık göstermemiştir. Deney grubu sıçanlarda korpora lutea, kontrol grubundakilere göre morfolojik bir farklılık göstermemiştir. Çalışmamızda deney grubu sıçanlara OC verilmeye başlamadan önce meydana gelmiş olan korpora luteanın tamamen regresyona uğramadığı görülmüştür. Yüksek dozda 30 gün ve hafif dozda 70 güne kadar yapılan incelemelerde, bu sürelerin ya da dozların korpora luteanın regresyonu için yeterli olmadığı sonucuna varılmıştır. Gude ve arkadaşları (60) normal fare ovaryumunda korpora lutea'nın bir çok östrus siklusu boyunca kalabildiğini bildirmiştir. Minaguchi ve Meites (70), norethynodrel-mestranol enjekte edilen sıçanlarda ovulasyonun inhibe olduğuna dair işaretlere rağmen ovaryumlarda iri CL görmüşlerdir.

Moghissi (74) sürekli olarak 0.35 mg norethindrone alan onbir kadından üçünde kistik CL gözlemiştir. Erem (8), sıçanlarda OC verilmeden önce meydana gelmiş CL'ların genellikle çok az regresyon gösterdiğini, 30 gün sürenin bile tam olarak regresyona yetmediğini, fakat yapı ve hacim bakımından gerilediğinden söz etmiştir.

Deney grubu ovaryum kesitlerinde atretik folliküllerin görülme oranları bütün alt gruplarda ileri derecede anlamlı olarak artmıştır. 5 günlük yüksek doz ve 35

günlük hafif doz deney grupları hariç, diğer bütün gruplarda atretik follikül çapları kontrol grubundakine göre anlamlı bir farklılık göstermemiştir. Sadece 5 günlük yüksek doz ve 35 günlük hafif doz deney gruplarında, atretik follikül çapı, kontrol grubundakilere göre anlamlı olarak yükselmiştir. Literatürde hormonal gebelik önleyici alanlarda atretik follikül sayılarında kabaca artış görüldüğü Vardar (7), Erem (8), Tolunay (10), Bhowmik ve Mukherjea (12), Starup ve Visfeldt (73) tarafından bildirilmektedir. Ancak atretik follikül sayı ve çaplarına ait detaylı bilgilere rastlanamamıştır. Plesner (72) insandan alınan biyopsilerin folliküllerin sayımı için yetersiz olduğundan ve aynı ovaryumda folliküllerin sayısının bir yerden diğer tarafa geniş ölçüde dağıldığından follikül sayımı ile ilgili çalışma yapılamadığından bahsetmektedir.

Deney grubu ovaryum kesitlerinde follikül kistlerinin bir kesitte görülme oranı ve çapları OC verme süreleri ve dozlarıyla ilişkili bulunmamıştır. 10-15 gün yüksek doz ve 5 gün hafif dozda OC alan sıçanlarda, follikül kistlerinin bir kesitte görülme oranı, kontrol grubundakilere göre anlamlı şekilde azalmıştır. Fakat 30 günlük yüksek doz ve 35 günlük hafif doz deney grubunda follikül kistlerinin bir kesitte görülme oranı, kontrol grubundakilere göre anlamlı olarak artmıştır. 30 günlük yüksek doz deney grubunda follikül kisti çapı, kontrol grubundakilere göre anlamlı olarak azalmıştır. Yıldırım (75) tarafından atretik folliküllerin atrofi ve rezorbsiyona uğrama yerine kalıcılık gösterip kistik follikül ve follikül kistlerine neden olabilecekleri bildirilmiştir. Follikül kistlerinin atrezi olayı sırasında folliküllerin basit kistik şekilde aşırı derecede şişmesi sonucu ortaya çıktıkları belirtilmiştir. Her siklusta çok sayıda follikülün oosit ölümüyle ve hemen onu izleyen folliküler epitelin dejenerasyonu ile bozulduğu ve çoğunlukla içi sıvıyla dolan kavitenin bir kisti oluşturduğu bilinmektedir (76). Bazı folliküllerin atrezinin ilerleyen dönemlerinde "Atretik kistik folliküller" halinde kalabildiği, folliküllerin insanda 3 cm'yi geçtikleri zaman "folliküler kistleri" oluşturdukları bununla beraber sonunda atretik folliküllerde sentral kavitenin vasküler bağ dokusu ile dolduruldukları, böyle bir follikülde oositin bir süre kalabildiği fakat sonunda dejenere olduğu Clement (68) tarafından belirtilmiştir. Tolunay (10) çalışmasında 4 hafta ara ile 6 kez yüksek dozda uzun süre etkili östradiol valerat ile

17-hidroksi progesteron kapronat enjekte edilen dişi sıçanların ovaryumlarında deney gruplarında basit seröz kist sayısında artma, kistlerin çapında büyüme saptamıştır. Araştırmacı kontrol ve deney grubu sıçanlarda follikül kisti sayıları arasında anlamlı bir farklılık bulunmadığını belirtmiştir. Plesner (72) kadınlarda kombine enjektabl kontraseptif tedavisinden sonra sekiz kadından beşinde küçük folliküler kistler gördüğünden bahsetmiştir. Vessey ve arkadaşları (21), ovaryumda fonksiyonel kistlerin kombine OC almış kadınlarda, hiç OC almamış veya geçmişte OC kullanmış olanlara göre genellikle çok daha az meydana geldiğini ve OC'lerin bu koruyucu etkisinin CL kistleri için folliküler kistlerden daha belirgin olduğunu bildirmiştir. Araştırmacı kadınlarda OC'lerin CL kistlerinde % 78 ve folliküler kistlerde % 49 azaltmaya neden olduğunu hesaplamıştır. Gude (60), normalde farelerde sıklıkla vasküler medullanın hilusunda kendiliğinden kistlerin meydana gelebileceğinden söz etmiştir.

Bazı türlerde folliküler atrezi sonrası, teka interna hücrelerinin "interstisyel bez hücreleri" halinde bir süre daha kaldıkları, fakat insanlarda hızla dejenere oldukları ve kayboldukları bildirilmiştir (77). Atrezi sonrası ovaryum stroması içinde kalan teka hücrelerinin oldukça aktif steroid salgılayıcı "interstisyel hücreler haline geldikleri bilinmektedir (71,78). Böylece interstisyel hücreler en çok atrezinin belirginleştiği zaman çoğalırlar. Luteal hücrelere benzer görünümde dirler. Bu hücrelerin ovaryuma ait androjenlerin kaynağı olduğu düşünülmüştür (71). İnsanda interstisyel hücrelerin östrojenleri sekrete ettiği gösterilmiştir. Halbuki diğer türlerde bu hücrelerin progesteron ürettiği bildirilmiştir (78). Bazı memelilerde özellikle Rodentlerde ovaryum stromasında interstisyel hücreler geniş epitelooid hücreler halinde olup, küçük lipid damlacıkları içerdikleri bildirilmiştir (78). Vardar (7) çalışmasında, ovaryum stromasında interstisyel hücrelerin çok büyümüş olduğundan söz etmiştir. Çalışmamızda kontrol ve deney grubu sıçanlarda interstisyel hücreler arasında belirgin bir farklılık gözlenememiştir.

B. Tuba Uterina:

Çalışmamızda kontrol ve deney grubu sıçanların tuba uterinaları arasında ışık mikroskopik düzeyde bir farklılık belirlenememiştir. Tolunay (10) tarafından gebelik önleyici hormonal madde enjekte edilen dişi sıçanların genital

sistemlerin oluşan histopatolojik değişiklikler konulu çalışmada da tuba uterinalarda ışık mikroskopik düzeyde kayda değer bir patolojik bulgu görülememiştir. Projestinlerin tuba uterinaların motilitesini azaltıcı etkisinden söz edilmektedir (5). Yılmaz (79) östrojen hormonunun tuba uterina epiteli üzerinde etkilerini ultrastrüktürel olarak incelemiştir. Overiektomi yapılmış sıçanlara overiektomiden 9 hafta sonra 3 gün östradiol-benzoat intraperitoneal olarak verilmiştir. Overektominin epitel hücrelerinde belirgin gerileme, silia kaybı, salgı granüllerinde azalma ve dejeneratif değişikliklere sebep olduğu görülmüştür. Bunu izleyen östrodiol-benzoat tedavisinin ise epitelin tamamen restorasyonunu sağlayıp, silia yapımını ve salgı oluşumun stimüle ettiği saptanmıştır. Gürsoy ve arkadaşları (9) oral kontraseptiflerin (ovral ve Eogynon) tuba uterina üzerine etkisini ultrastrüktürel düzeyde incelemiştirlerdir. 3 ay OC alan deney hayvanlarında incelenen tuba uterina kesitlerinde yüzeyde silialarda azalma yanında, özellikle sekretuar hücrelerde sayıca artma ve apikal bölgede salgı granülü birikiminde aşırı artış dikkati çekmiştir.

C. Uterus:

Çalışmamızda deney gruplarında verilen OC'in dozuna ve OC verme süresine bağlı olarak endometrium bezlerinin alanları (mm^2) kontrol grubundakilere göre anlamlı bir farklılık göstermemiştir. Endometrium yüzey epiteli ve endometrium bezleri, deney ve kontrol grubu sıçanlarda benzeri histolojik görünüme sahip olarak gözlenmiştir. Fakat 5 gün yüksek dozda OC alan sıçanda uterus kavitesinde ve endometrial bez lümeninde bol lökosit görülmüştür. Ayrıca endometrial bez lümenleri genişlemiştir. Endometrial bezler bazı bölgelerde yer yer hiperplazik ve diğer alanlarda orta derecede dilate olmuş kistik manzarada, stroma zengin sellüler organizasyonda gözlenmiştir. Yılmaz ve arkadaşları (80), sıçan endometriumunda östrojen hormonu etkisiyle gözlenen değişiklikleri incelemiştirlerdir. Stromal hücrelerin genellikle tipik fibroblast özelliği gösterdiği saptanmıştır. Östrojenle indüklenmiş uterusu en ilgi çekici özelliklerden biri de bağ dokusu alanlarında bulunan eosinofillerin çokluğu ve bu hücrelerin gösterdiği değişiklikler olarak belirlenmiştir. Saptanan ultrastrüktürel bulgular hormonal stimülasyonun protein sentezini arttırıcı yönde olduğunu destekler nitelikte bulunmuştur. Kombine OC preparatları alanlarda progestin östrojenin endometrium

üzerindeki proliferasyon yapıcı etkisini az veya çok inhibe ettiğinden endometriumda önemsiz derecede proliferasyon olduğu, salgı bezlerinin yeterli derecede gelişmediği, stromanın kalınlaşmadığı ve damarların çoğalamadığı belirtilmektedir. Ayrıca endometriumda hafif proliferasyondan sonra bir salgılama dönemi (luteal dönem) oluşmadığı, endometriumun bu belirtilen durumuyla ovulasyon olsa bile nidasyona (implantasyon) elverişli olmadığı belirtilmiştir (5). Landgren ve arkadaşları (24) menstrüel siklusun erken folliküler dönemindeki 10 isveçli kadına 0.75 mg levonorgestrel (L-NOG)'i oral olarak vermişlerdir. Araştırmacılar L-NOG'un, endometrium üzerinde olan tek minör etkisinin ilaç verme sırasında olduğunu saptamışlardır. Araştırmacılar menstrual siklusun 2,4,6 ve 8,9,11,13,15. günlerinde L-NOG verdikleri zaman endometrial bezlerin sayısında ve çapında azalma olduğunu bildirmişlerdir. Folliküler faz sırasında L-NOG verildiği zaman endometriumun proliferatif aktivitesinin baskılandığı sonucuna varmışlardır. Sekretor faz sırasında L-NOG verilmesinin herhangi bir anlamlı değişikliğe sebep olmadığını görmüşlerdir. Langren ve arkadaşları (26), menstrüel siklusun 7-10. günleri arasında 300 mikrogram norethisterone (NET) ve 30 mikrogram levonorgestrel vermenin endometrial etkilerini incelemişlerdir. Folliküler faz 1 denekte uzamış, NET verilmesi sırasında endometriumun bez epitelinde mitoz azalırken, subnuklear vakuolasyonun ortaya çıkmasına neden olmuştur. L-NOG verilmesi ile ortaya çıkan bezlerin çapındaki artış veya endometrial bezlerde subnuklear vakuolasyon önemsiz görülmüştür. Curran (81) tarafından OC'lerin endometrial stromada iyi gelişmiş pseudodesidual reaksiyona sebep olduğu, yassı ya da kübik hipoplastik nonsekretuar hücrelerle sınırlı, küçük basit yapılar halinde birkaç endometrial bez görünümüne sebep olduğunu belirterek OC hapın uzun süre kullanımından sonra pseudodesidual reaksiyonun zayıflama eğiliminde olduğunu, daha kompakt ve atrofik hale geldiğini ifade ederek kadının OC hapı kullanmayı bıraktığı zaman endometriumunun kısa zamanda normal sıklık aktivitesini yeniden kazandığını bildirilmiştir.

Çalışmamızda kontrol ve deney grubu sıçanların myometrium kas liflerinin düzenlenişinde bir farklılık bulunmamıştır. 15 günlük yüksek doz ve 10-15 günlük hafif doz deney gruplarında myometrium kalınlıkları, kontrol grubuna göre

anlamli şekilde azalmiştir. Fakat 20 gnlk yksek doz deney grubunda ve 70 gnlk hafif doz deney grubunda myometrium kalınlıkları kontrol grubuna gre anlamli şekilde artmiştir. Yılmaz ve arkadaşları (80), sıçan myometriumunda strojen etkisiyle gzlenen deęişiklikleri incelemiştir. Saptanan ultrastrktrel bulgularla hormonal stimlasyonun protein sentezini artırıcı ynde etkili olduęu sonucuna varmiştir.

Çalıřmamızda kontrol ve deney grubu sıçanlarda ektoserviks histolojik yapısı genelde farklılık gstermemekle beraber 15 gnlk yksek doz deney grubunda çok katlı yassı epitelde spinoz ve sperfisiyel tabakalarda vakuoller grld. Aynı sre ve aynı dozda OC alan bir dięer grupta ektoserviks epitelinde vakuollere ilaveten lmene doęru epitelin oluřturduęu papillalara rastlandı. Tolunay (13) tarafından yapılan,"enjekte edilebilen hormonal gebelik nleyicilerin diři sıçanların genital sistemleri zerine etkileri" konulu çalıřmada, deney grubunda %90 oranında servikste squamz metaplazi saptanmıřtır.

D. Vagina:

Sıçan strus siklusunda sırasında vaginal epitelde siklik deęişiklikler gsterilmiştir. Bu siklik deęişiklikler bazal hcrelerin proliferasyonu, kornifikasyonu, lkositik infiltrasyonu ve epitelial hcre sayısında varyasyon ile karakterize edilmiştir. strus fazları ilerlerken histolojik incelemelerde preparatlar bir fazdan dięerine geçiři iřaret edebilir. Predominant faz kornifiye hcreler veya mitotik figrlerin bolluęu ya da azlıęı ile, lkositlerin bulunup ya da bulunmayıřı ile, epitelial hcre tabakasının kalınlıęı ile belirlenebilir. Sıçanlarda strus siklusunun 4-5 gnde tamamlandıęı ve 4 evreye ayrıldıęı bilinmektedir (30,61).

Çalıřmamızda kontrol ve deney grubu sıçanların vagina kesitlerinde tunika mukozada kornifiye tabaka kalınlıkları karřılařtırıldıęı zaman iki grup arasında farklılıklar dzenli şekilde izlenememiştir. 10-15 gnlk hafif doz deney grubunda kornifiye tabaka kalınlıkları kontrol grubuna gre anlamli olarak ykselmiştir. Kontrol ve deney grubu sıçanlarda vagina epitelinin yapı ve dzenleniřinde strus siklusuna baęlı deęişiklikler dıřında anormal bir deęişiklik gzlenmemiştir. Çalıřmamızda, deney grubu sıçanların vagina mukozasında çok katlı

yassı epitel kalınlıklarında düzenli bir deęişiklik bulunmamıştır. 20-30-40 günlük yüksek doz deney gruplarında epitel kalınlıkları kontrol grubundakilere göre anlamlı şekilde artmıştır. Dięer gruplarda epitel kalınlıklarında deęişme olmamıştır. 5-10 günlük hafif doz deney gruplarında kas tabakası kalınlığında kontrol grubuna göre anlamlı bir artış belirlenmiştir. Dięer deney gruplarında kas tabakası kalınlığında anlamlı bir deęişme bulunmamıştır. Jones ve Edgren (82) sıçanda farklı steroidlerin vaginal histoloji üzerine etkilerini araştırmışlardır. Araştırmacılar çalışmalarında sıçan vaginal epitelinin keratinizasyonundan östrojenitenin bir indeksi olarak faydalanmışlardır. Kombine tip OC uygulamasının, vagina epitel hücrelerinin gelişmesini (keratinizasyonunu) inhibe ettiği; vagina mukozasının kuru ve atrofik kaldığı bildirilmiştir (5). Montes ve Luque (83) çalışmalarında sıçanda ovarian steroidlerin vaginal smirler üzerine etkisini araştırmışlardır. Araştırmacılar Harris'in Hematoksileni-Shorr'un trikrom teknięi ile boyanmış smirlerde östrogen etkisi altında vagina epitelinin hücrelerini sınıflandırmışlardır. Yüksel (84) çalışmasında vagina epitelinin östrojenlere çok duyarlı olduğunu, östrojenlerin etkisiyle atrofik epitelde proliferasyon başladığını ve etki mekanizmasının özel reseptörlerle olduğunu bildirmiştir. Çalışmamızda Montes ve Luque (83) tarafından tanımlanan Harris'in Hematoksileni ve Shorr'un trikrom teknięi ile boyanmış vaginal smirlerde, östrojenin etkisi altında vagina epitelinin hücreleri belirlenmiştir. Kontrol grubu hayvanlarda 5 günlük östrus siklusu izlenmiş ve deney grubu sıçanlardan otopsi günlerinde alınan vaginal smirlerde östrus siklusunun farklı evreleri görülmüştür. 15 gün yüksek dozda OC alan sıçanda diöstrus evresindeki vaginal smir, 15 gün hafif dozda OC alan sıçanda diöstrus evresindeki vaginal smir, 30 gün hafif dozda OC alan sıçanda östrus evresindeki vaginal smir 45 gün hafif dozda OC alan sıçanda proöstrus evresindeki vaginal smir, 70 gün hafif dozda OC alan sıçanda proöstrus-östrus evresindeki vaginal smir saptanmış, OC uygulamasının sıçan vaginasında atrofiye sebep olmadığı görülmüştür. Tersine yüksek dozda vaginal epitelde kalınlaşma (proliferasyon) olmuştur.

OC alan sıçanların ovaryumlarının dış görünüşü, büyüklük, ağırlık ve renkleri bakımından kontrol grubundakilerden çok farklı görülmemeleri OC'in ovaryum üzerindeki etkisinin folliküler atrezi ile sınırlı kaldığını düşündürmüştür.

Iřık mikroskopik düzeyde yapılan bu alıřmadan elde edilen bulgulardan ncelikle ovaryumların etkilendiđi saptanmıřtır. zellikle yksek doz deney gruplarında GF sayısında anlamlı bir azalma olmuřtur. Btn deney gruplarında atretik follikl sayısında anlamlı bir artma saptanmıřtır. OC alan sıanların ođunda follikllerin geliřimini tamamlamadan dejenere olduđu grlmřtr. Bununla beraber ovaryumlar aktif olup, fibrozis belirtileri gzlenmemiřtir. OC alan sıanların diři genital sisteminde siklik deđiřliklerin indirgenmiř düzeyde devam ettiđi sonucuna varılmıřtır.



KAYNAKLAR

- 1- HATCHER,R.A., KOWAL,D., GUEST,F., TRUSSEL,J., STEWART,F., STEWART,G.K., CATES,G.: Contraceptive technology. International edition, Çeviri Editörü: DERViŞOĞLU,A.A., Çeviren: SENLET,P., İnsan Kaynağını Geliştirme Vakfı, Demircioğlu matbaacılık, Ankara, 1990,265-269.
- 2- RUGGiERO,R.J.: Contraception, Applied Thereapeutics the Clinical Use of Drugs. Ed.YOUNG,L.Y., KODA-KIMBLE,M.,A., Fourth edition, 1988,1463-1488.
- 3- METİN,A.: Erkek kontrasepsiyonu, Türkiye Klinikleri, 8(5):348-353,1988.
- 4- WHARTON,C., BLACKBURN,R.: Gebeliği önleyici düşük dozlu haplar, Population Reports, RINEHART,W.Seri A,(7),1-19,1988.
- 5- GOODMAN,M.A., GILMAN,A.: The pharmacological basis of therepautics, Eight ed, Vol.II, Pergamon Press, New-York-Oxford-Beijing-Frankfurt-Sao Pauloo-Sydney-Tokyo, 1991, 1384-1412.
- 6- HEDON,B.:The evolution of oral contraceptives. Acta Obstet Gynecol Scand Suppl,152:7-12,1990.
- 7- VARDAR ,K.T.:Ovulasyonu önleyen ilaçların ada tavşanlarının ovarium'larına etkisi, Ankara Üniversitesi Diyarbakır Tıp Fak. Derg., 1:1, 1972 (Ayrı Baskı).
- 8- EREM,T.: Oral kontraseptiflerin sıçanların memelerinde ve ovaryumlarında meydana getirdikleri morfolojik değişikliklerin normalleri ile mukayeseli incelemesi.Ankara Üniversitesi Diş Hekimliği Fak. Derg.,2:1, 1975 (Ayrı Baskı)
- 9- GÜRsoy,E., HALLAÇ,P., ERBENGi,T., HEPYÜKSEL,G.: Oral kontraseptiflerin ovaryum ve tuba uterina üzerine etkisinin ultrasütrüktürel düzeyde incelenmesi. 6.Elektron Mikroskobi Kongresi Özetleri,1981,67-68.

- 10-TOLUNAY,Ş.: Gebelik önleyici hormonal madde enjekte edilen dişi sıçanların genital sistemlerinde oluşan histopatolojik değişiklikler. T.C.Uludağ Üniversitesi Tıp Fak. Patoloji Ana Bilim Dalı Uzmanlık Tezi, Bursa, 1984.
- 11-KEÇECİOĞLU,Y.:Konjuge östrojenlerin (premarin) yoluyla tavşanlarda ovulasyonun indüksiyonu. IV.Balkan Endokrinoloji Kongresi Özet Kitapçık, İzmir,1985, s.91.
- 12-BHOWMIK,T, MUKHERJEA,M.: Histological changes in the ovary and uterus of rat after injectable contraceptive therapy.Contraception, 37(5), 529-38,1988.
- 13-TOLUNAY,Ş.: Enjekte edilebilen hormonal gebelik önleyicilerin dişi sıçanların genital sistemleri üzerine etkileri. T.C.Uludağ Üniversitesi Tıp Fak. Derg.,2:263-272, 1989.
- 14-OHKAWA,T, AWATA,S., ARAKAWA,S., KAMBEGAWA,A., OKINAGA,S., ARAI,K.:The inhibitory effect of synthetic steroids on proestrous gonadotropin release in the rat. J Obstet Gynecol,15(2):183-9,1989.
- 15-TOPARLAK,T, YILMAZER,S., TOPARLAK,O., ŞATIROĞLU,G.: Oral kontraseptiflerin sıçan endometriumu üzerine etkisi. X. Ulusal Elektron Mikroskopi Kongresi (Uluslararası katkı ile), Histoloji ve Embriyoloji Bilim Dalı ve Türk Elektron Mikroskopi Derneği, İstanbul, 1991, s.4.
- 16-KÜÇÜKALİ,T.: Kombine oral kontraseptiflerin endometrium'da oluşturduğu ultrastrüktürel değişiklikler, 6.Elektron Mikroskopi Kongresi Özetleri. 1981, 68-69.
- 17-KILLICK,S.R, EYONG,E., ELSTEIN,M.: Ovarian follicular development in oral contraceptive cycles. Fertil Steril, 48(3):409-413,1987.
- 18-EYONG,E., BUCHI,K., ELSTEIN,M.: Effects of 180 mikrogram and 250 mikrogram norgestimate on pituitary, ovarian function and cervical mucus. Fertil Steril,50(5),1988.
- 19-CULLBERG,G., MATTSSON,L.: Ethinylestradiol and desogestrel, alone or in combination with two doses of estriol. Acta Obstet Gynecol Scand,67:167-169,1988.
- 20-BILOTTA,P., FAVILLI,S.: Clinical evaluation of a monophasic ethinylestradiol/ desogestrel-containing oral contraceptive. Arzneim Forsch/Drug Res, 38(II), 7:932-34, 988.
- 21-VESSEY,M., METCALFE,A., WELLS,C., Mc PHERSON,K., WESTHOFF, C.,YEATES,D.: Ovarian neoplasms, functional ovarian cysts, and oral contraceptives.Br

Med J, 294:1518-1520, 1987.

- 22-THOMAS,D.B., MOLINA,R.,CUEVAS,H.R.,RAY,R.M.,RIOTTON,G., DABANCES,A., BENAVIDES,S., MARTINEZ,L., SALAS,O., PALLET,J.A. LOPEZ,J.:** Monthly injectable steroid contraceptives and cervical carcinoma. *Am J Epidemiol*, 130(2):237-47, 1989.
- 23-KILLICKS,S.R.:** Ovarian follicles during oral contraceptive cycles their potential for ovulation. *Fertil Steril*, 52(4):580-582, 1989.
- 24-LANDGREN,B.M., JOHANNISSON,E., AEDO,A.R., KUMAR,A., SHIYONGEN:** The effect of levonorgestrel administered in large doses at different stages of the cycle on ovarian function and endometrial morphology. *Contraception*, 39(3):275-279,1989.
- 25-MURPHY,A.A., CROPP,C.S., SMITH,B.S., BURKMAN,R.T., ZACUR,H.A.:** Effect of low dose oral contraceptive on gonadotropins, androgens and sex hormon binding globulin in nonhirsute women. *Fertil Steril*, 53(1), 35-9, 1990.
- 26-LANDGREN,B.M., DADA,O., AEDO,A.R., JOHANNISSON,E., DICZFALUCY,E.:** Pituitary, ovarian and endometrial effects of 300 mikrogram norethisterone and 30 mikrogram levonorgestrel administered on cycle days 7 to 10. *Contraception*,41(6):569-581, 1990.
- 27-STEINKAMPF,M.P., HAMMOND,K.R., BLACKWELL,R.E.:**Effect of estrogen/ progestin administration on the ovarian response to gonadotropins: a randomized, prospective study. *Fertil Steril*, 55(3):642-643, 1991.
- 28-TAN,E.:** Sığan ovaryumuna kısa süreyle verilen prgesteronun etkileri. I.Histoloji ve Embriyoloji Sempozyumu Bildiri Özetleri, 1992, s.121.
- 29-Report of a WHO Scientific Group:** Oral contraceptives and neoplasia. WHO Technical Report, Series-817, World Health Organization, Genova, 2, 1992.
- 30-TURNER,C.D., BAGNARA,J.T.:** General Endocrinology. W.B. Saunders Co., Philadelphia-London-Toronto, 1976, 462-493.
- 31-VESSEY,M.P., GRICE,D.:** Carcinoma of the cervix and oral contraceptives: Epidemiological studies. *Biomed and Pharmacother*, 43:157-160, 1989.
- 32-COE,F.L., PARKS,J.H.:** The risks of oral contraceptives and estrogen replacement therapy. *Perspectives in Biology and Medicine*, 33(1):86-106, 1989.

- 33-DÖKMECİ,İ.:** Oral kontraseptifler, Farmakoloji İlaç Uygulamalarında Temel Kavramlar. Nobel Tıp Kitabevleri, 1992, 483-522.
- 34-Epidemiological Research in Reproductive Health: Oral contraceptives.** Population Reports, Series A(5),1979.
- 35-KHANNA,P.F.A., VANLOOK,P.F.A., GRIFFIN,P.D.:** Epidemiological research in reproductive health. Hormonal contraceptives and cancer, Biennial Report. 114-115, 1990-1991.
- 36-WILLIAMS,R.S.:** Oral kontraseptif kullanımının yararları ve riskleri. Postgraduate Medicine, 92(7):86-90, 1992.
- 37-MISHELL,D.R.:** Correcting misconceptions about oral contraceptives.Am J Obstet Gynecol,161:1385-9, 1989.
- 38-KOLS,M.A., RINEHART,W., PIOTROW,P.T., DOUCETTE,L., QUILLIN,W.F.:** Oral Contraceptives in the 1980 s.Oral contraceptives, Population Reports, Series A (6), A-200-203, 1982.
- 39-DRIFE,J.:** Commentaries, The benefits of combined oral contraceptives. Br J Obstet Gyn,96:1255-1260, 1989.
- 40-Cancer and Steroid Hormone Study of the Centers for Disease Control and the National Institute of Child. Health and Human Development, 1987.**
- 41-ROSENBERG,L., PALMER,J.R., SHAPIRO,S.:** Gestational trophoblastic disease and use of oral contraceptives, Correspondance, Am J Obstet Gynecol, 1087-1088, 1989.
- 42-The Who Collaborative study of Neoplasia and Steroid Contraceptives: Epithelial ovarian cancer and combined oral contraceptives.** Int J Epidemiol, 18(3):538-45,1989.
- 43-WINGARD,L.B., BRODY,T.M., LARNER,J., SCHWARTZ,A.:** Estrogens, rogestins, and oral contraceptives.Human Pharmacology Molecular to clinical. Mossy Year Book, 1991, 494-515.
- 44-AKÇASU,A.:** Farmakoloji İlaç Uygulamalarında Temel Kavramlar. DÖKMECİ,İ., Nobel Tıp Kitabevleri, 1992.
- 45-VESSEY,M.P.:** Epidemiology of endometriosis in women attending family planning clinics. Oral contraceptives may suppress endometriosis,(Br Med J,306:182-84,16,1993), Medical File, p.18, 1993.

- 46-ORY,H.:** Ovarian cysts and oral contraceptive use. *Obstet and Gyn*, 79(4):529-533, 1992.
- 47-ROSENFELD, A., FATHALLA, M.F.:** Oral hormonal contraception, *The F-I-G-O Manuel of human reproduction, Family planning, Vol.2*, The partenon publishing group, 1990, 33-64.
- 48-CAILLOUETTE,J.C., KOEHLER,A.L.:** Phasic contraceptive pills functional ovarian cysts. *Am J Obstet Gynecol*, 156: 1538,1987.
- 49-HOLT,V.L., DALING,J.R., MCKNIGHT,B., MOORE,D., STERGACHIS,A., WEISS,N.:** Functional ovarian cysts in relation to use of monophasic and triphasic oral contraceptives.*Obstet and Gyn*, 79(4):529-533, 1992.
- 50-ALEXANDER,F.:** Veteriner Farmakoloji. Çeviren: ÖZKAZANÇ, A.Ü. Vet.Fak. Yayınları: 308, Yardımcı ders kitabı: 209. Ankara 1974, 189-194.
- 51-WEAKER,F.J., SHERIDAN,P.J.:** Localization of ³ H-estradiol in the reproductive organs of male and female Baboons. *J Morph*, 172:151-157, 1982.
- 52-WOODARD,G.:** Principles in drug administration. GUY,I.W., *Methods of Animal Experimentation. Vol.I, Chapter:9*, Academic Press, New York, San Francisco, London, 1965, 343-360.
- 53-SCHARDEIN,J.L.:**Studies of the components of an oral contraceptive agent in albino rats. I. Estrogenic component., *J Toxicol Environ Health*, 1980 Jul. 6(4): 885-94.
- 54-GOODMAN,M.A, GILMAN,A.:** Comparative dosages of various estrogenic preparations. *The pharmacological basis of therapeutics.A Text Book of Pharmacology, Toxicology and Therapeutics for Physicians and Medical Students. The MacMillan Company. New York, 1956, p.1599.*
- 55-STEVENS,A.:** Harris's haematoxylin (Harris,1900). *Theory and Practice of Histological Techniques. BANCROFT,J.D.and STEVENS,A. Second ed.Churchill Livingstone, 1982,p.111.*
- 56-BRADBURY,P., GORDON,K.C.:** Masson trichrome technique (1929), *Theory and Practice of Histological Techniques. BANCROFT,J.D.and STEVENS,A. Second ed, Churchill Livingstone, 1982, p.135.*

- 57-FRANCIS,R.J.:** Standard toluidine blue (S.T.B.) method (Wolman,1971), Theory and Practice of Histological Techniques. BANCROFT,J.D.and STEVENS,A.Second ed,Churchill Livingstone, 1982, p.168.
- 58-DRURY,R.A.B., WALLINGTON,E.A.:** Carleton's Histological Technique. Fourth ed, Oxford University Press, 1967,128-130,167-169,214-215,382-384.
- 59-LUNA,L.G.:** Methods for connective tissue, Manuel of Histologic Staining Methods of the Armed Forces Institute of Pathology Third Ed, The Blakiston Division-McGraw-Hill Book Company. 1968,94-95.
- 60-GUDE,W.D., COSGROVE,G.E., HIRSCH,G.P.:** Staining methods, reproductive system, Histological Atlas of the Laboratory Mouse.Plenum Press, New York and London, 1982, 133-145; 13-68.
- 61-RUGH,R.:** Its reproduction and development, The mouse. Burgess Publishing Company,Minneapolis, 1967, p.24-37; p.38-40.
- 62-STOLL,P.:** Gynecological Vital Cytology. Spiringer-Verlag, Berlin, Heidelberg, New York, 1969.
- 63-SONEK,M.:**Vaginal cytology in childhood and puberty, The Journal of Reproductive Medicine.II(1):39-56, 1969.
- 64-BOURNE,L.D.:** Exfoliative cytology, Theory and Practice of Histological Techniques.BANCROFT,J.D.and STEVENS,A. Second ed, Churchill Livingstone, 1982, p.428-457.
- 65-WACHTEL,E.G.:** (Smear) Yayma alma tekniği, Exfoliative Cytology in Gynecological Practice. Pratik Jinekolojide Eksfoliyatif Sitoloji.Çeviren: ATASÜ,T.,Butterworth and Co.(Publishers), Altrincham,London,Butterworths. 1974, p.1-55.
- 66-ZUWAYLIF,F.H.:**Applied Business Statistics. Addison-Wesley Publishing Company, 1974, p.384-387.
- 67-ROSS,S.M.:** Intraduction to Probability and Statistics for Engineers and Scientists,John Willy and Sons., Inc.New York, 1987.
- 68-CLEMENT,P.B.:**Ovary, Histology for Pathologists. Ed.STENBERG,S.S., 1992, 797-798.

- 69-SCHARDEIN,J.L.:** Studies of the components of an oral contraceptive agent in albino rats. II.Progestogenic component and comparison of effects of the components and combined agent. *J Toxicol Environ Health*, 6(4):895-906, 1980.
- 70-MINAGUCHI,H., MEITES,J.:** Effects of a norethynodrel-mestranol combination (Enovid) on hypothalamic and pituitary hormones in rats. *Endocrinology*, 81:826,1967.
- 71-JUNQUEIRA,L.C., CARNEIRO,J., KELLY,R.O.:**The female reproductive system. The ovary, *Basic Histology.A Lange Medical Book*, Sixth ed, 1990, 439-446.
- 72-PLESNER,R:** Morphology of human ovaries after treatment with an injectable long-acting oestrogen-progestogen agent.*Acta Obstet Gynec Scand*, 53:169-176,1974.
- 73-STARUP,J., VISFELDT,J.:** Ovarian morphology and pituitary gonadotrophins is serum during and after long term treatment with oral contraceptives. *Acta Obstet Gynec Scand*, 53:161-167, 1974.
- 74-MOGHISSI,K.S.:** Morphologic changes in the ovaries of women treated with continuous microdose progestogens. *Fertil Steril*, 23(10):739-744, 1972.
- 75-YILDIRIM,M.:** Over tümörleri, *Klinik Jinekoloji*, Yargıçoğlu matbaası, Ankara,1985, 217-275.
- 76-JONES,H.W., JONES,G.S.:** Novak's Textbook of Gynecology Tenth Ed, The Williams & Wilkins Company, Baltimore / London Copyriht, 1981, P.509.
- 77-GENESER,F.:**The female reproductive system, The ovary, *Textbook of Histology*. Munksgaard, 1986, 599-600.
- 78-LEESON,T.S., LESSON,C.R., PAPARO,A.A.:**The female reproductive system, *Ovary, Text/Atlas of Histology*.W.B.Saunders Company, Philadelphia, London, Toronto, Montreal, Tokyo.1988,598-610.
- 79-YILMAZER,S.:** Östrojen hormonunun tuba uterina epiteli üzerindeki etkilerinin ultrastrüktürel olarak incelenmesi. *Endokrinoloji Yıllığı, Özgür Matbaacılık ve Reklamcılık*, 1984, s.256.
- 80-YILMAZER,S., KAYALI,H., ŞATIROĞLU,G.:**Sıçan endometriumu ve yometriumunda östrojen etkisiyle gözlenen değişiklikler. *İstanbul Üniversitesi İstanbul Tıp Fak. 8. Kurultayı, Yedinci Elektron Mikroskopik Kongresi (Uluslararası katkı ile)*, 1985, s.62

- 81-CURRAN,R.C.:** Color Atlas of Histopathology. Third Ed, 804 Photomicrographs, Harvey Miller Publishers, Oxford University Press, New York, 1990,P.214.
- 82-JONES,R.C.,EDGREN,R.A:** The effects of various steroids on the vaginal histology in the rat. Fertil Steril, 24 (4): 284-291,1973.
- 83-MONTES,G.S., LUQUE,E.H.:** Effects of ovarian steroids on vaginal smears in the rat.Acta Anat,133:192-199, 1988.
- 84-YÜKSEL,A.:** Term öncesi, term ve miad aşımı (sürmatürasyon) da vaginal sitoloji. Uzmanlık Tezi,St.Agnes-Hospital Gynaekologisch-Geburtshilfliche Abteilung, 4290 Bochold Deutschland, 1983, s.8-14

TEŞEKKÜR

Histoloji ve Embriyoloji alanında yetişmemde emeđi geen ok deđerli rahmetli hocam Prof.Dr.Şermin PAKER' i sevgi ve saygıyla anar, bu tezin planlanması ve yürütülmesi sırasında büyük desteđini gördüğüm danışman Hocam Prof.Dr.Aytekin ÖZER'e, bana sağladıđı olanaklardan dolayı Prof.Dr.Şahin A. SIRMALI'ya, Doktora öğrenimim sırasında beni teşvik eden ve moral veren Deđerli Hocalarım Prof.Dr.Kaya KILIÇTURGAY'a ve Prof.Dr.Feridun GÖKIRMAK'a, Laboratuvar alıřmaları ve tezin bilgisayarda yazılmasında yardımlarını esirgemeyen Laborant Necla KARAKMAN'a ve istatistiki deđerlendirmelerin yapılmasında emeđi geen Dokuz Eylül Üniversitesi Mühendislik Fakültesi Öğretim Görevlisi Dr.Bülent YARDIMOĐLU'na teşekkürlerimi sunarım.

Melda YARDIMOĐLU

ÖZGEÇMİŞ

İzmir-Karşıyaka'da doğdum. İlk ve orta öğrenimimi Türkiye'nin değişik il ve ilçelerinde sürdürerek 1977 yılında İzmir Kemalpaşa Lisesi'nden mezun oldum. Ege Üniversitesi Fen Fakültesi Biyoloji Bölümü Lisans programını 1981'de tamamladım. Aynı yıl Biyoloji Bölümünde Yüksek Lisansa başlayarak "Orthoptera, Hymenoptera ve Lepidoptera ordo örneklerinde Retrocerebral Endocrin Sistem Morfolojisi" adlı yüksek lisans tezini 1984'de Prof.Dr. Semahat GELDİAY'ın danışmanlığında Pekiye derece ile tamamladım.

15 Ekim 1984'de Uludağ Üniversitesi Tıp Fakültesi Temel Tıp Bilimleri Bölümü Histoloji ve Embriyoloji Bilim Dalı'nda Araştırma Görevliliğine atandım. "Sıçan Tiroid Bezinin İnnervasyonu ve Tiroid Bezi Parenkimal Hücrelerine İlişkin Işık Mikroskopik Bulgular" adlı ikinci yüksek lisans tezimi 1987'de Yrd.Doç.Dr.Şahin A.SIRMALI'nın danışmanlığında tamamladım. 1988'de Doktora'ya başladım. Bu çalışmaya rahmetli Prof.Dr.Şermin PAKER' in danışmanlığında başladım. Ancak Prof.Dr.Aytekin ÖZER'in danışmanlığında sürdürerek, tamamladım. Halen Uludağ Üniversitesi Tıp Fakültesi Histoloji-Embriyoloji Anabilim Dalı'nda Araştırma Görevlisi olarak çalışmaktayım. Histoloji-Embriyoloji, Türk Elektron Mikroskobu ve Biyologlar dernekleri üyesiyim.